Die angeborene

Hüftgelenksverenkung

von

Dr. Peter Bade.


Institute
of
Orthopaedics

Glass Case

Ref. Only

Orth SC Quadros,
WE BAD C

DIE ANGEBORENE

HÜFTGELENKSVERRENKUNG

VON

Dr. PETER BADE,

SPEZIALARZT FÜR ORTHOPÄDISCHE CHIRURGIE, LEITENDER ARZT AM HANNOVERSCHEN KRÜPPELHEIM ANNA-STIFT IN HANNOVER.

MIT 189 ABBILDUNGEN IM TEXT.

STUTTGART.
VERLAG VON FERDINAND ENKE.
1907.

50

Druck der Hoffmannschen Buchdruckerei in Stuttgart.

966321

MEINER LIEBEN FRAU

UND

TREUEN MITARBEITERIN

GEWIDMET.

Vorwort.

Die vorliegende Arbeit verdankt ihre Entstehung zunächst dem Umstande, dass ich mir selbst volle Klarheit über das Wesen und namentlich über die Behandlung der angeborenen Hüftgelenksverrenkung verschaffen wollte.

Je mehr ich mich in den letzten neun Jahren mit dieser Arbeit beschäftigte, um so mehr lernte ich die grossen Schwierigkeiten kennen, die mit der vollkommenen Erschöpfung des Themas verbunden waren. Die Literatur über die angeborene Hüftverrenkung ist eine fast unerschöpfliche. Das Literaturverzeichnis am Ende des Buches liefert den Beweis dafür.

Es war mir daher unmöglich alles in der Literatur zusammengetragene zu benützen. Doch habe ich alle grösseren Arbeiten benutzt und auch, so weit mir die Literatur zugängig war, nach Möglichkeit die oft sehr wertvollen Beiträge deutscher und ausländischer Autoren verarbeitet. Dass trotzdem vieles nicht aufgenommen werden konnte, liegt an dem Stoffe, der ein zu grosser ist. Ich habe mich bemüht, das Wichtige und das Strittige anzuführen und kritisch zu verwerten.

Um bei den einzelnen Autoren nicht immer mich zu wiederholen, habe ich dem Kapitel der „Behandlung“ ein Kapitel IX folgen lassen, in dem ich das Grundsätzliche einer rationellen unblutigen Behandlung auseinandersetze. Wer dies aufmerksam liest, dem werden die Widersprüche in den einzelnen Behandlungsmethoden hoffentlich klar werden. Gerade in der allerletzten Zeit haben diese Gegensätze durch das Erscheinen des Calotschen Buches, das scheinbar ganz andere Behandlungswege lehrt, neue Nahrung erhalten. Mancher Arzt, der sich die Frage vorlegt: „Nach welcher Methode soll ich eine angeborene Hüftverrenkung behandeln lassen,“ mancher junge Chirurg und Orthopäde, der vielleicht zum erstenmal in die Lage versetzt wird,

selbständig die unblutige Behandlung dieses Leidens durchzuführen, wird beim gewissenhaften Studium der Literatur ungewiss und ratlos bleiben. Wenn er jedoch durch meine Arbeit über das Grundsätzliche der Behandlung etwas Klarheit sich schafft, so ist der Zweck des Buches erfüllt. Ich hoffe aber auch, dass der erfahrene Orthopäde es nicht ganz ohne Nutzen lesen wird. Denn, dass über die wichtigen Fragen der funktionellen Belastung, der Verbandstechnik, der Dauer der Fixation, der Rotation des Femur, der Behandlung der doppelseitigen Luxation auch bei ihnen noch grosse Unklarheit herrscht, geht aus dem Studium der Literatur hervor.

Ich habe, abweichend von der gewöhnlichen Weise, keine Röntgenbilder gebracht, sondern Originalzeichnungen. Ich habe mich deshalb zu Zeichnungen entschlossen, weil sie viel schärfer reproduziert werden, als die gewöhnlichen — noch so gut gelungenen Röntgenogramme. Die Herstellung der Bilder hat mich sehr viel Zeit und Mühe gekostet. Jedes einzelne Negativ wurde in der Dunkelkammer vor der Mattscheibe durchgepaust und die Schatten, welche das Röntgenbild zeigte, möglichst plastisch hineingearbeitet. Von dieser Pause wurde eine Zeichnung gemacht. Diese Art der Wiedergabe schult das Auge des Zeichnenden ganz ausserordentlich. Ich muss gestehen, ich habe dem Zeichnen der Negative viel zu verdanken. Es ist ähnlich wie beim Mikroskopieren. Wenn man anfängt, sein mikroskopisches Präparat zu zeichnen und sich bei jedem Strich, den man macht, Rechnung ablegen muss über das Geschene, dann lernt man erst das Bild genau kennen und verstehen.

Durch das Zeichnen der Röntgenbilder habe ich, namentlich bezüglich der Stellung des Kopfes zur Pfanne viel gelernt. Meiner Ansicht nach sollte es sich noch viel mehr einbürgern. Wer der Zeichnung aber die Beweiskraft abspricht, dem ist natürlich nicht zu helfen. Die Negative stehen ihm bei mir jederzeit zur Verfügung. Ferner habe ich die Zeichnungen ausgeführt, weil manche Negative — und das sind gewöhnlich oft die lehrreichsten — zur Reproduktion durch Photogramm sich nicht eigneten. Wer viel kindliche Hüftaufnahmen zu machen hat, der wird mir bestätigen, dass es nicht immer gelingt, ideale, zur Reproduktion geeignete Platten zu erzielen. Diesem Uebelstande wollte ich auch abhelfen.

Wenn einzelne Kapitel zu eingehend — so das der Aetiologie —, andere zu kurz — so das der blutigen und palliativen Behandlungsmethoden — ausgeführt erscheinen, so muss ich zu meiner Rechtfertigung anführen, dass das Studium der Aetiologie für mich immer einen grossen Reiz hatte und ich es deshalb etwas eingehender behandelte. Die blutige Behandlung aber und die sonstigen, palliativen

Behandlungsmethoden der Hüftverrenkung sind meiner Ueberzeugung nach durch den vollständigen Sieg der unblutigen Behandlung abgetan. Sie dürfen also nicht mehr breit behandelt werden. Endlich muss ich noch erklären, warum die Diagnose und Differentialdiagnose einen breiten Raum einnehmen. Diese Kapitel sind für den praktischen Arzt geschrieben.

Der Arzt muss frühzeitig die Krankheit erkennen. Tut er dies, so wird er auch eine frühe Behandlung einleiten. Davon aber hängt die Gesundheit und das Glück vieler Kinder, vieler Eltern ab.

Hannover, November 1906.

Dr. Peter Bade.

Digitized by the Internet Archive
in 2015

https://archive.org/details/b21290908

Inhalt.

Seite

I. Die Aetiologie 1

1. Aeltere Erklärungsversuche 1
   a) traumatische 1
   b) statische 2
   c) paralytische 2
   d) teratologische 2
   e) pathologische Entstehung 2
2. Neuere Erklärungsversuche 13
   a) Heusnersche Theorie 13
   b) Le Damanys anthropologische Theorie 16
   c) Vogels Theorie von der Blastemstörung 20
   d) Eigene Erklärungsversuche 21

   Anatomische Gründe.

   a) Hypertrophie des Pfannenbodens 23
   b) Hypoplasie des oberen Pfannenquadranten 27
   c) Hypoplasie des Kopfes 29
   d) Hypoplasie des Halses und Femurschaftes 32
   e) Anteversion des oberen Femurendes 34
   f) Asymmetrie des Beckens 37
   g) Vorwärtsverlagerung des Pfannenbodens 41

   Zusammenfassung 42

II. Die pathologische Anatomie 43

1. Der Luxationskopf und das obere Femurende 43
2. Die Luxationspfanne 49
3. Die Gelenkbänder und Kapsel 52
4. Verhalten der Muskulatur 56

III. Allgemeine Eigenschaften des Luxationskindes 59

IV. Die Diagnose 60

Allgemeines.

1. Die Untersuchung eines Kindes mit einseitiger Luxation, das eben angefangen hat zu gehen 61
   Zusammenfassung der Symptome 70
2. Diagnose bei Neugeborenen und bei Kindern, die noch nicht gegangen haben 71

Seite

3. Diagnose der älteren einseitigen Luxation 72
4. Diagnose der doppelseitigen Luxation 75
Wann macht die Diagnose der doppelseitigen Luxation Schwierigkeiten? 77

V. Die Differentialdiagnose 78
Sie kann erschwert sein bei
Rachitis 79
Coxa vara 81
Coxa valga 82
Ungleichheit der unteren Extremitäten 83
spinaler Kinderlähmung 85
cerebraler Lähmung, Littlescher Lähmung 86
progressiver Muskelatrophie 86
Hysterie 87
entzündlichen Affektionen der Hüftgelenke im Säuglingsalter 88

VI. Das Zusammentreffen der angeborenen Hüftverrenkung mit anderen Erkrankungen und angeborenen Missbildungen 90

VII. Der Verlauf der unbehandelten Luxation 95

VIII. Die unblutige Behandlung der angeborenen Hüftverrenkung in der neueren Zeit 100

A. Die Einrenkung.
1. Die Einrenkung nach Lorenz 100
2. Die Einrenkung nach Schede 104
3. Abweichungen von den Lorenz- u. Schedeschen Einrenkungsmethoden 106
a) Hoffas Pumpenschwengelmethode 106
b) Langes Verfahren 107
c) Ludloff 108
d) Narath 110
e) Lexer, Müller, Joachimsthal, Dreesmann, Drehmann, Horvath, Springer u. a. 112
f) Calot 112
Zusammenfassung 115
B. Die Retention 116
1. Wahl der Primärstellung bei den einzelnen Forschern 116
2. Die zweite Fixationsperiode und die Sekundärstellung des Schenkels 122
3. Schedes Sonderstellung 127
Seine Osteotomie und Nagelung.
Kritik der Schedeschen Operation nach der Vogelschen Statistik 138
Gründe für das Versagen der Schedeschen Operation.
Seine Verkennung der Gründe für die Aussenrotation.
Die Ursachen der Aussenrotation 141
C. Die Behandlung der doppelseitigen Luxationen 148
D. Die Nachbehandlung 153

IX. Zusammenfassung über die wichtigsten Punkte der unblutigen Behandlungsweisen 165
1. Die Diagnose der Reposition 166
2. Die Stellung des Schenkels während der Fixation 178

Seite

3. Die Frage nach der funktionellen Belastung 182
4. Die Frage nach der Zeitdauer der Fixation 193
5. Zur Anteversion 196
6. Die Frage, ob die doppelseitige Luxation ein- oder zweizeitig behandelt werden soll 197
7. Die Frage der Nachbehandlung 197

X. Gefahren und Folgekrankheiten der unblutigen Behandlung . . 199

XI. Meine Behandlung der angeborenen Hüftverrenkung 202

Einleitung: Der Arzt und die Luxations-Eltern 202

1. Die Reposition 214
Die Wichtigkeit des Auffindens der Gleitfurche.
A. Die Einrenkung bei jungen Kindern 215
Die Wichtigkeit der Beckenfixation 215
Flexion von 45°, Zug in der Femurachse, Druck gegen Trochanter genügt.
Feststellung der primären Stabilität 218
Behandlung der Adduktoren.
Schonung derselben.
B. Die Einrenkung etwas schwierigerer Fälle 222
C. Die Reposition von ganz schwierigen Fällen 224
Sie kann erreicht werden
durch vorhergehenden Abduktions-Gipsverband,
durch Anwendung längerdauernder Extension,
durch Anwendung des kombinierten Extensions-Pressionsgipsverbandes mit verschiebbarer Trochanterpelotte.
2. Die Retention 228
Mein erster Verband.
Art der Bindenführung 229
Modellierung 231
Fensterung zwecks Röntgenuntersuchung.
Das Ergebnis der Röntgenuntersuchung ist ausschlaggebend für die weitere Behandlung 232
1. konzentrische Einstellung des Kopfes 232
Die dem Beine gegebene Stellung bleibt bestehen.
70—90° Abduktion, Flexion im Hüftgelenk, Aussenrotation, Flexion im Kniegelenk.
Ausfüllung der Fensterung.
2. Der Kopf steht zu hoch 234
Unbedingt Abnahme des Verbandes.
3. Der Kopf steht zu tief 235
Abnahme nicht unbedingt nötig.
4. der Kopf steht konzentrisch, aber zu weit von der Pfanne ab 235
bei absoluter Entfernung — Kniekappenzug.
bei scheinbarer Entfernung — Vermehrung der Flexion.
5. Der Kopf steht zu hoch und zu weit von der Pfanne: erneute Korrektur 238
1. ohne Narkose.
2. in Narkose.

Seite

6. Der Kopf steht zu tief und zu weit von der Pfanne 238
Korrektur.

Das Verhalten der Kinder während der ersten Gipsperiode 239

Die zweite Verbandsperiode 241

a) Wann sehe ich von der zweiten Verbandsperiode ab?

b) Die Abnahme des ersten Verbandes.

1. Röntgenuntersuchung.

2. Wichtigkeit der gewissenhaften Assistenz.

3. Beginn der funktionellen Belastung.

c) Der letzte Verband.

d) Abnahme des letzten Verbandes, Untersuchung der Kinder nach der Verbandabnahme.

Meine Behandlung der doppelseitigen Luxationen 248

A. Zweizeitige Behandlung.

B. Einzeitige Behandlung.

Meine Nachbehandlungsweise 253

A. Keine, ausser dem Tragen einer hohen Sohle an der gesunden Seite.

B. Beseitigung der Ankylosen:

1. der einseitigen 253

2. der doppelseitigen bei einzeitig behandelten Luxationen 259

XII. Krankengeschichten 264

A. Von einseitigen Fällen 264

B. Von doppelseitigen Fällen 280

XIII. Behandlung der Luxationen, die unblutig nicht mehr zu heilen sind 297

A. Unblutige Methoden 298

1. Transposition.

2. Lorenzsche Eversion.

B. Blutige Eingriffe 300

Witzels Limbusplastik.

Resektionen.

Königs Operation.

Hoffas Operation.

Sengers Operation.

Calots Operation.

XIV. Literaturübersicht 303

I. Die Aetiologie.

Die Ursachen der angeborenen Hüftverrenkung haben den wissenschaftlichen Orthopäden schon sehr viel beschäftigt. Das ist verständlich, einmal weil der Orthopäde so häufig mit diesem Leiden zu tun hat, dann aber auch wegen der Eigenartigkeit des Leidens selbst: weil es nämlich sehr viel häufiger bei Mädchen vorkommt als bei Knaben, weil es so oft beide Seiten gleichzeitig befällt, weil es erblich sein kann, oft in derselben Verwandtschaft häufiger vorkommt und oft mehrere Kinder derselben Eltern betrifft. Alles das sind Momente, die den Arzt zum Nachdenken über den Ursprung des Leidens geradezu herausfordern. Wir dürfen uns deshalb auch nicht über den Umfang der Literatur, die sich mit der Erforschung der Ursachen der Hüftluxation beschäftigt, wundern. Sie ist eine ausserordentlich grosse. In einer im Jahre 1900 in der Wiener klinischen Rundschau Nr. 45, 46 und 48 von mir veröffentlichten Arbeit: „Kann uns die Röntgenographie Aufschluss geben über die Aetiologie der angeborenen Hüftverrenkung?“ habe ich die bis dahin aufgestellten Theorien aufgeführt. Ich kann also auf die Arbeit verweisen und werde daher nur ganz kurz die damals hauptsächlich in Frage kommenden Theorien erwähnen.

Aeltere Erklärungsversuche.

1. Die traumatische Entstehung der angeborenen Hüftverrenkung.

Eine äussere Gewalt trifft den mütterlichen Uterus während der Schwangerschaft, oder den kindlichen Rumpf während der Geburt (Cruveilhier, Brodhurst, Phelps u. a.). Wenn auch Traumen während der Schwangerschaft öfter angegeben werden und wenn auch Luxationen während der Geburt durch Traktionen am Schenkel zweifellos entstehen können (Beobachtung von Bender), so haben diese traumatischen Luxationen einen ganz anderen Charakter als die wahren angeborenen Luxationen.

2. Die statisch intrauterine Entstehung.

Da die Schenkel stark flektiert im Uterus stehen, können die Köpfe einen Druck auf die hintere untere Kapselwand ausüben und luxieren, oder sie können bei übermässiger Adduktion und Fruchtwassermangel durch den Druck des Uterus herausgehebelt werden (Dupuytren, Roser, Schanz) oder es kommt noch die eigene Wachstumsenergie der fötalen Femora zu den statischen Verhältnissen hinzu; diese, kombiniert mit dem Druck der Uteruswand, treibt den Kopf aus der Pfanne (H. Hirsch). Die statische, intrauterine Theorie ist eine reine Hypothese, die durch nichts bewiesen werden kann.

3. Die paralytische Entstehung der angeborenen Hüftverrenkung.

Verneuil nimmt eine fötale Muskelparalyse an, die zur Luxation führt. Diese Paralysen, kombiniert mit Luxation im Hüftgelenk kommen zweifellos vor, sie haben jedoch mit der echten, angeborenen Luxation nichts zu tun.

4. Die teratologische Entstehung.

Paletta, v. Ammon, Dollinger, Grawitz, Holzmann, Lanelongue, Hoffa, glauben, dass die angeborene Hüftverrenkung dadurch entsteht, dass die das Gelenk zusammensetzenden Teile auf einem frühen Stadium der Entwicklung stehen bleiben. Diese Theorie ist besonders von Vogel und von mir weiter ausgebaut worden.

Inzwischen hat sich wieder eine Reihe von Autoren eingehend mit der Frage beschäftigt. Ihre Namen habe ich mich bemüht im Literaturverzeichnis am Schlusse des Buches zu erwähnen.

Besonders möchte ich die Arbeiten von Heusner, Vogel, Le Damany und die in letzter Zeit von Wollenberg und Ewald erschienenen nennen. Bevor ich jedoch diese Arbeiten und meine eigenen Ansichten durchspreche, will ich die Ansicht unseres Altmeisters in der Luxationsfrage, Adolf Lorenz', erwähnen.

5. Die pathologische Entstehung.

Lorenz nimmt an, dass die Luxation bedingt wird durch eine Erkrankung des Foetus in utero, die eine gewisse Nachgiebigkeit, geringe Höhe, starke Plastizität des Pfannenbodens zur Folge hat. Er denkt dabei an Rachitis. Er glaubt, dass dann durch Flexion und Adduktion der Oberschenkel die Kapsel gedehnt wird und der Kopf von der Pfanne abgehoben wird.

Dass es angeborene Hüftluxationen gibt, die eine solche Erklärung zulassen, glaube ich aus gewissen Formen, die die Luxation annimmt, beweisen zu können. Es gibt zweifellos Luxationen, die vollständig den Eindruck gewöhnlicher angeborener Verrenkungen machen und die doch, sowohl durch die Röntgenuntersuchungen wie durch den Verlauf der Behandlung, sich als abweichend von den gewöhnlichen Formen erweisen. Es sind das zwar ausserordentlich seltene Fälle. Ich habe derartige Fälle in der Literatur überhaupt noch nicht beschrieben gefunden (bei Durchsicht des Manuskriptes geht mir eine Arbeit von Springer zu, in der er auf Abnormitäten des Kopfes hinweist), aber gerade deswegen sind sie interessant und deuten mit zwingender Notwendigkeit darauf hin, dass die Aetiologie der angeborenen Hüftverrenkung nicht als eine einheitliche aufzufassen ist, sondern dass es Fälle gibt, die von unserer gewöhnlichen Auffassung der Ursachen abweichen und unter die Klasse der Lorenz schen Erklärung zu rechnen sind. Es handelt sich bei meinen Fällen um einen mit totalem Kopfdefekt, um einen mit allmählich fortschreitendem Kopfdefekt und um einen dritten Fall, der den Uebergang zwischen den gewöhnlichen Formen der angeborenen Hüftluxation und den Fällen mit vollständigem Fehlen des Kopfes bildet.

Fig. 1. W. S. von hinten, A. H. vortäuschend. A. H. immer = Angebor. Hüftverrenk.

Fig. 2. W. S. von der Seite.

Der Seltenheit wegen will ich über die Fälle kurz berichten:

1. Walter Sieverking, J.-Nr. 1409, $2^3/_4$ Jahr alt (s. Fig. 1 u. 2) hat mit $1^1/_2$ Jahren schweren Keuchhusten durchgemacht, konnte vorher nicht gehen; nach Ablauf des Hustens, als der Junge anfing zu gehen, bemerkten die Eltern, dass er mit der einen Seite hinkte.

Befund: Kräftiges Kind, stark ausgeprägte Lendenlordose, weit nach hinten ausladender Steiss, typisch watschelnder Gang wie bei einer doppelseitigen Hüftverrenkung; doch hinkt es rechts mehr als links.

Trendelenburgsches Phänomen auf beiden Seiten positiv. An der rechten Seite lässt sich die Trochanterspitze nach oben verschieben, nach unten nicht. Der Trochanter steht rechts 2 cm höher als links über der Roserschen Linie. An der linken Seite steht die Trochanterspitze etwa 1 cm höher als die Rosersche Linie. Das Femur lässt sich nach oben und nach unten nur ganz geringfügig verschieben; das Röntgenbild ergab nun einen eigentümlichen Befund (s. Fig. 3). Sowohl an der rechten wie an der linken Seite fehlt der knöcherne Schatten

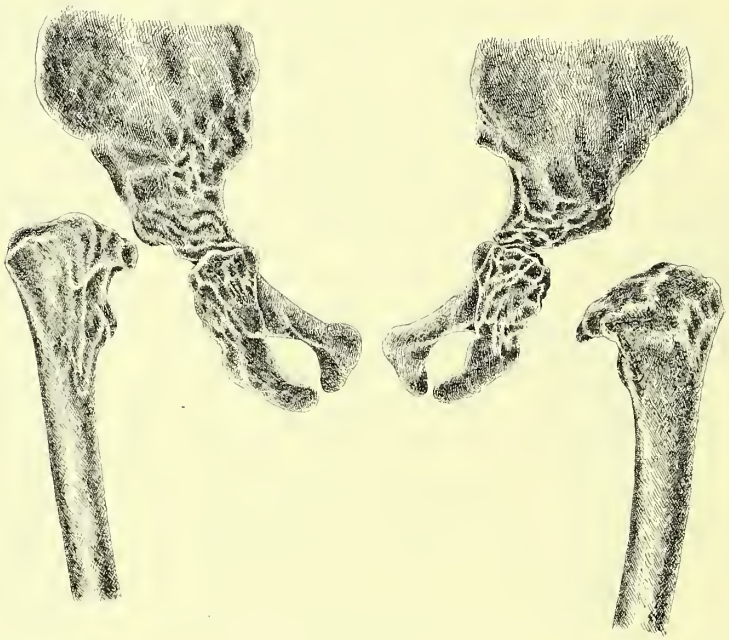

Fig. 3. R. B. von W. S., rechts fehlt der Kopf und ein Teil des Halses. Die Pfanne ist leer. Links fehlt Kopf und Hals. Die Pfanne ist leer. R. B. immer = Röntgenbild.

des Kopfes vollkommen; die Stelle, wo der Kopfschatten sich zeigen soll, die cavitas acetabuli, ist vollständig leer, aber auch die Stelle oberhalb des Halses, wo der luxierte Kopf stehen müsste, zeigt ihn nicht, weder bei Aufnahme in Aussen- noch in Innenrotation. Rechts steht der obere Pol des Halses etwas oberhalb des oberen Pfannenrandes und etwas seitlich von ihm, links steht der obere Halspol direkt neben der Pfanne und etwas, vielleicht $^1/_2$ cm höher. Es macht den Eindruck, als könnte ein geringer Druck in medianer Richtung genügen, um den Rest des Halses in die Cavitas hineinzubringen. Eigentümlich und durchaus von dem gewöhnlichen Typus abweichend ist die Form des Halses. Er ist ausserordentlich kurz und breit, und man kann kaum sagen, ob das

obere Ende des Femur zum Hals oder zum Schaft gehört. Fast genau so ist die entsprechende Halspartie an der anderen Seite gebildet.

Auf Grund dieses Röntgenbefundes hätte ich eigentlich meine Diagnose, die auf angeborene Hüftverrenkung lautete, korrigieren und von Defektbildung des Kopfes sprechen müssen. Aber, da wir auch bei der typischen Luxation Defektbildungen des Kopfes antreffen, so konnte ich diesen Fall auffassen als eine doppelseitige angeborene Hüftluxation, bei der die Aplasie des Kopfes eben ihren extremsten Grad angenommen hatte, d. h. bei der vollkommener Schwund der knöchernen Köpfe eingetreten war. Dass dieser Schwund nicht durch die mangelhafte Belastung zu erklären ist, beweisen die Hunderte von Fällen doppelseitiger Luxation, die viel weniger noch ihre Köpfe und ihre Pfannen belasteten und die doch gute — wenn auch im Vergleich zu gleichaltrigen Kindern — hypoplastische Köpfe zeigten. Dass viel eher eine Erkrankung des Kopfes, eine Ernährungsstörung vorliegt, das beweist die eigentümliche Form der Hälse, die eine derartige Form bei der gewöhnlichen Hüftluxation nicht haben.

Auf Grund dieses Röntgenbefundes stellte ich natürlich die Prognose der Einrenkung sehr zweifelhaft. Da ich jedoch in einem einseitigen, ganz ähnlichen Fall Reposition und Retention erreicht hatte, wie ich später berichten werde, so glaubte ich mich berechtigt zu halten, die Reposition zu versuchen, um so mehr, weil das Röntgenbild ja niemals den Knorpel des Kopfes zur Anschauung bringt. So konnte ich immerhin annehmen, dass ein Kopf vielleicht doch vorhanden sein könne, dass nur seine Ossifikation noch nicht eingetreten sei. Nun, um kurz zu berichten: Ich machte die Repositionsversuche nicht bloss einmal, sondern noch ein zweites und ein drittes Mal, ohne den geringsten Erfolg. Es trat an keiner Seite ein Repositiongeräusch auf, es trat keine federnde Abduktionsstellung ein, ja, es trat nicht einmal das Geräusch und die leichte Fixationsstellung des Oberschenkels ein, wie sie bei Pseudoreppositionen wohl bisweilen beobachtet werden kann; auch beim zweiten und dritten Repositionsversuche, die nach vorhergehender Fixierung der Oberschenkel im Gipsverband in abduzierter Stellung, 14 Tage und dann noch einmal 6 Wochen lang, vorgenommen wurden, trat keine Reposition ein.

Ich habe die Erfahrung gemacht, dass angeborene Hüftluxationen im Alter von $2^1/_2$ Jahren leicht zu reponieren sind, und dieser Erfahrung wird gewiss jeder Kollege beipflichten. Selten einmal dauern die eigentlichen Repositionsversuche länger als 5 Minuten, gewöhnlich geht bei doppelseitigen Luxationen die eine Seite etwas schwerer hinein als die andere, aber länger als 5 Minuten braucht man auch bei der schwereren Seite meist kaum. Erst bei älteren Fällen muss man sich mehr abplagen

und gerade bei diesen kann man mit Vorteil dann die Abduktionslage für einige Wochen anwenden. Wenn aber diese auch in meinem so jugendlichen Falle versagte, so kann der Grund nicht liegen in einer ungenügenden Technik, sondern er muss anderswo gesucht werden: in dem vollständigen Fehlen der Köpfe. Dieser vollständige Kopfdefekt kann aufgefasst werden als das Extrem der zur sonstigen Hypoplasie des Kopfes führenden Erkrankung oder als eine Erkrankung sui generis. Wäre es eine extreme Formveränderung, so brauchte die Einheitlichkeit der Aetiologie auch durch diesen Fall nicht gefährdet zu sein, aber es scheint mir manches gegen diese Erklärung zu sprechen und zwar am meisten die Form der Pfanne. Bei jeder gewöhnlichen Hüftluxation finden wir, wie ich später noch ausführen werde, eine ausgesprochene Aplasie des oberen Pfannendaches und eine Hypoplasie des Pfannengrundes. Beides fehlt hier vollständig. Ja, sogar der obere Pfannenquadrant ist wohl gerundet, schliesst scharf rechteckig mit dem Os ilei ab, so dass er sehr wohl geschaffen zur Stütze für einen Kopf erscheint; andererseits ist auch die Hyperplasie des Pfannengrundes nicht vorhanden, so dass wir durchaus nicht berechtigt sind, sie als mechanisch-luxierendes Moment hier anzusehen. Endlich spricht auch die Form des Halses gegen die erste Erklärung; sie ist anders als bei der gewöhnlichen Hüftluxation, sie nähert sich vielmehr der Form von rachitischen Schenkelhälsen, wie wir sie namentlich bei der rachitischen Coxa vara junger Kinder finden.

Fig. 4. R. B. von E. Z., rechts fehlt der knöcherne Kopf, die Pfanne ist leer vor der Reposition.

Der zweite Fall betrifft ein $1^3/_4$ Jahre altes Mädchen, Elisabeth Zahrendt, J.-Nr. 1219. Die Eltern bemerkten seit einiger Zeit, dass das Kind hinkte. Störungen während der Schwangerschaft und Besonderheiten bei der Geburt sind nicht vorgekommen, Fälle von Hinken sollen in der direkten und ferneren Verwandtschaft nicht bekannt sein.

Befund: Schwächliches Kindchen mit leicht hinkendem Gang. Das linke Beinchen ist etwas schwächer entwickelt als das rechte; Trendelenburg nicht ausgesprochen, Verkürzung etwa 1 cm; links lässt sich das Femur ganz wenig verschieben. Unter der Arterie fühlt man in der linken Inguinalgegend keinen Kopf, Schmerzen sind bei Bewegungen im linken Hüftgelenk nicht vorhanden. Die Bewegungen sind mit Ausnahme der Abduktion alle sehr ausgiebig.

Diagnose: Luxatio coxae congenita sinistra subcotyloidea. Die Röntgenuntersuchung (s. Fig. 4) zeigte nun, dass der Kopf weder in der Pfanne, noch oberhalb des neben der Pfanne stehenden Halses auch nur durch den leisesten Knochenschatten angedeutet ist. Das obere Ende des Halses steht in gleicher Höhe mit dem Y-förmigen Knorpel.

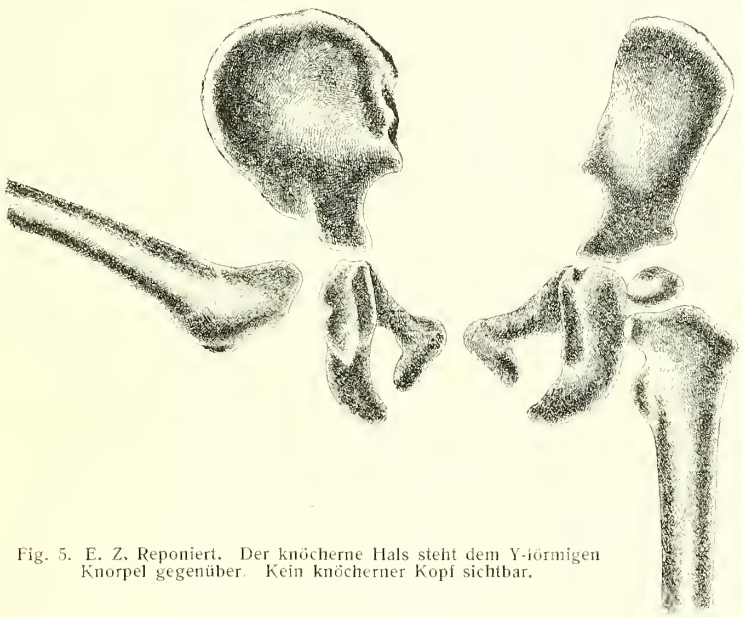

Fig. 5. E. Z. Reponiert. Der knöcherne Hals steht dem Y-förmigen Knorpel gegenüber. Kein knöcherner Kopf sichtbar.

Die Prognose der Einrenkung wird als eine zweifelhafte hingestellt. Da jedoch die Form des Halses eine von den gewöhnlichen Luxationen nicht abweichende ist, da auch das obere Pfannendach wohl ausgerundet erscheint, so soll der Versuch gemacht werden, das obere Halsende in die cavitas acetabuli hineinzustellen.

Am 17. November erfolgt der Repositionsversuch in Narkose. Ohne Besonderheiten erfolgt nach den gewöhnlichen, allerdings etwas lange dauernden Abduktionsmanövern das Repositionsgeräusch. Der Schenkel bleibt in federnder Abduktion stehen, bei Verminderung der Abduktion um nur weniges tritt das Reluxationsphänomen auf. Wiederholungen der Manöver, dann Eingipsen wie gewöhnlich in rechtwinkliger Abduktion mit gebeugtem Knie. Das Knie wird in den Verband eingeschlossen.

Nach 3 Tagen Fensterung des Verbandes, Röntgenaufnahme: Der Schenkelhals ist gegen den Y-förmigen Knorpel gerichtet, der obere Rand der Schenkelhalsspitze liegt noch etwas tiefer als der Y-förmige Knorpel. Nach 8 Tagen wird das Kind im Verband entlassen (s. Fig. 5).

Die Behandlung erfolgte nach den sonst in schweren Fällen von mir angewandten Grundsätzen. Dieser Verband blieb volle 3 Monate liegen. 17. Februar: Röntgenuntersuchung: Stellung der Schenkelhalsspitze unverändert.

Das Knie wird gestreckt, die Abduktion ganz wenig verringert, starker Druck gegen die Trochantergegend. 2. April: Röntgenuntersuchung, keine Veränderung der Stellung der Schenkelhalsspitze; die Abduktion wird auf etwa 75° verringert, leichte Flexion im Hüftgelenk, leichte Rotation nach innen, Druck gegen den Trochanter, Gipsverband in dieser Stellung. 1. Mai: Verbandwechsel, Röntgenuntersuchung. Keine Veränderung der Gelenkstellung.

Weitere Abduktionsverminderung bis 60°, hohe Sohle an der gesunden Seite. Die Eltern werden ermahnt, darauf zu achten, dass das Kind jetzt mit der hohen Sohle gehen lernt. 19. Mai: Da das Kind mit der hohen Sohle umknickt und nicht gehen will, wird der Stiefel und der Unterschenkel durch eine Pappschiene und Flanellbinde fixiert. 8 Tage später geht das Kind ohne umzuknicken.

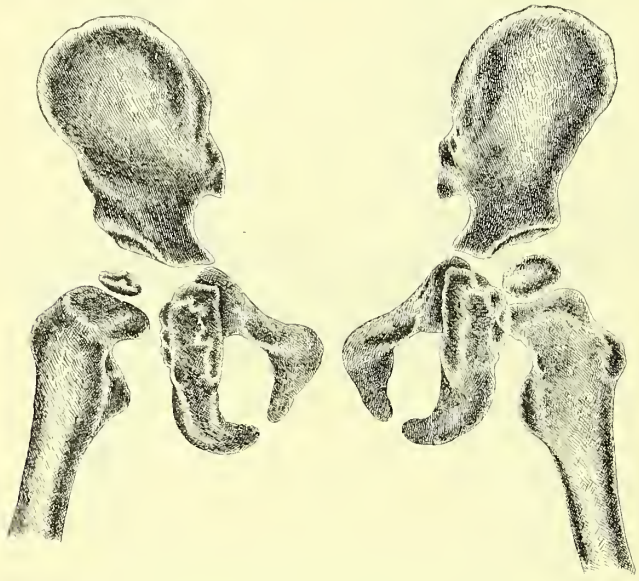

Fig. 6. E. Z. nach der Reposition. Es hat sich ein kleiner knöcherner Kopf entwickelt im Laufe von 10 Monaten.

17. Juni: Definitive Verbandabnahme, Röntgenuntersuchung. Keine Reluxation. Es scheint unter dem oberen Pfannendache ein ganz geringfügiger Kopfschatten zu stehen. Das Kind wird mit derselben hohen Sohle, die etwa 6 cm hoch ist, an der gesunden Seite entlassen, da es ohne umzuknicken gut geht. Es soll sich nach 8 Tagen vorstellen.

25. Juni: Das Kind geht gut mit hoher Sohle, es ist keine Verschiebung des Femur nach unten und nach oben auszuführen. Das Röntgenbild ergibt, dass ein geringer Kopfschatten vollständig unter dem oberen Pfannendach steht (Fig. 6). Zu Anfang August zur Sohlenreduktion wieder bestellt.

10. August: Der Kopfschatten ist deutlich grösser geworden, steht vollständig in der Pfanne. Die Sohle wird auf die Hälfte reduziert; wieder bestellt zum 7. September.

7. September: Die hohe Sohle wird vollständig fortgenommen, der Kopf steht gut in der Pfanne; wieder bestellt zum 7. November. Das Kind geht im November normal.

Von dem vorigen Fall unterscheidet dieser sich in mehrfacher Beziehung. Es ist nur eine Seite ergriffen, es fehlt zwar auch der Kopf, aber es tritt im Laufe der Behandlung innerhalb einer Beobachtungszeit von 7 Monaten eine Andeutung von Ossifikation im Kopfe auf. Durch die Behandlung wird der Zustand einer wahren Reposition mit allen ihren Symptomen erreicht und ebenfalls auch bis nach Abnahme des Verbandes die Retention gewährleistet. Die Retention endlich bleibt bis zum Ende der Beobachtungsdauer bestehen. Röntgenographisch ist die Form des Halses und des Schaftes nicht anders als bei gewöhnlichen Luxationen. Auch an der Pfanne kann man die sonst bestehenden Veränderungen der Hypoplasie des Daches und der Hyperplasie des Grundes beobachten.

Es scheint mir demnach dieser Fall gewissermassen einen Uebergang zwischen den gewöhnlichen Formen von angeborener Luxation und dem vorerwähnten doppelseitigen zu bilden. Das Extrem von Defektbildung führt zur vollkommenen Aplasie des Kopfes. Es überschreitet also den sonstigen Grad der Aplasie. Es bleibt aber nicht stehen auf dem Wege zur weiteren Entwickelungsstörung, sondern der Prozess scheint abgelaufen zu sein. Als Ausdruck von dem Ende des Krankheitsprozesses setzt die Ossifikation nach einigen Monaten, als das Kind etwa $2^1/_2$ Jahr alt ist, als der Kopf der gesunden Seite schon vollständig die Pfanne ausfüllt, ein. Es ist also die Ossifikation in diesem Falle zweifellos gestört worden durch irgend einen unbekannten Krankheitsprozess, der eben nur den Kopf ergreift, der aber nach einiger Zeit zum Stillstand kommt.

Der dritte ätiologische Besonderheiten zeigende Fall war folgender:

Hildegard v. Blomberg, Minden, Alter 2 Jahre 1 Monat, J.-Nr. 861, wurde mir am 24. Februar 1905 mit folgendem interessanten Schreiben des Herrn Sanitätsrat Dr. Walzberg zugesandt:

. . „Die Kleine wurde vor etwa 2 Jahren in Steisslage als erstes Kind geboren. Da die Geburt sehr langsam fortschritt, hat der mich vertretende Kollege zuletzt unter der Befürchtung, das Kind könne unter der Geburt ersticken — soviel ich weiss, ritt es auf der Nabelschnur — einige Gewalt angewendet, um die Geburt rasch zu beenden. Dabei hat er bei Lösung des rechten Beines resp. beim Einhaken der Finger in die Schenkelbeuge die Empfindung gehabt, als ob etwas risse. Nach einigen Tagen hat er dann noch einmal nachgesehen und glaubte, dass alles in Ordnung sei. Vor einigen Tagen zeigte mir Frau von B. das Kind, „es ginge so schlecht“ — es fängt eben an zu laufen. Bei der Untersuchung liess sich konstatieren, auch an der Roser-Nelatonschen Linie, dass das Beinchen um 1—1,5 cm kürzer ist. Auch schien es mir, dass man das obere Femurende auf der Aussenseite des Beckens verschieben könne. Ob also eine Luxation vorliegt oder eine Ablösung des Kopfes stattgefunden hat, wird wohl am besten das Röntgenbild ergeben.“

Diese anamnestischen interessanten Angaben des Kollegen wurden insofern durch die Eltern noch ergänzt, als mit aller Bestimmtheit das

Vorkommen von Hinken in der Familie verneint wurde. Der Befund ist kurz folgender: Gesundes, frisch aussehendes Mädchen mit typisch rechtsseitigem Luxationsgang. Das rechte Beinchen wird etwas nach aussen angesetzt, die Verkürzung beträgt $1^1/_2$ cm. Der Kopf steht nach vorn und lässt sich am Becken auf- und abschieben. Das Röntgenbild (siehe Fig. 7) ergibt eine typische luxatio coxae congenita dextra subcotyloidea. Der Kopf ist beträchtlich, fast um die Hälfte, kleiner als an der anderen Seite. Die Hypoplasie des Pfannendaches ist ausgesprochen, auch das ganze os ilei ist im Vergleich zur andern Seite hypoplastisch, dagegen besteht eine ziemlich ausgesprochene Verdickung des Pfannengrundes. Die Pfanne ist leer, der Kopf steht neben der Pfanne und etwas höher als der obere Pfannenrand.

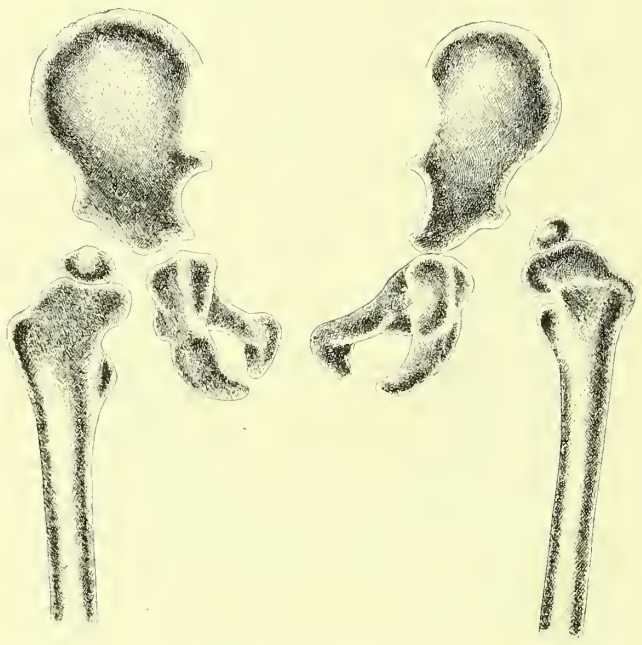

Fig. 7. H. v. B. R. B. Der Kopf steht ausserhalb der Pfanne. Der Kopf erscheint nur hypoplastisch.

Beiderseits bestanden leichte Plattfüsse.

Mit Rücksicht auf die scheinbar günstigen konformen Verhältnisse zwischen Kopf und Pfanne wird die Prognose der Einrenkung günstig gestellt.

25. Februar 1905: Operation in Narkose, Reposition leicht ohne typisches Geräusch, primäre Stabilität mässig.

3. März: Röntgenuntersuchung und Verbandwechsel. Da der Kopf auf dem Bilde zu weit von der Pfanne absteht, Direktion des Kopfes auf das Zentrum der Pfanne durch doppelte Bindenführung, Verband bis über das Knie in rechtwinkliger Abduktion, Aussenrotation der Hüfte und mit rechtwinklig gebeugtem Kniegelenk.

29. Mai: Verbandabnahme, Röntgenuntersuchung, Kopf gut in der Pfanne, doch zeigt das Röntgenbild eine eigentümliche Reduktion des Kopfes, die vor 3 Monaten nicht vorhanden gewesen war. Die Abduktion wird etwas verringert, das Knie bleibt noch gebeugt im Verband.

3. August: Röntgenuntersuchung. Kopf reduziert, aber gut in der Pfanne. Verbandwechsel, Abduktion wird weiter vermindert, das Knie gestreckt, die Patella

nach vorn gebracht. Verband über das Knie; die gesunde Seite erhält eine 6 cm hohe Sohle.

Vom 3. August bis zum 20. September geht das Kind gut, d. h. es setzt den krankseitigen Fuss vollständig auf den Fussboden auf und knickt mit der hohen Sohle an der gesunden Seite nicht um.

20. September: Definitive Verbandabnahme, Röntgenuntersuchung, Kopf fest, aber reduziert in der Pfanne (s. Fig. 8).

Das Kind geht sofort ohne Verband mit der hohen Sohle, wird nach 8 Tagen wieder bestellt, soll stets hohe Sohle an der gesunden Seite tragen bis auf weiteres.

28. September, Nachuntersuchung: Kopf fest.

27. Oktober, Nachuntersuchung: Kopf fest, Sohlenhöhe verringert auf 4 cm.

25. November, Nachuntersuchung: Kopf fest, Sohlenhöhe verringert auf 2 cm.

31. Dezember, Nachuntersuchung: Kopf fest, Sohlenhöhe gleich der der andern Seite. Das Kind geht vollständig gut.

12. April 1906, Nachuntersuchung: Der Kopf steht vollständig fest, beide Beine sind gleich lang, kein Trendelenburgsches Phänomen. Das Kind geht völlig normal, auch andauernd, wie die Eltern behaupten. Links ist der Plattfuss etwas stärker geworden als rechts.

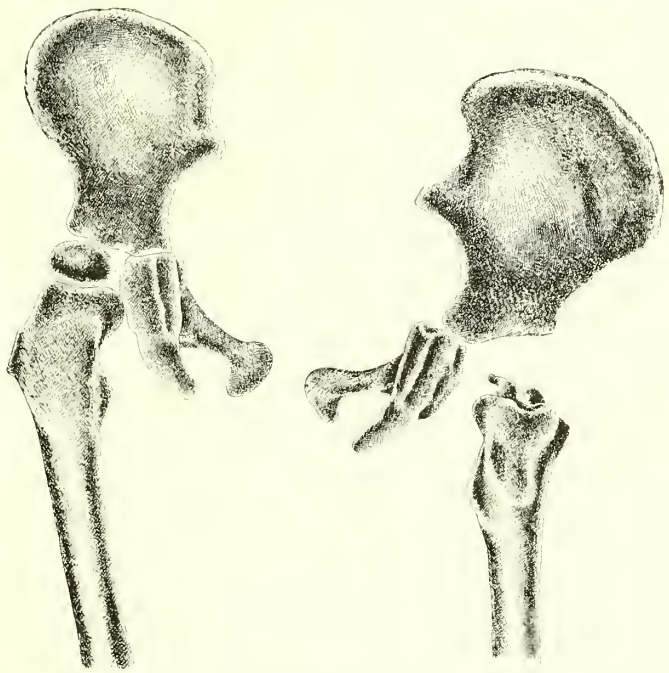

Fig. 8. H. v. B. nach der Reposition. Der Kopf scheint sich in zwei Teile aufgelöst zu haben.

Das Kind soll sich nach einem halben Jahre wieder vorstellen, um röntgenographiert zu werden.

Am 4. Oktober stellte der Vater das Kind wieder vor. Das Röntgenbild (s. Fig. 9) zeigt jetzt, dass nunmehr ein zweiter Ossifikationskern aufgetreten ist. Der Gang ist nach wie vor völlig normal.

So weit die Krankengeschichte dieses ätiologisch uns interessierenden Falles. Es wird von dem sehr gut beobachtenden Kollegen angegeben, dass eine Steisslage vorhanden war, dass der Kollege bei der Wendung rechts in die Schenkelbeuge einging, dass dabei ein Riss stattgefunden haben soll. Jedoch wird nach einigen Tagen nichts Abnormes am Kinde gefunden. Erst als das Kind gehen lernt, fällt es durch

seinen Gang auf. Die Röntgenuntersuchung ergibt dann im Anfang des dritten Jahres die typische rechtsseitige kongenitale Luxation. Ist diese nun als eine Folge der Wendung zu betrachten, ist sie ein Geburtstrauma oder ist sie angeboren und nur zufällig noch ein Geburtstrauma hinzugekommen? Meiner Ansicht nach handelt es sich nicht um eine durch Trauma bedingte Luxation, denn dann hätte doch sicher der gut beobachtende Kollege, als er nach einigen Tagen das Kind wieder untersuchte, etwas gefunden. Die Zeichen einer traumatischen Hüftluxation sind selbst bei

Fig. 9. H. v. B., 1 Jahr nach der Reposition. Man sieht deutlich einen zweiteiligen Kopf.

einem neugeborenen Kinde nicht so leicht zu übersehen. Auch die Ansicht des Kollegen, dass es sich bei der Geburt vielleicht um eine traumatische Ablösung des Kopfes in der Epiphysenspalte gehandelt haben könnte, ist durch die Röntgenuntersuchung hinfällig gemacht, weil der Kopf, wenn auch verkleinert wie bei allen Luxationen, nicht von der Epiphyse des Halses abgelöst ist. Es scheint mir also, dass wir das Trauma unter der Geburt ätiologisch nicht verwerten können. Während nun aber gewöhnlich nach der Reposition und mit dem Eintreten der funktionellen Belastung der Kopf sich stärker ausbildet, eine Beobachtung, die man namentlich bei den zweizeitig behandelten doppelseitigen Luxationen machen kann, tritt hier zunächst das Umgekehrte ein:

Der an sich schon kleine Kopf nimmt unter der Behandlung noch mehr an Grösse ab. Diese Reduzierung kann man nicht der Behandlung zuschieben, denn bei der Reposition sind keine üblen Zufälle als Epiphysenlösung, Schenkelhalsfraktur oder irgend eine Lähmung eingetreten. Auch ist in dem allgemeinen Befinden des Kindes keine Aenderung eingetreten. Diese weitere Reduktion des Kopfes scheint mir nur durch einen den Kopf betreffenden Krankheitsprozess zu erklären zu sein. In ähnlicher Weise wie bei dem vorgehenden Fall die Ossifikation unterbrochen wird und erst später wieder ganz langsam einsetzt, so wird auch hier die Ossifikation des schon gut knöchern angelegten Kopfes unterbrochen, ja, es findet sogar eine Rückbildung des Kopfes statt, die vom Zentrum ausgeht und nach der Peripherie hin fortschreitet und die zur Zeit der Röntgenuntersuchung am 12. April ihren Abschluss noch nicht erreicht hatte. Erst $^1/_2$ Jahr später wird ein neuer Ossifikationskern bemerkt, ein Beweis, dass der Krankheitsprozess, der die Ossifikation hinderte, beendet ist.

Gemeinsam ist allen 3 Fällen der Schwund des Kopfes, verschieden ist das zeitliche Eintreten dieses Schwundes. Im letzten Fall kann man im dritten Lebensjahre von Monat zu Monat die Reduktion des Kopfes verfolgen, in den ersten Fällen hingegen sind bei der Untersuchung einmal im dritten, das andere Mal im zweiten Jahre die knöchernen Köpfe schon völlig geschwunden. Man muss also in diesen Fällen eine Erkrankung des Kopfes annehmen; welcher Art diese ist, kann man nicht sagen. Dass aber eine solche schleichende Erkrankung, wie Lorenz sie annimmt, die mit Koxitis, mit Osteomyelitis, mit Arthritis nichts zu tun hat, für die Entstehung der Luxation von Wichtigkeit sein kann, dafür sollen diese Fälle einen Beweis liefern. Auf Grund dieser wenigen Fällen müssen wir Lorenz beipflichten, wenn wir uns auch für die grosse Mehrzahl der Luxationen eine andere Erklärung vorbehalten.

Neuere Erklärungsversuche.

1. Heusners Theorie.

In seiner 1902 erschienenen Arbeit über die angeborene Hüftluxation (Zeitschrift für orthopädische Chirurgie, Band 10) stellt Heusner die Hypothese auf, dass die Hüftluxation auf ähnliche Ursachen zurückzuführen sei, wie der angeborene Klumpfuss. Er glaubt, dass der Klumpfuss so zu stande kommt, dass die Hintertatzen des Embryo zwischen verdickter Nabelschnur und im verengten Amnion sich einklemmen und hängen bleiben. In entsprechender Weise lässt er Fuss

oder Knie des Fötus sich in einer Amnionfalte fangen, dahinter verhakt hängen bleiben, und nun werde der Kopf bei fortschreitender Entwicklung aus der Pfanne herausgehebelt. Diese gewissermassen traumatische Luxation gehe schon sehr frühe vor sich, ungefähr im dritten embryonalen Monat.

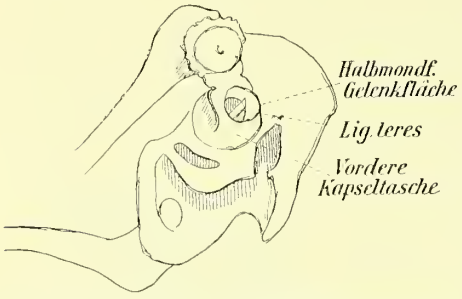

Fig. 10. Nach Heusner. Hüftgelenk eines weiblichen Fötus von 28 cm Länge. Die linke Pfanne war abgeflacht, nur 1½ mm tief, gegen 3½ mm Tiefe der anderen Seite. Der Pfannenrand ist verflacht, am meisten oben und hinten. In der vorderen oberen Partie ist der Pfannengrund uneben, die Kapsel liess bereits eine leichte, sanduhrförmige Verengung in der Mitte erkennen. Der Hals war nicht antevertiert. Es war schon eine Atrophie des linken Oberschenkelknochens wahrnehmbar.

Er stützt seine Ansicht von dem frühen Eintreten der Luxation auf die von Paletta und Sainton bei Neugeborenen gefundenen und beschriebenen angeborenen Verrenkungen. Diese wiesen schon so hochgradige Deformationen auf, dass man zu ihrer Entstehung mindestens so viele Monate rechnen müsse, um auf den dritten Embryonalmonat als Zeitpunkt der Enstehung der Luxation zu kommen. Ferner stützt Heusner sich auf eigene fötale Luxationspräparate, die aus dem 5. und 6. Monat stammen (s. Fig. 10 u. 11). Bei diesen waren die Veränderungen derart, dass Heusner meint, es müssten mindestens drei Monate vergangen sein, um solche Deformitäten zu zeitigen. Nimmt er diese Zeit an, so kommt er wieder zum dritten oder sogar zweiten Monat als Zeitpunkt des Entstehens der Luxation. Im zweiten Monat nun befinden sich die Hüftgelenke noch im Stadium der Syndesmose, d. h. das Becken und der Oberschenkel sind in knorpeliger Umwandlung begriffen, und zwischen beiden befindet sich eine zellige Verbindungsmasse, aus der sich allmählich im dritten Monat das Hüftgelenk differenziert. In dieser Entwicklungszeit des Hüftgelenks findet aber auch eine besonders starke Streckung des fötalen Hinterleibes statt, der vorher noch so stark eingerollt ist, dass Kopf- und Schwanzende beinahe die

Fig. 11. Aus Heusner. Fötus mit doppelseitiger Hüftluxation aus dem 5. Monat. Die rechte Pfanne war stark verflacht. Der obere Rand der Pfanne in einen niedrigen breiten Wall verwandelt. Das Ligamentum teres war stark verschmächtigt und verlängert. Links ist der Gelenkkopf von normaler Grösse. Beide Schenkelhälse sind kurz und gedrungen und nicht antevertiert.

Nabelschnur berühren. Diese gefährliche Nähe der Nabelschnur bei den unteren Extremitäten kann leicht zu einem Verfangen der unteren Extremitäten zwischen Nabelschnur und Amnion führen.

So geistreich diese Theorie ist, so sehr sie sich auf pathologisch-anatomische Befunde bei Embryonen mit angeborener Hüftluxation stützt, und so sehr sie die normale embryonale Entwicklung des Hüftgelenks selbst wie des ganzen fötalen Körpers zu berücksichtigen sucht, so scheinen sich doch ernste Bedenken gegen diese Hypothese zu erheben. Zunächst ist doch die Annahme Heusners, dass die Hüftgelenksveränderungen 6 Monate bei Paletta und Sainton, 3 Monate bei seinen eigenen Präparaten in Anspruch genommen haben, eine willkürliche, durch nichts gestützte Hypothese. Und erst durch diese Hypothese wird der Zeitpunkt der Entstehung der Luxation, der Entwicklung des Hüftgelenks und der stärkeren Streckung des embryonalen Leibes zusammengelegt. Sollte Heusner nicht umgekehrt folgendermassen geschlossen haben: Das Hüftgelenk entwickelt sich im dritten Monat, die embryonale Streckung ebenfalls im dritten Monat, ich habe also, will ich die Zeit der Entstehung der Luxation in dieselbe Zeit verlegen, 3 Monate nötig, um die Entwicklung meiner Hüftpräparate, 6 Monate, um die von Paletta und Sainton zu erklären?

Ferner müsste man doch ebenso wie beim Klumpfuss deutlich sichtbare Einschnürungsnarben von dem Druck der Nabelschnur am Knie oder am Unterschenkel einmal finden; aber weder Heusner erwähnt bei seinen Präparaten derartige Druckstellen oder Narben, noch habe ich sonst irgendwo in der Literatur über derartige Befunde irgend etwas gelesen. Mein eigenes Luxationsmaterial endlich hat mir auch nicht ein einziges Mal eine derartige Narbe gezeigt. Wäre die Ansicht Heusners richtig, dann würde doch sicherlich in dem einen oder anderen Falle eine Einziehung der Haut der unteren Extremität zu bemerken sein.

Endlich erklärt diese Theorie auch nicht die Doppelseitigkeit des Leidens; im Gegenteil, nimmt man an, dass beide untere Extremitäten durch den Druck der Nabelschnur oder Amnionfalten aus den Hüftgelenken herausgehebelt würden, so müsste doch der in der gleichen Richtung wirkende Druck bei den beiden Gelenken eine verschiedenartige Luxation zu stande bringen, wenn er von einer Seite kommt; z. B. kommt der Nabelschnurdruck von rechts, so würde er den rechten Kopf nach hinten auf die Beckenschaufel, den linken dagegen viel eher nach vorne luxieren; es würde dann bei der Geburt die Beinstellung des Kindes schon eine ganz auffallend differente sein müssen. Fragen wir aber die Eltern, so wissen sie in nur sehr seltenen Fällen anzugeben, dass die Beinhaltung der Kinder bei der Geburt eine auffallend ver-

schiedene gewesen sei. Fast immer ist das Kind „ganz gesund geboren", immer ganz gesund gewesen, und erst allmählich, als das Kind laufen lernte, trat die Missbildung in Erscheinung. — Nur dann, wenn der Druck von der Kniekehle aus wirkte, wenn gewissermassen beide Oberschenkel in einer Schlinge der Nabelschnur sassen, deren Zug in der Richtung auf den kindlichen Leib zurückwirkte, könnte man sich vorstellen, dass es zu einer gleichartigen Luxation beider Hüftgelenke nach hinten hätte kommen müssen. Nun, zunächst ist es wohl sehr selten, dass der Druck der Nabelschnur derartig wirkt, weil die Insertionspunkte der Nabelschnur an der mütterlichen Plazenta und am kindlichen Bauche gewöhnlich nicht so zueinander liegen, dass eine derartig angenommene Zugrichtung zu stande kommt. Aber selbst wenn eine solche Möglichkeit einmal vorläge, so müsste es immer zu Luxationen nach hinten kommen. Die Erfahrung aber lehrt, dass die doppelseitigen Luxationen bei der Geburt fast nie iliacale sind, dass sie sich im Lauf der Zeit vielmehr erst zu hinteren Luxationen entwickeln.

Aus dem Angegebenen scheint mir die Heusnersche Hypothese nicht genügend gestützt zu sein.

2. Le Damanys Theorie.

Eingehende Studien über die Aetiologie der angeborenen Hüftverrenkung verdanken wir Le Damany, Professor an der medizinischen Fakultät zu Rennes. In einer Reihe von Arbeiten, die in den Jahren 1903—1905 erschienen sind, teilt er seine Untersuchungen und seine Schlüsse, die er gewinnt, mit. Da in unseren deutschen Arbeiten über angeborene Hüftverrenkung Le Damany nicht erwähnt wird, auch in den neuesten Arbeiten von Wollenberg und Ewald nicht genannt ist, sogar in der neuesten Auflage des bekannten Hoffa'schen Lehrbuches und auch in der von Blencke 1905 zusammengestellten orthopädischen Literatur fehlt, — Lorenz-Reiner erwähnen ihn im Handbuch der orth. Chirurgie nicht — so halte ich es für berechtigt, an dieser Stelle auf seine schönen Untersuchungen einzugehen und sie den deutschen Orthopäden und Aerzten zugänglich zu machen. Ich habe sie gefunden durch ein kurzes Referat der Münchener medizinischen Wochenschrift Nr. 17 vom Jahr 1904. Die erste Arbeit Le Damanys, der so liebenswürdig war, mir auf meine Bitte seine Arbeiten zur Verfügung zu stellen, erschien im Jahre 1903 in der Revue de Chirurgie Nr. 12, „La Luxation congénitale de la Hanche, Réfutation des Théories pathogéniques". Es ist zunächt eine kritische Studie, die einen negativen Inhalt hat, der, am besten mit den eigenen glänzenden Worten des Franzosen ausgedrückt, folgender ist: „Mais alors, nous dira-t-on, si la luxation de

la hanche n'a sa cause ni dans une lésion nerveuse centrale, ni dans une altération des cordons nerveux périphériques, ni dans une paralysie museulaire, ni dans une atrophie générale du membre, ni dans une insuffisanee myélopathique du cotyle, ni dans l'atrophie du cartillage en y, ni dans un exeès de volance de la tête, ni dans la laxité capsulaire, ni dans une aplasie vasculaire locale, ni dans la combinaison de pluseurs de ees lésions, ni dans la réunion de toutes — on donc est-elle, puisqu'elle n'est posttraumatique?" —

Le Damany errichtet also ein grosses Fragezeichen. Keine der bisher gültigen Theorien sei mit den Beobachtungstatsachen und den Erfahrungen des Experiments in Einklang zu bringen. Trotzdem sei die wahre Ursache eine sehr einfache, aber um sie zu beweisen, sei es nötig, entwieklungsgeschichtliche Studien, besonders phylogenetischer Natur anzustellen. Diese versprochenen Studien folgen nun in drei weiteren Arbeiten: „Une nouvelle Théorie pathogénique de la luxation congénitale de la Hanche (Revue de chirurgie 1904 Nr. 2)," und „L'adaption de l'homme à la station debout (Journal de l'Anatomie et de la Physiologie normale et pathologique de l'homme et des animaux 1905 Nr. 2)" und „La cavité cotyloide, évolutions ontogéniques eomparées de sa profondeur ehez l'homme et les animaux" (Eodem loco 1904 Nr. 4). Le Damany schliesst von der eigentlichen angeborenen Hüftverrenkung alle die Luxationen aus, die zwar angeboren vorkommen können, die aber ihre Ursache dann haben, sei es in Traumen bei der Entbindung, sei es in Lähmungen, intrauterinen Poliomyelitiden, hydaretos, eoxalgie, sei es in nervösen Affektionen, wie Hydrocephalus oder Spina bifida, sei es endlich in Entwicklungsstörungen wie z. B. das vollständige Fehlen des Femurkopfes. Die angeborene Hüftluxation im wahren Sinne, die so häufig vorkommt, die aber erst entdeekt wird, wenn das Kind gehen lernt, hat mit den genannten Ursachen gar niehts zu tun, sie hat vielmehr eine einzige anthropologische Ursache und aus dem Grunde nennt Le Damany sie aueh Luxation anthropologique.

Diese einzige anthropologische Ursaehe ist die Unfähigkeit des Menschen, seine Hüftpfanne und sein koxales Femurende dem aufrechten Gange anzupassen. Le Damany weist naeh, dass jedem menschlichen Hüftgelenk im Vergleieh zu dem der Vierfüssler ein konstanter Fehler zukommt, der sich in anatomischer und physiologischer Beziehung äussert. Anatomisch ist die Pfanne des Menschen zu weit nach vorn verlagert und das koxale Femurende hat eine zu starke Anteversion erfahren. Die Verlagerung der Pfanne schwankt in geringen Grenzen, die Drehung des Femur naeh vorne ist beim Embryo noch nicht vorhanden (Fig. 12). Sie tritt erst im 5. Monat des intrauterinen Lebens auf, vergrössert sich bis zur Geburt und wird von

da ab allmählich geringer. Bei der Geburt des normalen Fötus beträgt sie bis zu 40° und geht zurück beim Erwachsenen bis auf 12°. Will der Mensch bei derartig angelegtem Hüftgelenk und Femur sich aufrichten, aus dem Vierfüsslergang in den aufrechten Gang übergehen, so muss er die Tibia senkrecht zum Femur stellen und die Beckenachse ad maximum heben. Trotzdem dies so viel wie möglich beim aufrechten

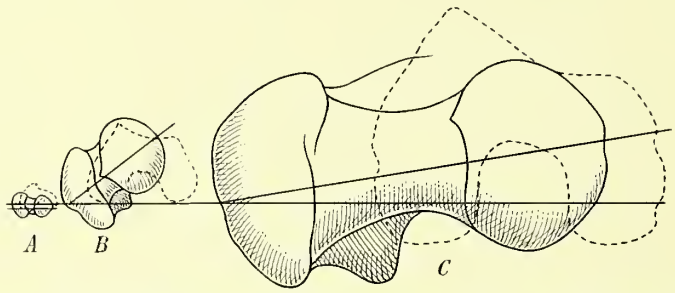

Fig. 12. Nach Le Damany, die Anteversion des Femurs zeigend. Sie ist am grössten bei B, dem Neugeborenen, geht zurück im späteren Alter bei C. Ist bei A dem 5monatlichen Embryo noch nicht sichtbar.

Gang geschieht, reicht doch beides noch nicht aus, um den menschlichen aufrechten Gang zu erzielen, sondern es muss noch ein dritter physiologischer Fehler, der der menschlichen Spezies eigentümlich ist, hinzukommen, die Lordose der Lendenwirbelsäule. Sind nun in erhöhtem Masse diese dem Menschen spezifischen Fehler, die Vorwärtslagerung der Pfanne, die Anteversion des Femur, vorhanden, so muss bei der Aufrichtung des Menschen die Luxation zu stande kommen.

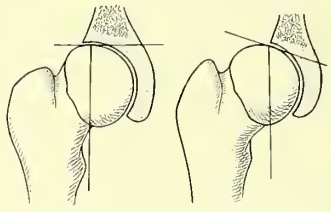

Fig. 13. Nach Le Damany. A zeigt die normale Pfanne, B die ungenügende Pfanne, die nach vorne verlagert ist.

Die Anteversion des Femur kann in Graden gemessen werden durch den Winkel, den eine senkrechte Ebene, die durch die Mitte des Kopfes und Halses gelegt ist, mit der Horizontalebene bildet (s. Fig. 12). Ebenso kann man die Obliquität der Pfanne messen (ihre Schräg- und Vorwärtsverlagerung) durch den Winkel, den die Ebene, welche man durch die vordere Pfannenumrandung legt, mit der Vertikalebene bildet, die man durch die hintere Pfannenumrandung legen kann (s. Fig. 13). Die Summe beider Winkel darf nach Damany ein Maximum von 60° nicht überschreiten; wird dies überschritten, so muss die Luxation eintreten. So fand Damany bei den von ihm untersuchten 34 Präparaten, die zum grossen Teil aus dem Musée Dupuytren stammen und 53 luxierte Hüften betrafen, dass die Summe dieser Winkel mit Ausnahme eines einzigen Falles zwischen

70 und 120° schwankte. Die einzige Ausnahme jedoch, wo der Winkel 55° betrug, war kein anatomisches Präparat, sondern ein Wachsmodell, das nach einem Präparat modelliert war und an dessen Richtigkeit Damany berechtigten Zweifel hegen durfte.

An Wachsausgüssen von Pfannen der verschiedensten Totalstadien wies Damany nach, dass die Pfannentiefe bis zum 6. Monat zunimmt, während des letzten Drittels des intrauterinen Lebens jedoch zurückgeht. Diesen Rückgang der Pfannentiefe erklärt er aus der überflektierten Stellung des Femur; denn in überflektierter Stellung sei der Druck des Femur gegen das Pfannenkavum geringer, infolgedessen höhle sie sich nicht so stark aus. Damany weist auch experimentell nach, dass zu der Anteversion und der Obliquität der Pfanne noch Extension und Aussenrotation des Femur hinzukommen müsse, um die Luxation während der ersten Lebensmonate vorzubereiten. Er legte nämlich die Hüftgelenkskapsel frei, schnitt ein Loch hinein und konnte nun zeigen, dass bei Extension und Aussenrotation allein schon die Gelenkflächen von einander abwichen, dass aber noch keine Luxation eintrat.

Ferner macht Damany wie schon vor ihm eine Reihe anderer Autoren auf die Ungleichheit der Beckenseiten aufmerksam und zwar ist die Beckenform nach ihm eine schräg ovaläre wie beim Nägelschen Becken. Die Ungleichheit komme zustande durch eine ungleichmässige Entwicklung und diese begünstige natürlich auch das Entstehen der Luxation. Auch weist er nach, dass das weibliche Becken auch schon im fötalen Zustande die weiblichen Charakteristika habe, es zeichne sich nämlich schon im intrauterinen Leben durch seine grössere Breite und geringere Höhe vor dem männlichen aus. Die grössere Breite bedinge aber eine grössere Obliquität der Pfannenstellung. Aus dem Grunde sei das weibliche Kind eher prädisponiert zur Luxation als das männliche, und so erkläre sich zwanglos das viel häufigere Vorkommen der Luxation beim Mädchen als beim Knaben. Endlich sind auch die unteren Extremitäten beim weiblichen Kind zur Zeit der Geburt nicht kürzer im Verhältnis zum Körper als wie es beim männlichen der Fall ist, es wirke also auch die grössere Länge der unteren Extremitäten bei der Aufrichtung prädisponierend für die Luxation, und daher sei wieder das weibliche Geschlecht bevorzugt.

Le Damany sieht gewissermassen die Frau in anthropologischer Beziehung höher stehend als den Mann an und glaubt, es müsse, wenn seine anthropologische Theorie von der Entstehung der angeborenen Luxation richtig sei, ohne Zweifel die Luxation bei den tiefer stehenden Rassen bedeutend seltener sein als bei den höchststehenden weissen Rassen. Er hat auch in dieser Beziehung Nachforschungen angestellt und gefunden, dass z. B. bei den Bretonen (weisse Rasse) auf 1500 Ein-

wohner schon eine Luxation komme, während bei den tiefstehenden Howasnegern (Malaien) erst auf 20000 Einwohner eine Luxation kommt. Sie kommt also etwa 13mal häufiger bei der weissen Rasse vor.

Die anthropologische Theorie Damanys scheint also nicht bloss durch anatomische Gründe gestützt zu sein, sondern auch durch die bisher nicht aufgeklärten Tatsachen des Vorwiegens beim weiblichen Geschlechte und durch ihre grössere Häufigkeit bei der weissen Rasse eine Bestätigung zu finden. Die Theorie erscheint ausserordentlich einfach und verständlich bei ihrer Genialität.

3. Vogels Theorie.

Vogel hatte, um über gewisse, für die Aetiologie wichtige Punkte Klarheit zu bekommen, bei den Eltern von Luxationskindern Nachfragen angestellt und über die Ergebnisse in der Zeitschrift für orthopädische Chirurgie, Bd. 14, berichtet. Von über 200 Patienten waren Antworten auf seine Fragen eingelaufen. Aus der Bearbeitung der Antworten ergab sich:

1. Die Erblichkeit der Luxatio coxae congenita ist allseitig anzuerkennen.

2. Ein Trauma der Mutter spielt keine Rolle bei der Entstehung.

3. In 24 % war die Zeit der Geburt zu früh, in 5 % zu spät.

4. Annähernd die Hälfte der Luxationskinder haben keine normale Geburt gehabt. Es ist deshalb möglich, dass bei der Menge schwerer Geburten das hierbei einsetzende, oft sicher intensivere Trauma die Luxation bedingen kann.

5. In 34 % sind auffallend geringe Fruchtwassermengen bei der Geburt beobachtet.

6. Die Möglichkeit, dass manuelle Nachhilfe bei der Geburt die Luxation erzeugt, ist nicht zu leugnen.

7. Besondere Anhaltspunkte für Lähmungen, Entzündungen oder andere intrauterin entstandene Krankheiten sind nicht anzugeben.

8. In der ersten Zeit nach der Geburt soll in 64 % der Fälle das luxierte Bein in Aussenrotation gestanden haben, in 17,5 % in Innenrotation und in 7 % der Fälle adduziert und flektiert gewesen sein.

Trotz dieser durch die Anamnese erhobenen Befunde, die auf pathologische, vielleicht auf traumatische Bedingungen hindeuten, unter denen die Luxation entsteht, stellt Vogel sich die wirkliche Entstehung der Luxation doch anders vor und sieht die erwähnten Punkte nur als sekundär die Luxation befördernde Momente an. Er glaubt, dass es sich um eine „Entwicklungsstörung“ handelt. Damit betritt er den von v. Ammon und vielen anderen Autoren schon eingeschlagenen Weg,

um die Luxation als eine Entwicklungshemmung oder sogenannte Hemmungsmissbildung zu erklären. Vogel nimmt jedoch Anstoss an dem Worte Hemmung und hebt hervor, dass von einer Hemmung keine Rede sein könne. Nun, meines Erachtens tut das Wort hier auch nichts, sondern es kommt auf den Begriff an, und was wir unter Hemmung der Entwicklung begreifen, deckt sich völlig mit dem, was Vogel unter Störung der Entwicklung versteht. Die normale Entwicklung ist gestört, wenn einzelne Organteile in ihrer Entwicklung gehemmt sind, andere sich zu stark und ein letzter Teil sich normal entwickelt. Eine Hemmung jedoch findet immer statt. So ist bei der Luxation gehemmt die Entwicklung des Kopfes, denn er ist kleiner, die Entwicklung des oberen Pfannendaches, denn es ist zu flach. Aus dem Grunde sehe ich nicht ein, warum wir den alten Namen Hemmungsmissbildung verlassen sollen. Nun, um aber weiter Vogel zu folgen, so glaubt er, dass eine Störung des Mutterblastems, aus dem sich das Hüftgelenk bildet, vorliegt, derart, dass in der Pfannenbodengegend, von der aus die Blastemstrahlen, aus denen Kopf, Hals, Pfannendach und die Beckenstäbe, os ischii und ilei entstehen, fortwachsen, relativ zu viel Keimgewebe zurückbleibt. Daher entwickelt sich dort die Hyperplasie des Pfannenbodens, die Hypoplasie der Pfannenränder, des Beckens, des Schenkelkopfes, wie es tatsächlich mit der pathologischen Anatomie der angeborenen Hüftluxation völlig übereinstimmt. In diesen Momenten sieht Vogel das Prädisponierende und er glaubt nun, dass der Uterusdruck genügt, die Luxation zu vollenden. Liegt dann noch Fruchtwassermangel vor, so kann der Druck der Uteruswand den Kopf leicht von der keinen genügenden Halt gebenden Pfanne abdrängen. Herrscht kein Fruchtwassermangel, so kann die Luxation immer noch unter der Geburt entstehen, was Vogel für durchaus möglich und nicht selten vorkommend betrachtet. Oder endlich, wenn die Gefahr der Geburt auch überstanden ist, kann erst das Gehen, etwa ein schiefer Tritt, postuterin noch die Luxation zustande bringen.

4. Eigene Erklärungsversuche.

Ich selbst habe mich verschiedentlich mit dem Studium der Aetiologie der Luxation beschäftigt und meine Ansichten in verschiedenen Publikationen niedergelegt. Meine Ansicht über ihre Entstehung hat sich in den letzten 8 Jahren nicht geändert, wohl aber vertieft. Während ich in meiner ersten Arbeit die Luxation auf Grund zahlreicher Röntgenuntersuchungen als ein vitium primae formationis auffasste, also im Grunde dieselbe Erklärung gab, wie sie schon vor mehr als 100 Jahren Paletta abgegeben hatte, und wie sie neuerdings Vogel auch gibt,

gehe ich jetzt ähnlich wie Vogel tiefer mit meinen Erklärungsversuchen. Während Vogel jedoch eine Störung des Blastems annimmt und später durch den Uterusdruck oder andere Momente die Luxation auslösen lässt, also die Störung des Blastems als das Prädisponierende, Uterusdruck, Störungen bei der Geburt, postuterine Belastungen als sekundär die Luxation auslösende Momente ansieht, fasse ich die gegebenen anatomischen Verhältnisse als die primäre Ursache der Luxation auf. Ich muss also, will ich meine Theorie stützen, will ich zu einem klaren Urteil über die Ursachen kommen, genau die pathologisch-anatomischen Verhältnisse, die die Luxation bietet, studieren. Ich muss ferner das klinische Verhalten der Luxation, sowohl der unbehandelten wie der behandelten prüfen und mich fragen, ob auch hieraus ätiologische anatomische Schlüsse zu ziehen sind. Endlich darf ich nicht ganz unberücksichtigt lassen die Anamnese; ich sage nicht „ganz", weil ich vor einem allzu grossen Wert der Anamnese warnen möchte. Sie wird nicht immer einwandsfrei erhoben und kann nicht immer einwandsfrei gegeben werden: Erhoben wird sie deswegen nicht einwandsfrei, weil gewisse Punkte, über die der Arzt sich gerne orientieren möchte, z. B. Fruchtwassermangel, Geburtstraumen, Stellung der Extremitäten gleich nach der Geburt, bei der Fragestellung unwillkürlich in den Vordergrund geschoben werden. Es muss sich dann hierauf das Nachdenken des Befragten besonders lenken und es kann dann leicht ein Zuviel mitgeteilt werden, das objektiv nicht verwertet werden darf. Einwandsfrei sind die Antworten ferner deshalb nicht, weil die Angehörigen und besonders die Mutter sich seit der Entdeckung des Leidens immerwährend mit der Frage beschäftigen: Woher kann es wohl gekommen sein? Und da der Mutter nichts unangenehmer ist, als ein Kind mit einem angeborenen Fehler zur Welt zu bringen, so sucht sie unwillkürlich nach allen möglichen Gründen, um das Leiden nicht angeboren, nicht in ihrer Anlage begründet erscheinen zu lassen. Wir hören daher so oft von Verletzungen, die die Mutter erlitten hat, wir hören, dass sie so oft an solche Kinder gedacht hat, u. s. w. Anamnestisch soll man also nur ganz sichere Tatsachen zur ätiologischen Frage heranziehen. Was nun die pathologische Anatomie anlangt, so ist das uns zur Verfügung stehende Material nicht allzureichlich, denn die in späteren Jahren verstorbenen Kinder mit angeborener Luxation können für die ätiologische Forschung nicht in Frage kommen, weil nicht mehr nachzuweisen ist, welches die primären Veränderungen waren und was sekundär durch die Luxation und die Belastung bedingt wurde. Besser schon ist das embryonale Material zu verwerten, weil hierbei die Wirkung des aufrechten Ganges völlig fortfällt und man wegen des jugendlichen Alters der Luxation schon eher die gefundenen Veränderungen als primäre oder

sekundäre Erscheinungen trennen kann. Bei den lebenden Kindern, welche noch nicht gegangen haben oder eben anfangen wollen zu gehen, unterstützt uns nun das Röntgenbild ganz besonders, um Einblick in die pathologisch-anatomischen Verhältnisse zu gewinnen.

Aus dem gesamten Material sind nun im wesentlichen folgende Befunde mit Sicherheit erhoben worden:

1. Die Hypertrophie des Pfannenbodens.
2. Die Hypoplasie des oberen Pfannenquadranten.
3. Die Hypoplasie des Kopfes.
4. Die Hypoplasie des Halses und des Femurschaftes.
5. Die Anteversion des oberen Femurendes.
6. Bisweilen die Asymmetrie des Beckens.
7. Die Vorwärtsverlagerung der Pfannengegend.

1. Die Hypertrophie des Pfannenbodens.

Auf diese hat Hoffa meines Wissens zuerst hingewiesen. Sie ist so oft vorhanden, dass ich sie für das wichtigste Moment, das für die Entstehung der Luxation in Frage kommt, halte.

Ich habe, um mich nicht bloss an den allgemeinen Eindruck, den man beim Betrachten eines Bildes gewinnt, halten zu müssen, die röntgenographische Länge des Y-förmigen Spaltes gemessen; sie gibt uns schon einen Anhaltspunkt für die Dicke des Pfannenbodens. Ausserdem habe ich einen beliebigen, parallel zum Y-förmigen Spalt gelegten Durchmesser des unteren Pfannenquadranten ebenfalls gemessen und verglichen mit dem entsprechenden Mass der gesunden Seite. Man wird dann zahlenmässig in sehr vielen Fällen die genannte Hypertrophie nachweisen können.

Ich will mich aber zunächst an die Regel halten.

Auf dem Bilde von der kleinen Patientin Elli Döpke (Fig. 14), die ich sehr früh in Behandlung bekam, als die Kleine eben laufen lernte, konstatierte ich folgende Masse:

	gesunde Seite	kranke Seite
Länge des Y-förmigen Spaltes . .	12 mm	18 mm
Dicke d. unteren Pfannenquadranten	29 „	33 „

I. Tabelle über die Hyperplasie des Pfannenbodens.

1. Einseitige Fälle:

Nr.			gesunde Seite	kranke Seite	Differenz
1.	Y-förmiger Spalt =	y	12	18	6
	Dicke d. unteren Pfannenquadranten =	D	29	33	4
2.	Nordmeyer	y	12	24	12
		D	26	35	9
3.	Zahrend	y	10	13	3
		D	20	25	15
4.	Schwertfeger	y	17	20	3
		D	24	24	0
5.	Wöhrmann	y	11	19	8
		D	30	30	0
6.	x	y	15	19	4
		D	15	18	3
7.	Zeichn. 12	y	5	17	12
		D	21	26	5
8.	v. Blomberg	y	11	15	4
		D	17	17	0
9.	Zeichn. 7	y	10	20	10
		D	21	33	12
10	y	y	21	28	7
		D	31	36	5

Auf dem anderen Bild von der kleinen Nordmeyer, die schon vier Jahre alt war, als sie in Behandlung kam, ist die Differenz noch mehr in die Augen springend, sie beträgt 12 mm für den Yförmigen Spalt und 9 mm für den unteren Pfannenquadranten (s. Fig. 15).

Ich habe wahllos bei 10 einseitigen Luxationen, deren Bilder der Reihe nach mir in die Hand kamen, die Differenz zu finden mich bemüht und gebe sie auf obiger Tabelle wieder. Um die Tabelle zu erläutern, lasse ich eine Zeichnung folgen, die erklärt, wie die Masse gewonnen wurden (s. Fig. 16).

Es wurde nämlich eine gerade Linie durch den Yförmigen Spalt gezogen und an der Stelle, wo der Pfannenboden dem Augenmass nach am dicksten erschien, eine Parallele zu der ersten Linie gezogen, der Abstand der Parallelen gemessen, und im selben Abstand dann an der andern Seite gleichfalls eine Parallele zu der Schnittlinie des Yförmigen Knorpels gezogen. Dann wurde die Dicke des Pfannenbodens an den Schnittstellen der Parallelen mit dem Knochenschatten gemessen.

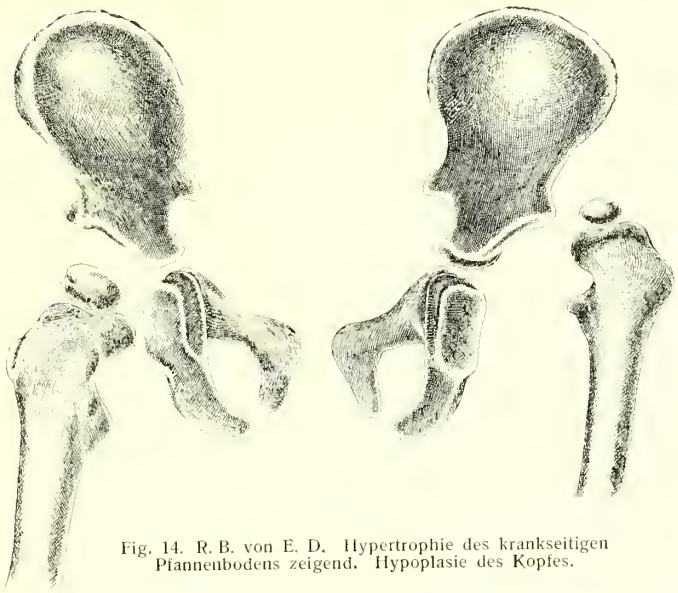

Fig. 14. R. B. von E. D. Hypertrophie des krankseitigen Pfannenbodens zeigend. Hypoplasie des Kopfes.

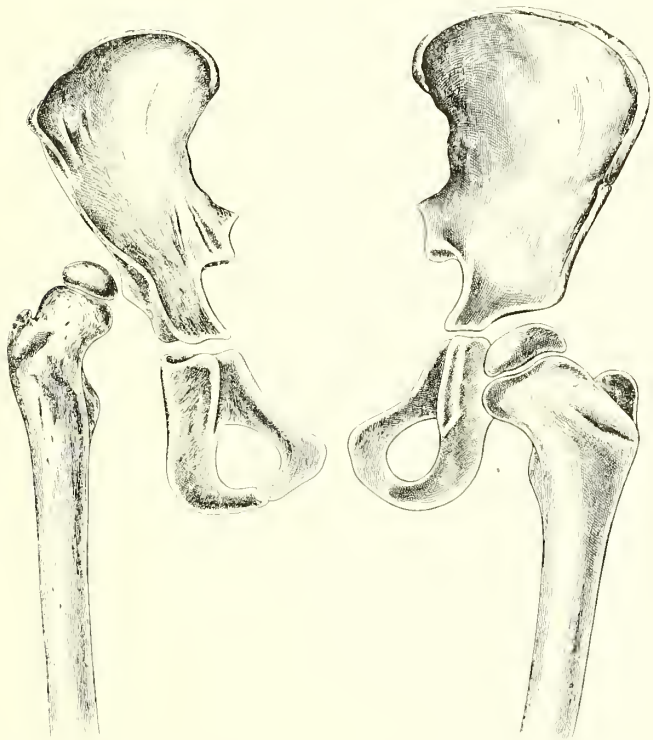

Fig. 15. R. B. von Ch. N., 4 Jahre alt. Hypertrophie des Pfannengrundes zeigend.

Wie man sieht, besteht in jedem Falle eine Differenz zugunsten der Dicke der kranken Seite, und zwar ist stets der Y-förmige Knorpelspalt länger; nur zweimal ist die Differenz der Pfannenböden nicht messbar, gleich Null, aber in den beiden Fällen ist doch der Y-förmige Spalt verbreitert.

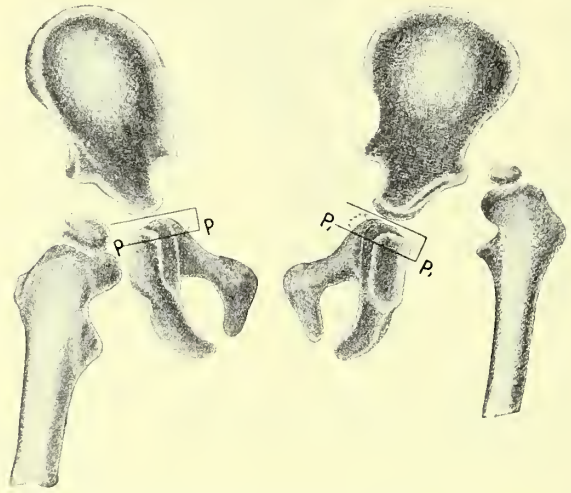

Fig. 16 zeigt, wie ich die Masse, um die Hyperplasie des Pfannenbodens festzustellen, gewonnen habe.

Bei den doppelseitigen Luxationen ist natürlich diese Hypertrophie des Pfannenbodens auch vorhanden, aber man findet nicht immer, dass ein Pfannengrund hochgradiger hypertrophisch ist als der der andern Seite. Bisweilen jedoch kann man sehr gut nachweisen, dass gerade an der Seite die Hypertrophie die stärkere ist, wo der Grad der Luxation der höhere ist. So verfüge ich über ein sehr interessantes Bild, Sophie W. (s. Fig. 17). An der einen Seite typische Luxatio iliaca, an der anderen Luxatio cotyloidea et sub pubica. Ein Blick auf die Pfannenböden zeigt, dass an der Seite mit iliacaler Luxation die Hypertrophie ungefähr doppelt so stark ist als an der Seite mit subpubicaler.

Die genauen Masse sind:

	Luxatio iliaca	Luxation sub pubica
Epiphysenbreite	26 mm	17 mm
Pfannenbreite	43 mm	28 mm

Man kann sich nun vorstellen, dass, da die Hyperplasie an der einen Seite viel stärker war, auch der Wachtumsdruck stärker gegen den Kopf pressen musste und ihn eher aus der Pfanne herauspresste als an der anderen Seite, dass es daher an dieser Seite zu einer Luxatio iliaca kommen musste. Denn die iliacale Form der Luxation ist sicherlich in den allermeisten Fällen diejenige, welche am frühesten entsteht, welche am schwersten zu reponieren ist, welche am schwersten zu retinieren ist. Und gerade die schwierige Retention der iliacalen Luxation dürfte ihren Grund haben in der starken Hypertrophie des unteren Pfannenquadranten.

2. Die Hypoplasie des oberen Pfannenquadranten.

Hand in Hand mit der immer zu beobachtenden Hypertrophie des Pfannenbodens geht nun eine auch stets nachzuweisende Hypoplasie des oberen Pfannenquadranten. Man kann diese Hypoplasie, die man anfangs als flache Pfanne oder gar als Mangel, Defekt der Pfanne bezeichnete, stets nachweisen. Ja, es gibt heute noch Aerzte, die zunächst, wenn

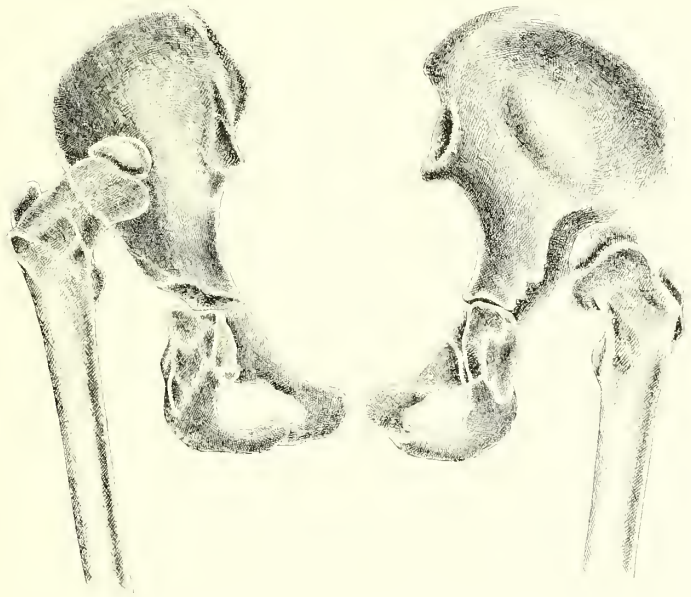

Fig. 17. R. B. von Sophie W. An der Seite, wo luxatio iliaca ist, ist der Pfannengrund viel breiter als an der anderen Seite, wo luxatio subcotyloidea ist.

man eine Luxation behandeln will, uns die Frage vorlegen: „ist denn überhaupt auch eine Pfanne vorhanden?“ weil sie aus den Misserfolgen früherer Luxationsbehandlungen immer oder sehr oft den Entschuldigungsgrund zu hören bekamen, es sei keine Pfanne vorhanden gewesen. Diese ist aber ohne Ausnahme vorhanden, sie ist nur weniger gut und schlecht, je nachdem die Hypoplasie gering, stärker, oder sehr hochgradig ist. Diese Hypoplasie sieht man in ihren leichten Formen bei fast allen einseitigen Luxationen auch schon angedeutet an der gesunden Seite; ich wies derzeit am Schedeschen und Hoffaschen Luxationsmaterial nach, dass in mehr als 25% der Fälle derartige Veränderungen auch an der gesunden Seite vorkommen. Je besser die Röntgentechnik ausgebaut wurde, je besser die Röntgenbilder von Hüftluxationen wurden, um so häufiger lassen sich diese Hypoplasien des oberen Pfannendaches auch an der gesunden Seite nachweisen; man

kann daher jetzt wohl sagen, ohne zu übertreiben, dass es kaum eine einseitige Hüftluxation gibt, an deren gesunder Seite das röntgenographisch geschulte Auge nicht auch diese Hypoplasie nachweisen kann (s. Fig. 18). Bei der Luxationsseite, wo also die Hypertrophie des Pfannengrundes so stark war, dass der Kopf von ihm abgedrängt wurde, ist nun dementsprechend die Hypoplasie des Pfannendaches so stark, dass das obere Pfannendach dem Kopf nicht genügend Halt mehr bieten kann; es umfasst den Kopf nicht mehr und daher muss der Kopf ausserhalb der Pfanne zunächst neben der Pfanne, dann subpubical und schliesslich iliacal zu stehen kommen. Bemühen wir uns, auch von dieser Hypoplasie des oberen Pfannendaches konkrete Zahlenbestimmungen zu geben und wenden dabei wieder wahllos eine Reihe einseitiger Luxationen an (s. Tabelle II).

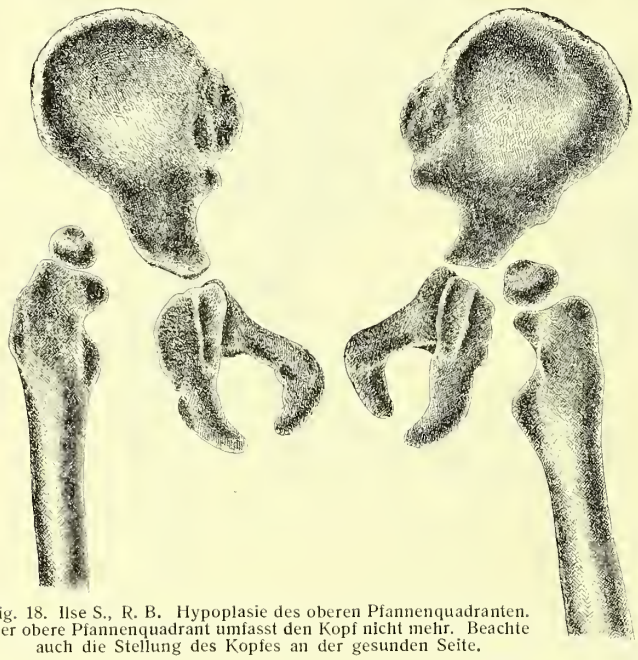

Fig. 18. Ilse S., R. B. Hypoplasie des oberen Pfannenquadranten. Der obere Pfannenquadrant umfasst den Kopf nicht mehr. Beachte auch die Stellung des Kopfes an der gesunden Seite.

II. Tabelle über die Hypoplasie des Pfannendaches.

Name	gesunde	kranke Seite	Differenz
1. Döpke	30 cm	28 cm	2 cm
2. Nordmeyer	35 „	28 „	7 „
3. Zahrend	23 „	21 „	2 „
4. Schwertfeger	25 „	20 „	5 „
5. Wöhrmann	28 „	23 „	5 „
6. Zeichn. 4	31 „	25 „	6 „
7. Zeichn. 12	29 „	24 „	5 „
8. v. Bl.	30 „	24 „	6 „
9. Zeichn. 7	41 „	19 „	22 „
10. Zeichn. 1	47 „	29 „	18 „

Wir sehen also auch hier, dass in jedem Fall sich eine Differenz der kranken zur gesunden Seite ergibt, die zwischen 2 mm und 22 mm schwankt. Ich habe die Masse auf folgende Weise gefunden, die ich anzugeben mich verpflichtet fühle, weil es nur Masse von flächenhaften Projektionen sind, die natürlich keinen absoluten Wert in bezug auf Genauigkeit beanspruchen. Wollte man absolute Werte von der Flachheit des oberen Pfannenrandes schaffen, so müsste man den Rauminhalt zwischen dem Y-förmigen Spalt einerseits, dem oberen Pfannenrand andererseits und zwischen der Ebene, die man sich durch den oberen Pfannenrand und das Ende des Y-förmigen Knorpels im Pfannengrunde gelegt denkt, berechnen. Das ist theoretisch wohl möglich, praktisch aber unmöglich auszuführen; ich bin deshalb anders verfahren: Ich habe eine Verbindungslinie zwischen den Endpunkten der beiden Y-förmigen Spalte gezogen und zu dieser eine Parallele gezogen durch den oberen Pfannenrand der gesunden Seite, diese Parallele so verlängert, dass sie auch das os ilei der anderen Seite schnitt und nun die beiden Linien, welche zwischen der inneren Beckenapertur und dem oberen Pfannenrand entstanden, verglichen.

Die stets wiederkehrende Differenz beider Linien zeigt, dass tatsächlich eine Hypoplasie des oberen Pfannendaches vorliegt. Es ist ganz klar, dass ein nicht genügend ausladendes Pfannendach den vom unteren Pfannenquadranten abgedrängten Kopf nicht zurückhalten kann, wenn dieser durch Belastung nach oben gedrängt wird.

3. Die Hypoplasie des Kopfes.

Zu diesen beiden besprochenen Faktoren tritt nun als dritter auch stets nachzuweisender die Unterbildung des Kopfes hinzu (Fig 19). Der Kopf der luxierten Seite ist immer kleiner als der der gesunden Seite, und die Köpfe doppelseitiger Luxationen sind auch stets kleiner als die Hüftköpfe von entsprechend alten normalen Kindern, ja, fast stets kann man auch bei doppelseitigen Luxationen eine Verschiedenheit der Kopfgrösse an den beiden Seiten nachweisen. Ich bin der Ansicht, dass diese Verschiedenheit immer vorhanden ist, dass unsere Hilfsmittel sie nachzuweisen, trotz der Röntgenuntersuchung, nur nicht ausgiebig genug sind. Bei ganz kleinen Kindern ist sie natürlich schwieriger nachzuweisen (Fig. 20); je älter die Kinder aber werden, desto ausnahmsloser wird man auch bei doppelseitigen Luxationen die Verschiedenheit der Kopfgrösse finden. Die Kopfgrössenunterschiede lassen sich leichter und anschaulicher messen als die vorhin erwähnten anatomischen Veränderungen. Wir werden, um die Differenzen festzustellen, den grössten und kleinsten Kopfdurchmesser notieren und finden dann folgendes an den auch vorhin gemessenen Fällen (s. Tabelle III).

III. Tabelle über die Hypoplasie des Kopfes.

Name	gesunde Seite	kranke Seite	Differenz
1. Döpke	18 : 11	11 : 5	7 : 6
2. Nordmeyer	28 : 12	20 : 10	8 : 2
3. Zahrend	13 : 9	0 : 0	13 : 9 +
4. Schwertfeger	16 : 12	13 : 11	3 : 1
5. Wöhrmann	18 : 11	12 : 8	6 : 3
6. Zeichn. 4	23 : 14	16 : 9	7 : 5
7. Zeichn. 12	19 : 11	13 : 8	6 : 3
8. v. Blomb.	15 : 11	13 : 8	2 : 3 +
9. Zeichn. 7	32 : 17	21 : 6	11 : 11
10. Zeichn. 1	44 : 13	33 : 12	11 : 1

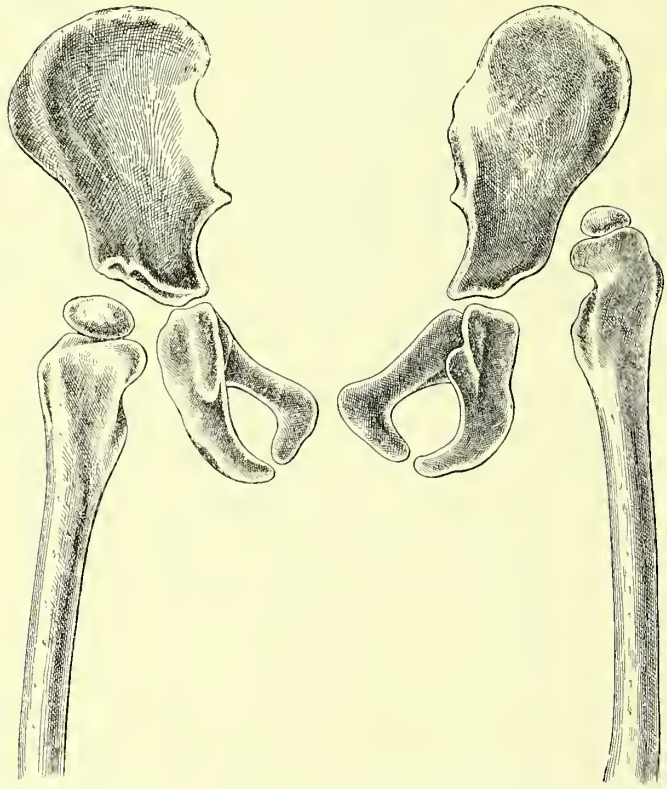

Fig. 19. R. B. von Aennchen M. Hypoplasie des Kopfes zeigend. Der Kopf ist an der kranken Seite bedeutend kleiner als an der gesunden.

Wir sehen also auch hier, dass immer eine Differenz vorhanden ist, dass sie am geringsten bei jungen Kindern, hochgradiger wird bei älteren Kinder. Am wenigsten auffallend ist die Differenz bei Fall 4 und 5 der Tabelle (s. Fig. 18 u. Fig. 3).

Aber gerade in diesen Fällen sind die Veränderungen auch an der anderen Seite so hochgradig, besonders in Fall 4, Schwertfeger, dass man nicht geneigt ist, an eine Entwickelung der Luxation unter dem Einfluss der Belastung zu denken, auch an der scheinbar gesunden Seite.

Von jungen Fällen auffallend hochgradig ist Nr. 3 (s. Fig. 4). Dies ist erklärlich, weil das Röntgenbild überhaupt einen knöchernen Kopf nicht zeigte, trotzdem der Kopf an der anderen Seite schon recht gut ausgebildet war. Es ist mir trotz guter Aufnahmen in 3 verschiedenen

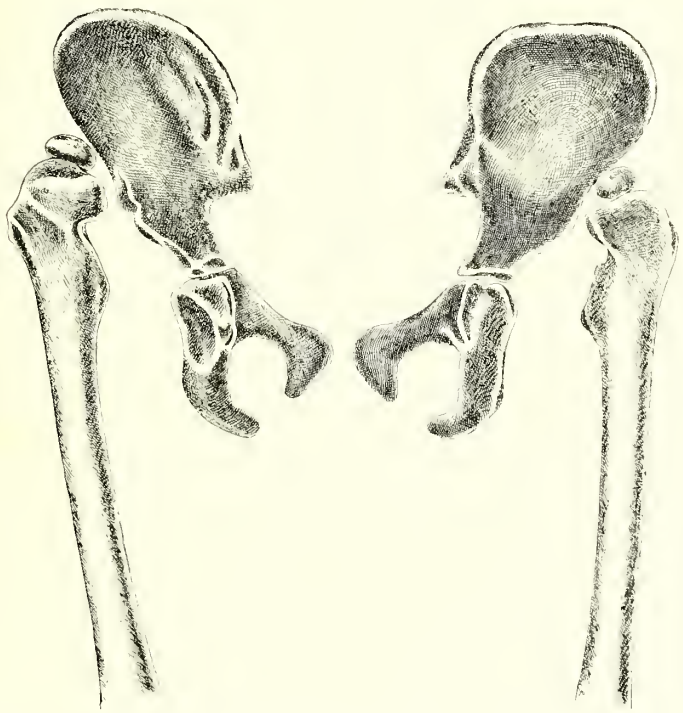

Fig. 20. Doppelseitige Luxation. Hypoplasie beider Köpfe. Differenz beider Köpfe.

Positionen nicht gelungen, einen knöchernen Kopf röntgographisch festzustellen; ein meines Wissens überhaupt noch nicht beobachtetes Vorkommen bei ganz sichern Fällen von angeborener Hüftluxation. Ich selbst habe weder bei meinen früheren Chefs, noch bei meinen eigenen Fällen, noch sonst in der Literatur einen derartigen Fall gesehen. Als feststehende Tatsache können wir also die Kleinheit des Luxationskopfes, seine geringere Wachstumtendenz aufstellen. Aus seiner Kleinheit, aus seiner verminderten Wachstumsenergie müssen wir aber auch notwendig auf eine verminderte Ausgestaltungskraft schliessen; da sein Wachstumsdruck gering, kann er auch den oberen Pfannenquadranten nicht genügend seiner normalen Form entsprechend aushöhlen, ein Grund,

der mechanisch wiederum mit der Hyperplasie des Pfannengrundes, die den kleinen Kopf abdrängte, und der Hypoplasie des Pfannendaches, das den Kopf nicht aufnimmt, die Entstehung der Luxation verständlich macht.

Während die Verbindung der erwähnten 3 anatomischen Veränderungen in meinen Augen das Wesentliche und für die Entstehung der Luxation direkt notwendige Substrat liefern, finden wir aber ausserdem noch weitere Veränderungen, die zwar nicht immer, so doch bisweilen vorkommen und die ebenfalls erwähnt werden müssen, nämlich:

4. Die Hypoplasie des Halses und des Femurschaftes.

Die Hypoplasie des unterhalb des Kopfes gelegenen Femurabschnittes ist ein Beweis für die nichttraumatische Entstehung der angeborenen Luxation. Man kann auch diese Unterbildung schon in sehr frühe Zeiten zurückführen; bei Kindern, welche uns eben, wenn sie gehen lernen, zur Untersuchung zugeschickt werden, finden wir sie. Aber auch noch in früherer Zeit, so im fünften Monat, habe ich sie schon ganz exquisit ausgebildet gefunden und davon früher eine Abbildung in der Wiener Klinischen Rundschau gebracht (Fig. 21). Wenn wir uns auch hier bemühen, durch einige Zahlen die Hypoplasie zum Ausdruck zu bringen, so dürfte am zweckmässigsten für die Dicke des Halses die Entfernung oberhalb zwischen Trochanter major und minor zu wählen sein; ferner die Senkrechte, welche im Mittelpunkt dieser Linie errichtet, die Kopfepiphysen trifft. Aus den Längen beider Linien würde man sich eine Vorstellung über die Grösse des Halses machen können. An unseren erwähnten Bildern finden wir:

	Gesunde Seite	kranke Seite	Differenz
Nr. 1.	22 : 13	18 : 10	4 : 3
„ 2.	28 : 18	20 : 14	8 : 4
„ 3.	21 : 9	15 : 8	6 : 1
„ 4.	15 : 12	17 : 16	— 2 : 4
„ 5.	20 : 10	18 : 9	2 : 1
„ 6.	25 : 12	20 : 11	5 : 1
„ 7.	20 : 9	16 : 9	4 : 0
„ 8.	20 : 11	18 : 13	2 : 2
„ 9.	29 : 17	27 : 25	2 : 8
„ 10.	23 : 22	28 : 20	5 : 2

Also nur einmal finden wir eine Minusdifferenz Nr. 4, d. h. wir finden die beiden Durchmesser des Halses an der gesunden Seite kleiner, als an der kranken Seite und zwar ist das wiederum bei dem Falle, wo auch die krankhaften Veränderungen an der gesunden Seite derart

waren, dass der Fall zu einer Luxation auch an dieser Seite disponiert erscheint.

In 2 weiteren Fällen ist der eine Durchmesser zwar kleiner an der kranken Seite, der andere jedoch grösser und zwar rührt das davon her, dass in diesen beiden Fällen die gesunde Seite eine Coxavarabildung zeigt. Es sind diese Grössendifferenzen überhaupt nicht so hoch-

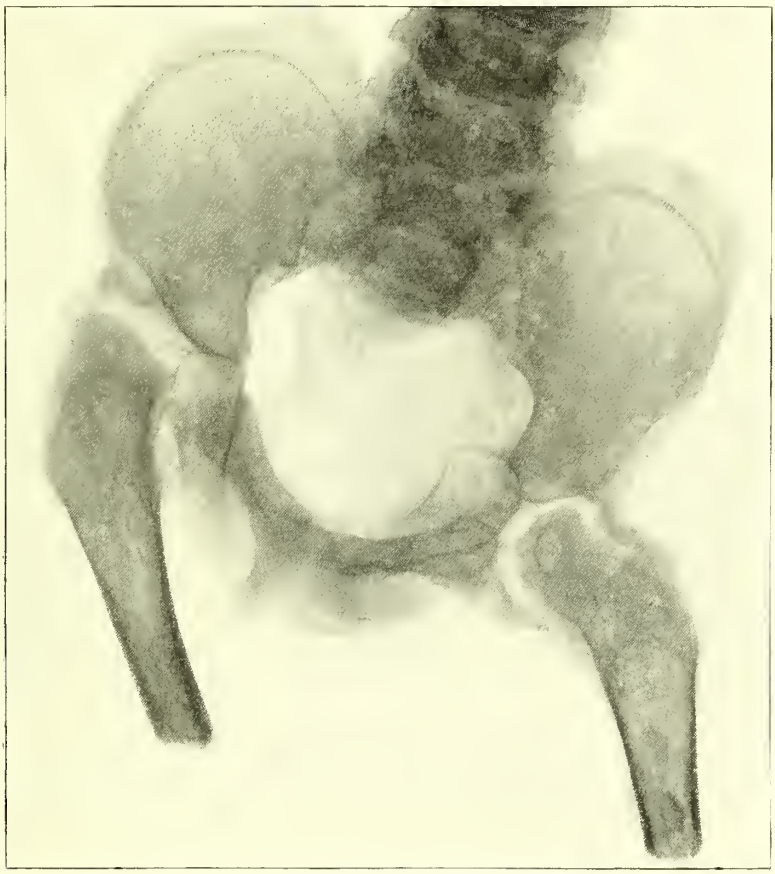

Fig. 21. R. B. eines 5 Monate alten Kindes.

gradig wie bei der Hypoplasie des Kopfes. Auch diese Differenz scheint mir ein Beweis, dass die Hypoplasie vom Halse und auch vom Femurschaft nicht die mechanisch-ätiologische Bedeutung hat, wie die oben erwähnten 3 Faktoren. Besonders wichtig ist auch, dass mit zunehmendem Alter die Differenz nicht in dem Masse grösser wird, wie sie bei der Aplasie des Kopfes zunimmt. Auch dieser Umstand zeigt die geringere ätiologische Wertigkeit der Hypoplasie von Hals und Schaft. Ich sehe von der Wiedergabe von Zahlen, über die Atrophie

des Femur ab, weil es zu kleine Differenzen sind, die man messen könnte. Ein Blick auf Luxationsröntgenogramme (siehe Fig. 14, 15, 19 u. 20) zeigt uns fast immer diesen Unterschied, der allerdings nur in 1—2 Millimetern und Bruchteilen von Millimetern auf den Durchschnitt messbar erscheint.

5. Die Anteversion des oberen Femurendes.

Unter Anteversion des oberen Femurendes verstehen wir eine Verbiegung oder Drehung der ganzen oberen Partie des Femur in der Weise, dass Kopf, Hals und obere Femurschaftpartie sich so gedreht haben, dass bei normaler Lage des Schenkels, d. h. bei Vorwärtslage

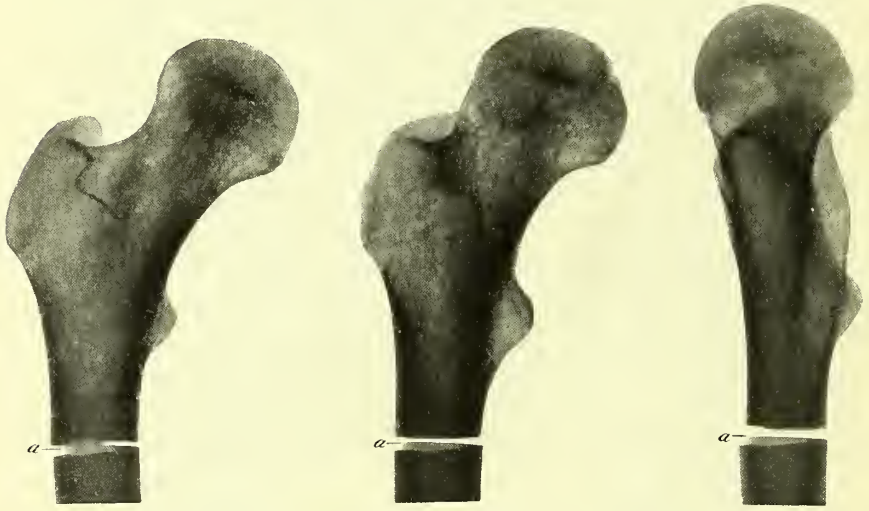

Fig. 22, 23 u. 24. Bilder eines normalen oberen Femurendes, das bei a durchsägt wurde und um seine Achse gedreht wurde, um die künstlich hergestellte Anteversion im Röntgenbilde darzustellen. Fig. 22 ist normal, Fig. 23 wurde der Kopf um 45 Grad nach vorne gedreht. Fig. 24 um 90 Grad. In Fig. 22 erscheint der Hals lang und gestreckt, in Fig. 23 der Hals kurz, die Entfernung zwischen Trochanterspitze und Hals ist verschwunden, der Kopf erscheint dicker. In Fig. 24 fällt der Trochanter major in eine Ebene mit dem Hals, der Winkel zwischen Hals und Schaft ist verschwunden, ist zu einer geraden Linie geworden. Der Kopf scheint pufferförmig dem Schaft aufzusitzen.

der Patella der Kopf nicht medianwärts der Pfanne zugekehrt ist, sondern nach vorne von der Pfanne steht. Röntgenographisch weisen wir diese Anteversion folgendermassen nach: Wir legen das Kind mit dem Rücken auf den Untersuchungstisch, fixieren die Schenkel so durch Sandsäcke, dass die Patella direkt der Decke des Zimmers zugekehrt ist. In dieser Stellung wird eine Röntgenaufnahme gemacht. Je gestreckter der Winkel, den auf dem Bilde der Schaft mit dem Hals macht, ist, je kürzer der Hals auf dem Bilde erscheint, um so grösser muss die Anteversion sein, weil die Schatten von Hals und Schaft zum Teil zusammenfallen müssen (Fig. 22, 23, 24). In sehr seltenen Fällen

nur ist die scheinbare Kürze des Halses nicht der Ausdruck der Anteversion, sondern rührt vom Gegenteil her, von einer Rückwärtsdrehung des oberen Schenkelhalses. Ich selbst habe solche Retroversion noch nicht beobachtet und weiss auch aus der Literatur keinen sicher nachgewiesenen Fall von Retroversion. Wir können praktisch also immer aus der scheinbaren Kürze des Halses, verglichen mit der gesunden Seite oder entsprechend gesunden Fällen, auf den Grad der Anteversion schliessen.

Will man absolut einwandsfreie Messungen des Schenkelhalswinkels anstellen, so muss man sich des orthoröntgenographischen Messverfahrens bedienen und das von Moritz angegebene, oder eine seiner vielfachen Nachahmungen anwenden. Da bei diesem Verfahren immer nur mit dem senkrechten Strahlenbündel gearbeitet wird, so können Verzeichnungen nicht stattfinden und es wird tatsächlich die wahre Form des Schenkelhalses aufgezeichnet. Für den praktischen Orthopäden kommt der Orthodiagraph aber kaum in Frage. Ich wollte jedoch die Methode, weil ich sie selbst zuerst für die Skoliosen angegeben habe, wenigstens auch für den Schenkelhalswinkel erwähnen.

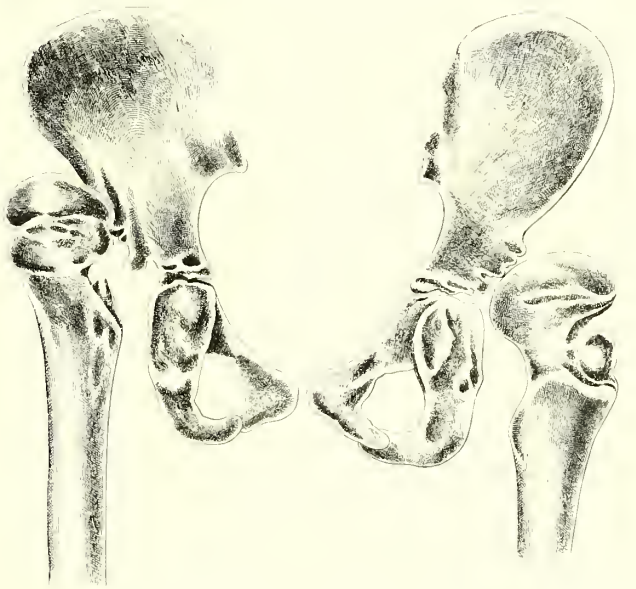

Fig. 25. R. B. von Irmgard M., 10 Jahre alt, vergl. die Form des oberen Schenkelendes, Kopf, Hals und Schaft mit Fig. 24. Die Pufferform ist durch Anteversion vorgetäuscht.

Wenn wir 4 verschiedene Gradstufen der Missbildung annehmen, und in die erste Stufe diejenigen Fälle gruppieren, die gar keine Anteversion oder nur sehr geringe erkennen lassen, so kann ich in diese erste Gruppe nur 4 Fälle einreihen, während 5 mal so viel in die zweite Gruppe, Anteversion geringen Grades und fast 6 mal so viel, 23 Fälle, in die dritte Gruppe, Anteversion mittleren Grades einzureihen sind. Hochgradige Anteversion liefert zufällig auch 23 Fälle. Hieraus können wir schliessen, dass die Anteversion in ca. 6 % der Fälle nicht vorhanden ist, während

sie in 94 % besteht. Ist sie vorhanden, so ist sie etwas häufiger mittelschwer und hochgradig, als geringgradig. Ich bringe als Beweis von hochgradiger Anteversion das Bild von Irmgard Müller (Fig. 25). Man sieht den Trochanter major nicht, der Trochantor minor ist nur durch wenige Millimeter vom Kopf getrennt. Die Köpfe bilden scheinbar die geradlinige Fortsetzung des Schaftes, dadurch erscheint der Kopf pilzförmig.

Bei 33 % der Fälle ist die Anteversion hochgradig und in 33 % mittleren Grades, während sie in 28 % leichteren Grades ist. Diese

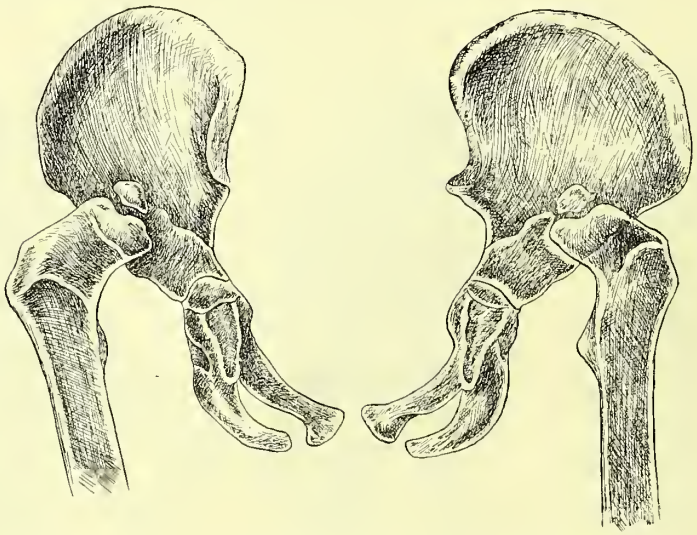

Fig. 26. R. B. von F. R. Doppelseitige Luxation mit leichter Coxavarabildung.

Anteversion erstreckt sich aber nicht allein auf den Schenkelhalswinkel, sondern auf das ganze obere Femurende, was zuerst von Lange, Lorenz und Schede und schliesslich noch von Ludloff nachgewiesen ist, so dass zurzeit über das Bestehen der Anteversion des oberen Femurendes bei keinem Autor mehr ein Zweifel besteht. Bisweilen, namentlich in höherem Alter, findet man gleichzeitig neben der Anteversion noch eine winklige Abknickung des Halses, die zur Coxavarabildung geführt hat. Ich habe diese starke Coxavarabildung gerade bei jugendlich-doppelseitigen Fällen gefunden, häufiger als bei jugendlich-einseitigen Fällen (Fig. 26). Betrachtet man ein derartiges Bild mit den fast rechtwinklig abgeknickten Schenkelhälsen an beiden Seiten mit den Verbildungen im Pfannengrund und der Aplasie des Pfannendaches, so ist es mir direkt rätselhaft, wie man diese kongenitale Luxation als eine intrauterine Belastungsdeformität auffassen kann, da

im Vordergrund des Bildes die Missbildung steht, so dass man wohl denjenigen Autoren zustimmen möchte, die den Namen einer angeborenen Hüftverrenkung überhaupt vermieden wissen wollen, sondern von einer angeborenen Missbildung des ganzen Hüftgelenkes sprechen wollen. Nun, wir wollen auch hier keinen Spitzfindigkeiten weiter nachgehen und den alten Namen der angeborenen Hüftverrenkung ruhig weiter gebrauchen, weil wir uns über den Begriff der Luxatio coxae congenita vollkommen klar sind und insofern der Name für uns nicht „Schall" und „Rauch" ist.

6. Die Asymmetrie des Beckens.

Da wir mit voller Sicherheit Wachstumsveränderungen in der Pfannengegend nachweisen können, so müssen auch die Veränderungen ihre statische Einwirkung auf die übrigen Teile des Beckens, des Os ilei, des Os ischii und des Os pubis ausüben. Wir können diese Veränderungen selbst in jugendlichen Fällen auf dem Röntgenbilde erkennen. Die dadurch entstehende Asymmetrie des Beckens, auf die schon die älteren Autoren, die sich mit der Luxation beschäftigten, hingewiesen haben, kann bisweilen recht hochgradige Formen annehmen, so dass man wohl den Ausdruck „Luxationsbecken" mit einem gewissen Recht anwenden kann. Andererseits müssen wir uns jedoch hüten, Beckenveränderungen, welche hochgradige Missbildungen, wie sie z. B. von Holzmann u. a. beobachtet wurden, für die Luxation als typisch anzusehen. Gehen wir z. B. die von Holzmann beschriebenen Fälle durch, so sehen wir, dass Spina bifida, hochgradige Myelomeningocele, Becken- und Blasenspalten, Atresia ani, Missbildungen der Genitalien, Defekte der rechten Bauchwand, Beckenhälfte und des rechten Beines, Skoliosen, Klumpfüsse, Hermaphroditismus als Begleiterscheinungen der kongenitalen Hüftluxation angegeben werden, und zwar nicht nur ein Defekt allein, kombiniert mit der Luxation, sondern eine ganze Reihe von Defekten vergesellschaftet mit ihr. Diese Fälle gehören natürlich in das Gebiet der Teratologie und die mehr oder minder hochgradigen Beckenveränderungen dürfen nicht als für die Luxation klassische bezeichnet werden. Wenn man von derartigen Fällen absieht, so zeigt jedoch das Becken des gewöhnlichen Luxationskindes immerhin noch einige Eigentümlichkeiten.

Was zunächst den Beckeneingang anlangt, so zeigt dieser Abweichungen von der Norm, je nachdem er einem einseitigen, doppelseitigen, einem weiblichen oder einem männlichen Luxationskinde angehört.

Bei einseitigen Fällen lässt sich fast stets eine Asymmetrie des Beckeneingangs nachweisen; sie kann bisweilen so hochgradige Formen

annehmen, dass man mit Damany wirklich von einem schräg ovalären Becken sprechen kann. Ist das Kind weiblichen Geschlechts, so erscheint der Beckeneingang breiter, auseinandergezogen; misst man bei gleichaltrigen Fällen die Entfernung zwischen Y-förmigem Knorpelausgang an beiden Beckenseiten, so findet man eine Differenz von mehr als 10 mm; so viel breiter ist der Eingang des weiblichen Beckens. Viel stärker ist die Verbreiterung des Beckeneingangs nun bei doppelseitigen weiblichen Luxationskindern; sie nimmt oft so hochgradige Formen an, dass man geneigt ist, an einen Untersuchungsfehler zu denken. Wenn ich z. B. hinweise auf gewisse Beckenbilder und denen gegenüberhalte dieselben Bilder einige Zeit nach der Heilung, als also schon die funktionelle Belastung gewirkt hatte, so ist der Unterschied ein derartig gewaltiger, dass man wirklich erstaunt ist über die rasche und energische Wirkung der Belastung. Es ist natürlich klar, dass die fest gegen die Pfannen pressenden Köpfe den besten Halt gegen das Auseinanderweichen der Beckenteile bilden. Fehlt dieser Halt an einer Seite, so weicht das Becken nach der Seite hin ab; die Beckenschaufel, der Ramus ascendens os ischii fallen distalwärts; dann erscheint die Umrandung der gegenüberstehenden Seite höher zu stehen und der Eindruck des schräg ovalären Beckens ist da. Bisweilen jedoch ist gerade die andere Seite mehr in die Höhe gezogen. Es erscheint dann der krankseitige Beckeneingang gestreckter, nicht so rundlich wie an der anderen Seite, die Form des Beckeneingangs ist direkt der vorigen Form entgegengesetzt. Es erhebt sich die Frage, woher es kommt, dass dieselbe Ursache, die einseitige Luxation, ganz konträre Beckenformen schaffen kann. Meiner Ansicht nach lässt sich die zweite Form aus der Beckenmuskulatur erklären. Bei der Luxation sind alle ileofemoralen Muskeln verkürzt. Infolge dieser Verkürzung wird der Kopf stärker gegen die Beckenschaufel angepresst, und das Os ilei wird von seiner Verbindung mit dem Os ischii und Os pubis gelockert; es wird nach oben gedrängt, der Y-förmige Spalt wird dann an der kranken Seite etwas stärker klaffen. Diese schräg ovaläre Form wird man häufiger bei kräftigen Kindern mit straffer Muskulatur treffen, man wird sie finden bei Kindern, welche schon etwas länger gelaufen sind, welche den Zehengang bevorzugen. Die erste Form des schrägovalären Beckens hingegen ist bei ganz jungen Kindern vorhanden, bei denen infolge der geringen Belastung des Kopfes gegen das Os ilei, das Os ilei sich noch nicht hat dehnen können, bei denen hingegen das Wachstum der Pfannengegend kein Hindernis durch den Kopf findet.

Diese asymmetrischen Becken findet man nun auch fast stets bei doppelseitigen Fällen. Es ist darauf noch nirgends hingewiesen worden. Das ist verständlich, weil man anzunehmen scheint, dass die symmetrische

Luxation auch symmetrische Beckenverhältnisse darbiete. Aber ein aufmerksames Studium der doppelseitigen Luxation hat mich schon seit langem veranlasst, die Ungleichheit der einzelnen Seiten nicht bloss bezüglich ihrer Behandlungsweise, sondern auch bezüglich ihrer Anatomie anzusehen. Je ähnlicher sich beide Seiten sind, um so symmetrischer ist natürlich das Becken gestaltet. Diese Fälle sind aber die selteneren. Je ungleicher die Luxationsformen, um so asymmetrischer das Becken. Besonders interessant ist das Bild von Sophie Wöhrmann (Fig. 17). An der Seite, wo die Luxatio coxae cong. iliaca ist, ist der Beckeneingang verflacht, die Linie von der Symphyse bis zur Symphysis sacro iliaca auseinandergezogen; an der anderen Seite hingegen, wo die Luxationsform eine subspinale ist, ist die normale Rundung des Beckeneinganges viel besser erhalten. Ein sehr schönes, schräg ovaläres Becken von einer doppelseitigen Luxation zeigt auch das Bild von Irmgard Müller (Fig. 25), das ich schon als Beispiel einer hochgradigen Anteversion des Schenkelhalses anführte.

Ausser dieser Asymmetrie des Beckeneingangs finden wir sehr häufig noch eine Asymmetrie des Ramus horizontalis ossis pubis, des Ramus descendens ossis pubis und des Ramus ascendens ossis ischii. Die Ungleichheiten erkennt man bei jugendlichen Fällen an dem Zustande der Ossifikation, in dem die einzelnen Knochen sich befinden. Sehr häufig kann man beobachten, dass die Ossifikation zwischen Schambein und Sitzbeinast an der einen Seite nicht soweit vorgeschritten ist wie an der andern. Die in der Entwicklung zurückgebliebene Seite ist dann bei einseitigen Fällen die luxierte (bei doppelseitigen Fällen gewöhnlich diejenige, wo die Luxation am weitesten fortgeschritten ist, d. h. wo der Kopf schon die stärkste Wanderung nach oben oder nach der Seite gemacht hat). Auf Fig. 4 sieht man deutlich die Knochenkerne vom Scham- und Sitzbein an der gesunden Seite schon in Kommunikation getreten; die beiderseitigen Epiphysengrenzen greifen schon ineinander über, dagegen ist der Knorpelspalt zwischen den beiden Knochen an der anderen Seite noch etwa 1 cm breit. Fig. 14 zeigt auch an der gesunden Seite die Ossifikation zwischen den beiden Knochen noch nicht vollendet, sie ist jedoch viel weiter vorgeschritten als an der luxierten Seite, wo der Spalt noch gut 1 cm beträgt. Dieses Bild zeigt auch noch mit grosser Schärfe, wieviel schmächtiger der ganze Schambeinast ist an der luxierten Seite im Vergleich zu dem an der gesunden Seite (vgl. ferner Schwerdtfeger [Fig. 18], Nordmeyer [Fig. 15]).

Diese Ungleichheit kann man auch bei doppelseitigen Fällen wahrnehmen; sie ist jedoch lange nicht so auffallend wie z. B. die Beckenasymmetrie. Bei Aufmerksamkeit wird man sie jedoch finden. Das

Bild von Martha Bokelmann (Fig. 27) zeigt den Knorpelspalt an der Seite, wo die Luxation etwas stärker ist, d. h. wo der Kopf auf seiner Wanderung schon weiter vorwärts geschritten ist und höher steht, auch den Knorpelspalt zwischen den beiden Knochen etwas breiter als an der anderen Seite, wo der Kopf zwar luxiert, aber noch neben der Pfanne steht. Der Unterschied beträgt zwar nur wenige Millimeter, aber ich glaube, er wird dem genauen Beobachter doch nicht entgehen (vgl. auch Fig. 69, Fig. 26, Fig. 64, Fig. 17). Hier ist an beiden Seiten die Ossifikation schon eingetreten, doch scheint an der iliakalen Seite noch der Epiphysenspalt angedeutet. In diesem Falle ist ebenfalls die Seite, wo die Luxation die hochgradigere ist, wo der Kopf am höchsten steht, auch in ihrer Ossifikation am weitesten rückständig.

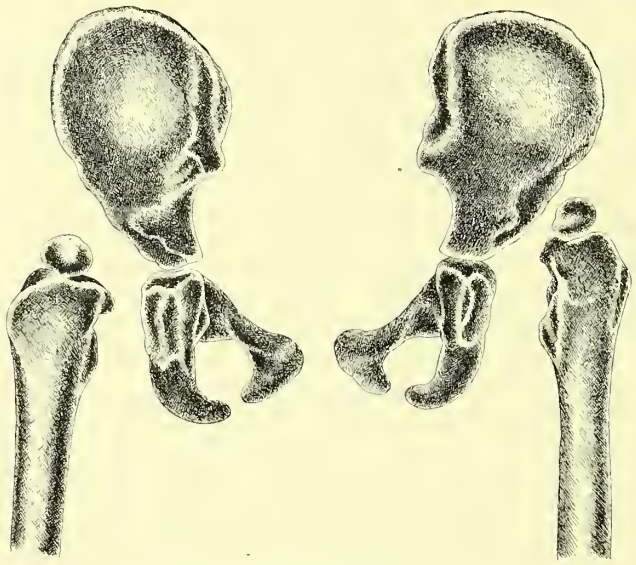

Fig. 27. R. B. von M. B. Doppelseitige Luxation. Ungleichheit der beiden Seiten.

Es fragt sich nun, ob diese Beckenasymmetrie primär bei der angeborenen Hüftluxation vorhanden ist oder ob sie sich allmählich mehr und mehr erst entwickelt, also eine sekundäre Erscheinung ist. Ich bin der Ansicht, dass sie in ihrer extremsten Ausbildung eine mehr sekundäre Erscheinung ist. Auf Grund von Befunden bei ganz jugendlichen Luxationskindern, wo wir die Beckenasymmetrie zum mindesten schon angedeutet finden, glaube ich jedoch, dass eine leichte Beckenasymmetrie schon vordem, dass die Belastung durch den Gehakt eintritt, vorhanden ist; diese wird schon hervorgerufen durch die hyper- und hypoplastischen Veränderungen an der Pfannengegend. Dass übrigens eine Asymmetrie des Beckens primär vorhanden sein muss, wenn auch nur geringfügiger Natur, wird schon mit Sicherheit bewiesen dadurch, dass eine Vorwärtsverlagerung der Pfannengegend vorhanden ist. Da diese schon sehr frühzeitig vorhanden ist, wie Damany nachgewiesen hat und durch die Belastung nicht so beeinflusst werden kann wie die

übrige Asymmetrie des Beckens, so müssen wir doch wohl an einer gewissen primären Asymmetrie des Beckens festhalten.

7. Die Vorwärtsverlagerung der Pfannengegend.

Als letzter Punkt, der anatomisch gefunden ist und der für die Aetiologie von Wichtigkeit sein kann, kommt die Vorwärtsverlagerung der Pfanne in Betracht. Schon bei den blutigen Einrenkungen hat man festgestellt, dass der Ort der Pfanne nicht immer dort war, wo man ihn suchte. Ich entsinne mich noch aus meiner Assistentenzeit, dass einmal nach vielfach vergeblich versuchten, unblutigen Repositionsversuchen bei einem hartnäckigen, einseitigen, etwa achtjährigen Fall die blutige Reposition gemacht wurde. Es wurde versucht, eine neue Pfanne zu bohren an der Stelle, wo die eigentliche Pfanne sitzen musste. „Der Pfannenboden ist so merkwürdig dünn," meinte der Operateur; als er dann mit den Fingern explorierte, fand er die rudimentäre Pfanne gut 1 cm weiter nach vorne liegend. Aber nicht bloss die Erfahrungen bei der blutigen Reposition haben uns gezeigt, dass eine Vorwärtsverlagerung der Pfanne vorhanden ist, auch die bei der unblutigen Reposition erzielten Resultate lassen auf dasselbe schliessen. Während nämlich der normale Hüftgelenkskopf in der Inguinalgegend oberhalb der Arterie als eine nur geringe harte Resistenz zu fühlen ist, kann man bei vielen wohlgelungenen unblutigen Repositionen den Kopf als runden, hügeligen Tumor nicht nur in der Inguinalgegend fühlen, nein, man kann ihn sehen, ja, man kann ihn sogar auf Photographien deutlich sichtbar machen. Wenn dies der Fall ist, muss der Kopf, welcher an sich kleiner ist als an der gesunden Seite, mehr nach vorne stehen; dies kann er aber nur, wenn auch die Pfanne weiter nach vorne steht oder er müsste nach vorne reluxiert sein. Dass natürlich auch eine vordere Reluxation dasselbe Phänomen hervorbringen kann, ist klar, aber bei vorderer Reluxation ist die Beweglichkeit im Hüftgelenk eine andere, eine viel weniger gute. Wir können also aus dieser bei der unblutigen Behandlung gewonnenen Beobachtung richtig schliessen, dass die Pfanne nach vorne verlagert ist.

Ich werde später im anatomischen Abschnitt wieder auf die Vorwärtsverlagerung zu sprechen kommen. Im muss hier nur noch auf die röntgenographischen Befunde, die dafür sprechen, eingehen. Was unsere Röntgenbilder anlangt, so können wir auch auf ihnen diese Verlagerung der Pfanne, wenn nicht gerade sehen, so doch aus gewissen Veränderungen des röntgenographischen Bildes schliessen, nämlich aus der Form, die das Foramen ovale annimmt, und auch aus der Verbreiterung der unteren Pfannenbodengegend. Ist die letztere vorhanden,

so kann sie herrühren einmal von einer wirklichen Hypoplasie — diese ist ja auch immer nachgewiesen worden — sie kann aber auch herrühren davon, dass sich der aufsteigende Sitzbeinast und die mit ihm in Verbindung stehenden Schambeinäste, also die unterhalb des Y-förmigen Knorpels befindliche Pfannenpartie um eine vertikale Achse nach vorne gedreht haben, weil dann die auf die Röntgenplatte projizierte Fläche eine breitere werden muss. Aber auch aus der röntgenographischen Form des Foramen ovale muss man auf die Vorwärtsverlagerung der Pfanne schliessen können, die Gestalt des Foramen muss sich ändern, wenn seine knöcherne Umrahmung eine Drehung nach vorn oder hinten erfährt. Ist diese Drehung so stark, dass sich Sitzbeinast und horizontaler Schambeinast decken, so wird man von dem Foramen ovale auf der Platte nichts mehr sehen. Das ist das Zeichen der extremsten Vorwärtsverlagerung, denn eine Rückwärtsdrehung kommt ebenso wie eine Retroflexion des Schenkelhalses nicht in Betracht. Zu diesem Extrem kommt es nun wohl allerdings kaum jemals, wir sehen vielmehr als Ausdruck der Vorwärtsverlagerung der Pfanne eine Veränderung des röntgenographischen Bildes vom Foramen ovale.

Die angeführten sieben Punkte scheinen mir mechanisch eine Erklärung für die Entstehung der angeborenen Hüftluxation zu bieten: Dass aus den angeführten anatomischen Gründen ein Abdrängen des Kopfes von dem unteren Pfannenboden stattfindet, und dass der abgedrängte Kopf von dem zu schwach entwickelten oberen Pfannendach nicht aufgenommen werden kann.

Ich bin mir wohl bewusst, dass durch diese Erklärung der letzte Grund für die Entstehung des Leidens nicht aufgedeckt wird. Wann aber werden wir jemals in der Lage sein, einen letzten Grund überhaupt zu finden! Je näher wir der Erkenntnis kommen, um so mehr Fragen werden sich uns entgegenstellen. Das liegt nun einmal im Wesen der Forschung nach dem Wahren. Die Schwäche meines Erklärungsversuches liegt erstens darin, dass ich nicht imstande bin, eine Ursache für die anatomischen Veränderungen anzugeben, und dass auch ich wieder zurückgreifen muss zu dem alles erklärenden Worte der Keimstörung. Würden wir aber wirklich in der Lage sein, mit absoluter Sicherheit festzustellen, dass eine Keimstörung vorliegt, dann würde sich uns die schwere Frage entgegenstellen, woher denn nun diese Keimstörung kommt!

Ein zweiter, vielleicht noch schwerwiegenderer schwacher Punkt meiner Theorie ist folgender: Sind diese Veränderungen, die für meine Theorie sprachen, nun wirklich auch primärer Natur, oder sind sie erst sekundär nach der Luxation entstanden? Auch dieser schwache Punkt

lässt sich mit absoluter Sicherheit nicht überwinden. Ich glaube jedoch, durch meinen Erklärungsversuch mechanisch mir die Entstehung der Luxation etwas besser verständlich gemacht zu haben.

II. Die pathologische Anatomie.

Das Studium der Anatomie der angeborenen Hüftverrenkung ist ein verhältnismässig schwieriges, weil es nicht leicht ist, das Material zu bekommen. Das Studium ist etwas erleichtert worden durch die Röntgenuntersuchung. Ich kann auf eine röntgenographische Beschreibung insofern hier verzichten, weil ich beim Kapitel der Aetiologie schon über die hauptsächlichsten Veränderungen, welche die knöchernen Bestandteile des Gelenkes erfahren haben, die man röntgenographisch nachweisen kann, gesprochen habe. Ausser der Röntgenographie gewährt uns nun die Autopsie einen Einblick nicht nur in die Bestandteile des Gelenkes, sondern sie lehrt uns auch die Veränderungen der Weichteile, namentlich der Kapsel, der Gelenkbänder und der Muskeln kennen. In der Literatur hat sich im Laufe der Jahre doch schon eine verhältnismässig grosse Anzahl von Angaben, die durch die Autopsie gewonnen wurden, angesammelt. Im wesentlichen haben sich mit der Anatomie beschäftigt: Lorenz, Hoffa, Ludloff, Joachimsthal, Le Damany, Gocht, Allison und andere. Ich selbst bin durch die Güte des verstorbenen Pathologen Köster in Bonn in die Lage gekommen, ein anatomisches Präparat von einer rechtsseitigen Hüftluxation zu untersuchen, von der ich das röntgenographische Bild bringe.

Der Luxationskopf.

Was nun die Veränderungen der knöchernen Gelenkteile angeht, so interessiert uns zunächst die Veränderung des Kopfes. Auf der folgenden schematischen Skizze, die ich einer Arbeit Le Damanys entnehme, ist das wesentliche, welches sich am Luxationskopfe findet, dargestellt (Fig. 28), und zwar in der Weise, dass links die schematische Zeichnung und das Schattenbild des gesunden Kopfes, rechts ebenfalls die schematische Zeichnung des Luxationskopfes und Schattenbild desselben wiedergegeben sind, und zwar oben in der Ansicht von vorne, unten in der Ansicht von hinten. Es fällt auf die in der Aetiologie schon erwähnte Hypoplasie des Kopfes und des ganzen oberen Femurendes. Es ist ferner auffallend die Vorwärtsverlagerung des Kopfes

und Halses, die sich auf dem Röntgenbild in einer Gradstellung zwischen Kopf, Hals und Schaft dokumentiert, während bei der Ansicht von hinten das Luxationsbild vielmehr dem normalen Bilde ähnelt in seiner Vorderansicht. Das gesunde Femur sieht jedoch in der Ansicht von hinten mehr ähnlich dem Luxationsbilde von vorne. Das kommt daher, weil bei der Ansicht von hinten die Einwärtsdrehung des Schenkels eine stärkere wird. Bei der Einwärtsdrehung wird aber der Hals des luxierten Femur in grösserer Fläche auf die Platte projiziert, als bei der Ansicht von vorne, wo eine Einwärtsdrehung nicht stattfindet, wenn sie nicht künstlich geschaffen wird. So wie die Damanysche Skizze die Verhältnisse des Kopfes, Halses und des oberen Femurendes zeigt, sind sie bei einem etwa 2 bis $2\,^1/_2$-jährigen Kinde die Regel. Der Kopf und das ganze obere Femurende ändert sich natürlich mit dem Alter. Die Aenderungen, welche dann eintreten, sind zum Teil zurückzuführen auf Wachstumsanomalien im Knochen selbst, Anomalien, auf welche erst in der allerletzten Zeit wir unser Augenmerk mehr gerichtet haben. Diese Anomalien bestehen in dem unregelmässigen Auftreten von Ossifikationskernen im Kopfe, in Resorptionsvorgängen des schon knöchern angelegten Kopfes und in dem Auftreten verschiedener Knochenkerne im Kopfe selbst. Ich habe auf der letzten Naturforscherversammlung über derartige Fälle berichtet und ich finde, dass im letzten Archiv für Orthopädie, Mechanotherapie und Unfallchirurgie auch Springer auf derartige Anomalien aufmerksam macht. Es ist klar, dass, wenn solche Störungen in der Ossifikation des Kopfes vorkommen, diese zu einer abnormen Konfiguration führen müssen. Es gehört dahin das Fehlen des knöchernen Kopfes. Reponiert man einen solchen Kopf, so wird man finden, dass der Kopf, trotzdem er auf dem Röntgenbilde fehlt, doch einschnappt. In der Aetiologie habe ich ein solches Bild gebracht (s. Fig. 4). Von diesem Fehlen des Kopfes müssen natürlich die Fälle

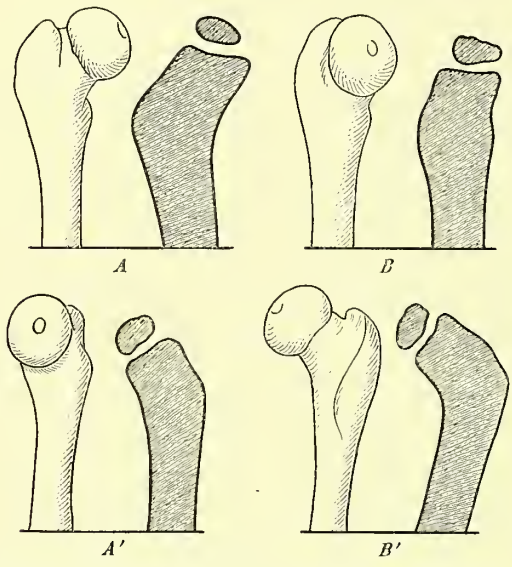

Fig. 28. Nach Le Damany. A Normales oberes Femurende. B Femurende bei der Luxation. A', B' in der Ansicht von hinten; Hypoplasie des Kopfes, des Halses, Anteversion des oberen Femurendes zeigend.

getrennt werden, in denen nicht nur der knöcherne Kopf, sondern auch der knorpelige Kopf und meist auch ein Teil des Halses fehlen. Diese gehören in das Gebiet der angeborenen Femurdefekte. Zu den Wachstumsanomalien gehört ferner das Auftreten zweier oder mehrerer Ossifikationskerne im Kopfe. Infolge dieses versprengten Auftretens, wie es z. B. das Bild der kleinen $2\,^1/_2$jährigen Hildegard von Blomberg zeigt (s. Fig. 9), muss natürlich eine abnorme Formung des Kopfes entstehen. Es kann aber auch die Ossifikation im Halse eine pathologische sein. Der Hals wächst zu sehr in die Breite, er bekommt wulstige Ränder, wie es die Fälle Gobrecht (Fig. 29), Nordmeyer (Fig 15) zeigen. Ausser diesen abnormen Ossifikationsvorgängen wird natürlich die Belastung eine Wirkung auf die Veränderung des Kopfes ausüben. Da der Kopf seinen festen Halt nicht mehr in der Pfanne findet, sondern am Becken auf und ab rutscht, wird er je nach der Form der Luxation, ob es sich um eine suprakotyloideale, ob es sich um eine iliakale handelt oder um Uebergänge zwischen diesen beiden Formen, abgeschliffen und abgeplattet. Diese abnormen Belastungszustände werden aber nicht nur den Kopf, sondern auch den Hals und das obere Femurende beeinflussen und da endlich das gesunde Femur bedeutend stärker in Anspruch genommen wird als das kranke, so wird zu den Veränderungen, die durch die Belastung eintreten, auch noch eine Veränderung durch den geringeren Gebrauch sich hinzugesellen. Ich bringe die Abbildung eines im Alter von 47 Jahren verstorbenen Patienten mit linksseitiger angeborener Verrenkung, die Joachimsthal beschrieben hat (Fig. 30). Das gesunde Femur ist zum Vergleich mitphotographiert. Man sieht, was aus dem massigen, halbkugeligen, gesunden Kopf geworden ist: eine abgeplattete breite Scheibe, die an ihren Rändern mit perlartigen Exostosen, höckerartigen Vorsprüngen versehen ist. Ein solcher Kopf sieht aus wie der Rosenstock eines Rehgehörns. Der Hals ist in eine kurze, rechtwinklig sich an den Schaft ansetzende, dicke, unförmliche Masse zusammengeschrumpft und die Spitze des Trochanters steht in gleicher Höhe mit dem obersten First des Kopfes; so hochgradig ist die Veränderung natürlich erst im Laufe der Jahre geworden.

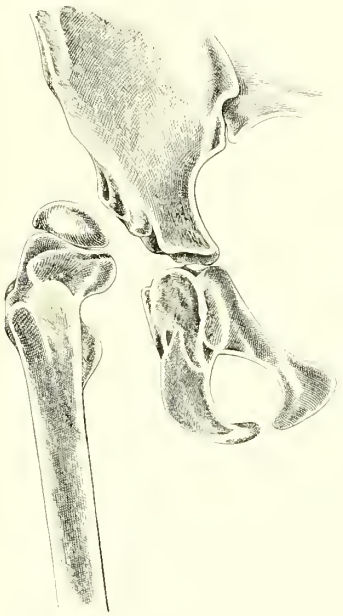

Fig. 29. R. B. von W. G., den wulstigen Rand des Halses zeigend.

Kombinieren sich nun diese Wachstumsanomalien mit den abnormen Belastungsverhältnissen, so kann es zu noch anderen merkwürdigen Bildungen des Kopfes kommen. Eine sehr gewöhnliche Form des Kopfes ist die Dreieckform. Diese zeigt auch der Kopf meines Präparates (s. Fig. 31). Diese sehen wir sehr deutlich auch bei dem von mir erwähnten Falle „Hermann Becker“. Der knöcherne Kopf sitzt wie eine dreizipfelige Mütze dem Halse auf. Die halbkugelige Form des normalen Kopfes ist gestört, es fehlt ihm das hintere und

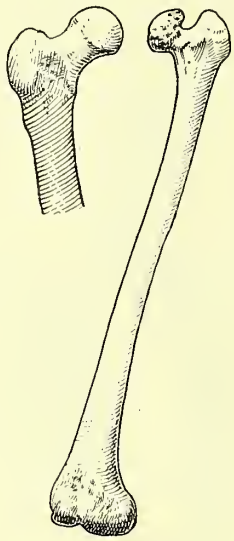

Fig. 30. Nach Joachimsthal. Femura eines im Alter von 47 Jahren verstorbenen Patienten mit linksseitiger Hüftverrenkung.

Fig. 31. Dreieckform des Kopfes, R. B. eines Präparates meiner Sammlung.

innere Drittel (s. Fig. 164, vergl. auch Fig. 32, 33 u. 34, die ich dem Hoffaschen Lehrbuch entnommen habe). Der Kopf kann dann, wenn die Ossifikationskerne ihre Wachstumstendenz nicht nach der Pfanne zu, sondern nach abwärts ausüben und wenn zwei solcher Kerne bestehen, die sogenannte Pufferform annehmen. Er sitzt dann wie ein Eisenbahnwagenpuffer fast ganz ohne Hals direkt dem Schafte auf (s. Fig. 35). Tritt zu dieser eigentümlichen Ossifikation im Kopfe nun noch eine Ossifikationsstörung im Halse auf, so kann der pufferförmige Kopf mit einer Coxavarabildung (s. Fig. 36) vergesellschaftet sein. Endlich möchte ich als eine dritte Form des Kopfes noch die Pilzform erwähnen. Die Ränder des Kopfes, der gewöhnlich spitz ist, sind breit umgekrämpelt wie bei einem Pilz oder auch wohl wie bei einem Schlapphut. Es sind noch andere Formen beschrieben worden. So Zuckerhutform, Keulenform, die man namentlich in der Aera der blutigen Operation gefunden

haben will. Im allgemeinen aber, muss man sagen, sind die Formen des jugendlichen Luxationskopfes und Halses nicht so ausserordentlich different, und es ist wohl möglich, dass die so eigenartigen Bildungen,

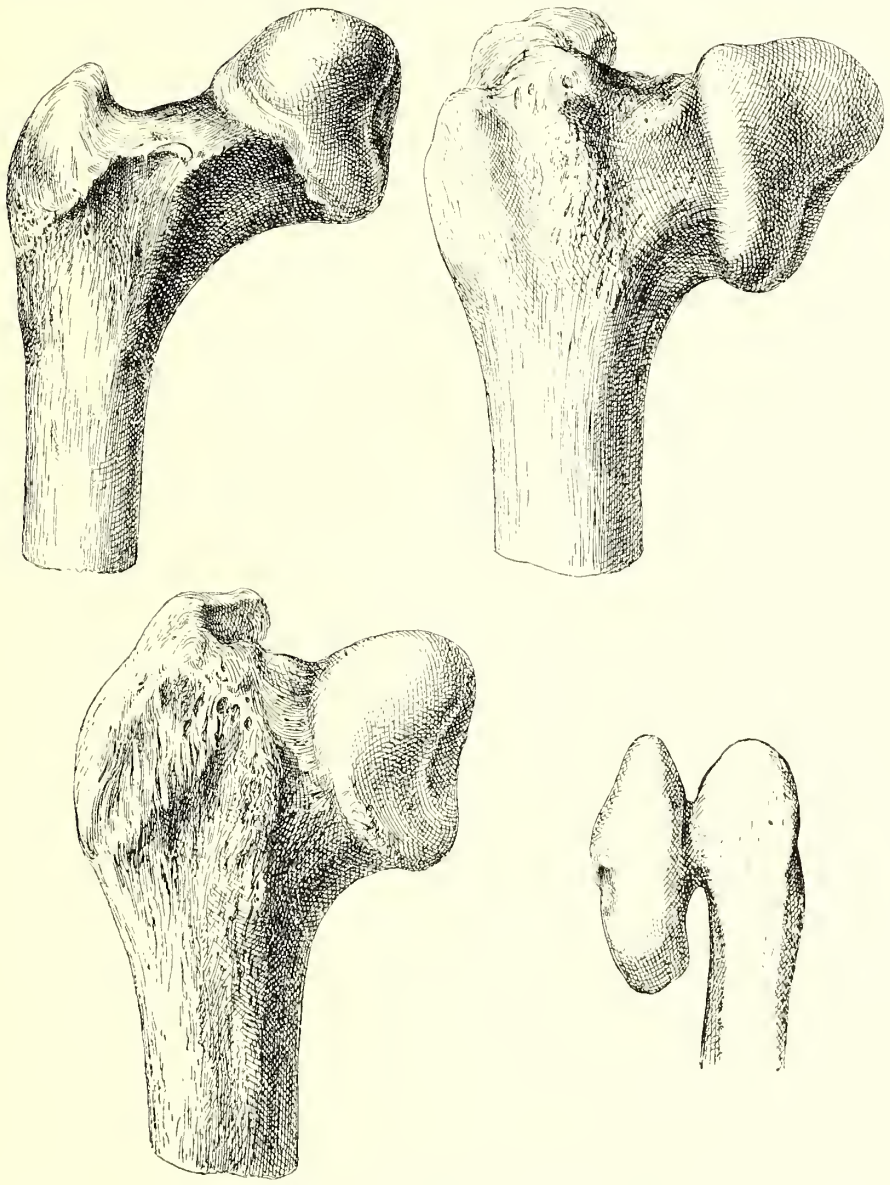

Fig. 32, 33, 34 u. 35. Verschiedene Kopfformen nach Hoffa.

welche man beschrieben findet, nicht allein zurückgeführt werden müssen auf Belastungs- und Ossifikationsanomalien, sondern auch auf das Resultat der Behandlung. Ich bin im Besitze eines Röntgenbildes von

einem ausserordentlich deformen Kopfe eines 10jährigen Mädchens, das anderwärts unblutig reponiert war, von dem ich nebenstehend eine Abbildung gebe (s. Fig. 37). Der Kopf steht ganz nach aussen gewendet und ist ausserordentlich klein, mit Furchen und Höckern versehen. Er hat eigentlich vollständig seine Kopfform verloren. Von dem Halse ist auch nur ein ganz kleiner Rest zu erkennen, nur der Trochanter im-

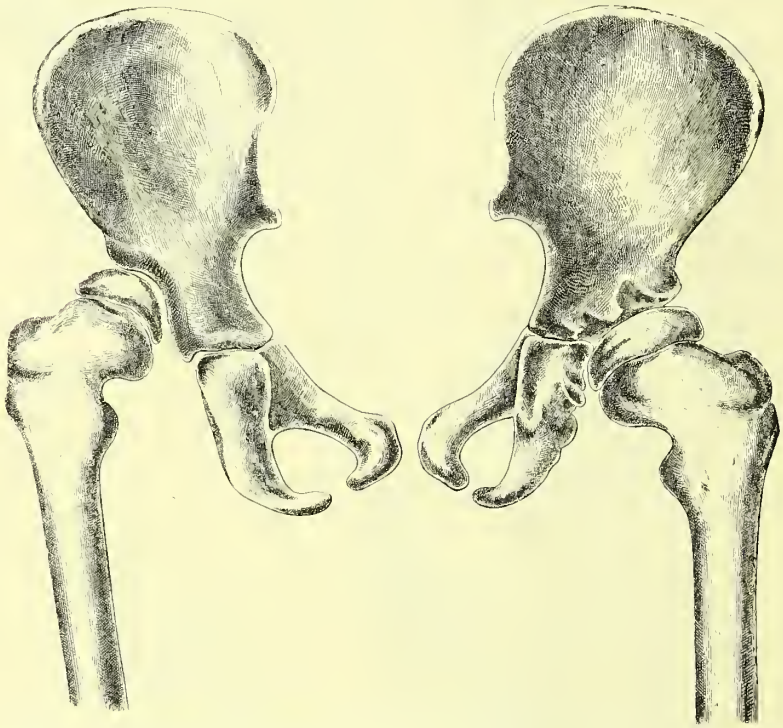

Fig. 36. R. B. von W. K. Pufferförmiger Kopf mit leichter Coxavarabildung, zu beachten die Veränderungen der Pfanne auch an der gesunden Seite.

poniert als ein starker Zapfen, der in einer weit ausgehöhlten Pfanne steht. Die Verkürzung der Extremität in diesem Falle betrug 8 cm, und die eigentümliche Form und Stellung des proximalen Femurendes dürfte hier wohl zu erklären sein durch eine Fraktur des Schenkelhalses, durch einen Abriss der Epiphyse des Kopfes, die dem Operateur zugestossen ist. Die durch die blutige Operation geschaffenen Veränderungen werden auch bisweilen für normale Entwickelungen des Luxationskopfes angesprochen worden sein. Vielleicht gehört in diese Rubrik diejenige Form des oberen Femurendes, bei der man vom Kopf und Hals nur noch kleine Stümpfe als Reste findet.

Die Luxationspfanne.

Das Charakteristische der Luxationspfanne ist, wie auch im Kapitel der Aetiologie erwähnt, die Hyperplasie des Pfannengrundes und die geringere Ausbildung des Pfannendaches. Man kann dieses Verhältnis sehr schön demonstrieren an dem Durchschnitt durch eine Luxationspfanne, wenn man daneben den Durchschnitt einer normalen Pfanne hält. Legt man dann diese beiden gefundenen Durchschnitte so übereinander, dass ihre Medianränder sich decken, so ist der Unterschied ein ganz auffälliger (s. Fig. 38). Die Luxationspfanne ist klein, sie hat eine geringe Weite, die oft nur für die Beere des kleinen Fingers zugängig ist. Sie ist mit Fett und Bindegewebe ausgekleidet. Je jugendlicher die Luxationspfanne ist, desto mehr ähnelt sie einer normalen Pfanne; sie hat dann zwar noch die kugelige Form bewahrt, wohl aber fehlt ihr die Tiefe. Macht man sich einen Wachsabdruck von einer normalen Pfanne und einer Luxationspfanne und vergleicht diese Wachsabdrücke, so ist der Unterschied doch immer, selbst wenn die Pfannen von einem erst 2 Jahre alten Kinde stammen, ein sehr auffälliger (s. Fig. 39). Zu dieser Verkleinerung, Verflachung der Pfanne gesellt sich nun noch eine Vorwärtsverlagerung der Pfanne.

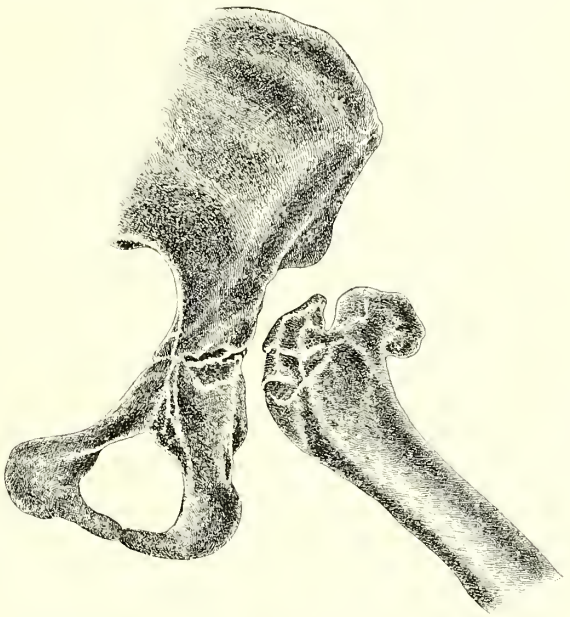

Fig. 37. R. B. von K. G. Der Trochanter steht in der Pfanne, der Hals ist bis auf einen kleinen Rest verschwunden, der Kopf steht ganz nach aussen und hat fast ganz seine Kopfform verloren. Die Kopfform ist erst durch die Einrenkungsmanöver entstanden.

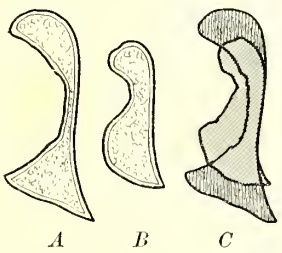

Fig. 38. Horizontalschnitte durch normale und Luxationspfannen nach Le Damany. A normale Pfanne, B Luxationspfanne, C beide Schnitte übereinandergelegt.

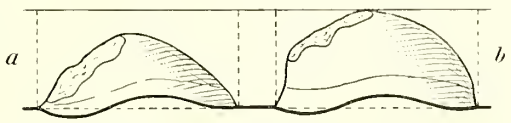

Fig. 39. Nach Le Damany. Wachsabdrücke einer gesunden und einer Luxationspfanne nebeneinander. a krank, b gesund. Man sieht sehr deutlich den Tiefenunterschied.

Während die gesunde Pfanne mehr nach der Seite hin schaut, ist die kranke Pfanne näher an das Foramen obturatorium und näher an den Schambeinast herangerückt. Sie ist oft von vielfachen Protuberanzen durchsetzt, enthält, wie Joachimsthal beschreibt, oft eine grössere Anzahl von Ernährungslöchern (s. Fig. 40). Auf Gefrierschnitten, die wir Nathaniel Allison verdanken, kann man sehr gut die geringe Tiefe der Pfanne, den bindegewebigen, knorpeligen, höckerigen Belag der Pfanne, die starke Wulstung des unteren Pfannengrundes, erkennen (s. Fig. 41). Von demselben Autor bringe ich eine Abbildung, welche den wulstigen Limbus cartilagineus der Pfanne sehr gut erkennen lässt (s. Fig. 42). Den Y-förmigen Knorpelspalt im Grunde der Pfanne findet man immer; er hat bisweilen, wenn die Ossifikation keine regelmässige im Pfannengrunde gewesen ist, eine sternförmige Gestalt, wie es z. B. bei dem Kösterschen Präparat der Fall war (s. Fig. 31). Sehr häufig sieht man an der Luxationspfanne auf dem Röntgenbild an ihrem oberen oder hinteren Rande eine flache Einsenkung, die sogenannte Gleitfurche. Das ist diejenige Furche, auf der der Kopf aus der Pfanne herausgeglitten ist. Auf sie haben Ludloff und ich als Wegspur des luxierten Kopfes hingewiesen. Diese Gleitfurche darf nicht verwechselt werden mit der von

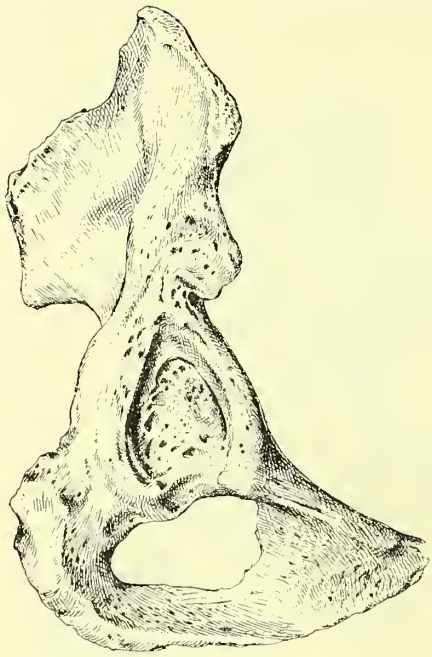

Fig. 40. Pfanne mit Ernährungslöchern. Nach Hoffa.

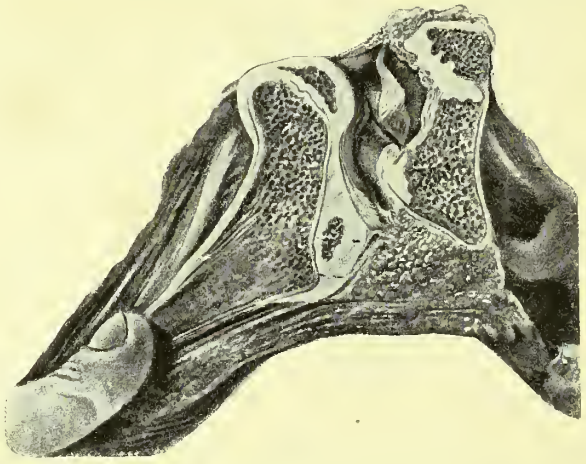

Fig. 41. Gefrierschnitt durch die Luxationspfanne nach Allison, zeigt deutlich die geringe Tiefe der Pfanne, den bindegewebigen, knorpeligen Belag der Pfanne und die starke Wulstung des unteren Pfannengrundes.

Dupuytren zuerst beschriebenen Gleitfurche, die der Musculus ileopsoas sich auf seinem Weg über die Kante der vorderen Beckenwand bahnt. Diese ist röntgenographisch nicht nachzuweisen. Je älter die Pfanne wird, desto mehr verödet sie, desto mehr wird sie von Fett und Bindegewebe ausgefüllt, desto weniger scharf werden ihre Ränder, desto breiter wird der Zwischenraum zwischen Beckenapertur und Pfannenoberfläche.

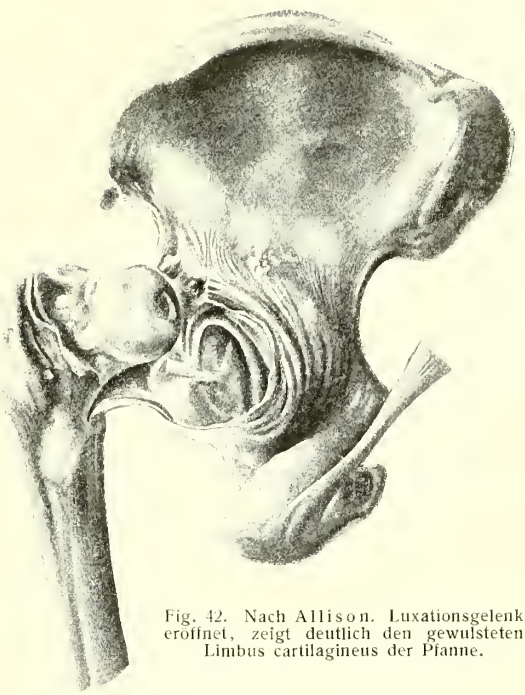

Fig. 42. Nach Allison. Luxationsgelenk eröffnet, zeigt deutlich den gewulsteten Limbus cartilagineus der Pfanne.

Während er bei normalen Hüftpfannen im Alter von etwa 25 Jahren nur wenige Millimeter beträgt, kann man die Dicke des Pfannenbodens der Luxationspfanne im selben Alter nach Centimetern messen.

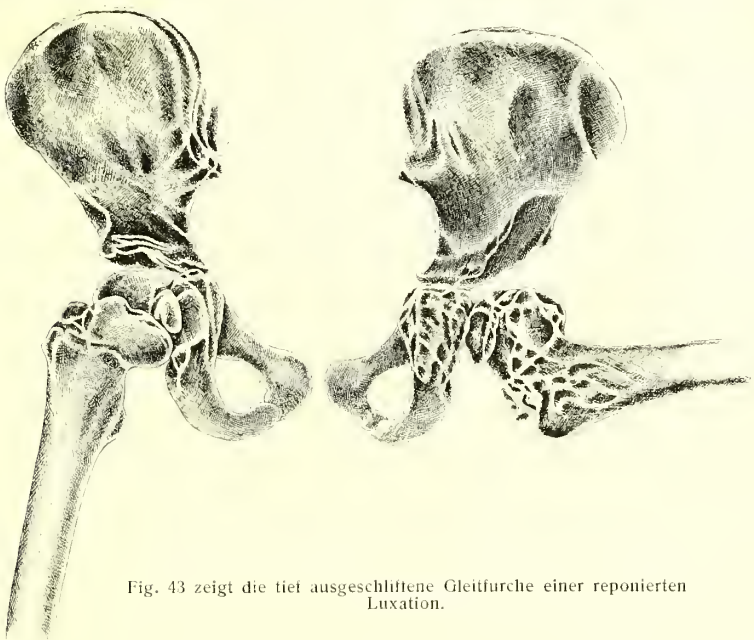

Fig. 43 zeigt die tief ausgeschliffene Gleitfurche einer reponierten Luxation.

Zu diesen Veränderungen der Pfanne selbst gesellen sich Veränderungen am Becken, die ich bei der Aetiologie schon zum grossen Teile erwähnt habe. Ich muss hier noch hinzufügen, dass ausser der oben beschriebenen Asymmetrie der Beckenschaufel der allgemeinen Atrophie, die sich besonders an den Darmbeinschaufeln zeigt und an den Scham- und Sitzbeinästen, welche zarter gebaut sind als an der normalen Seite, oberhalb des normalen Ortes der Pfanne in manchen Fällen sich eine Nearthrose, eine neue Pfanne entwickeln kann, wie sie z. B. von Calot beschrieben worden ist (s. Fig. 44 u. 45).

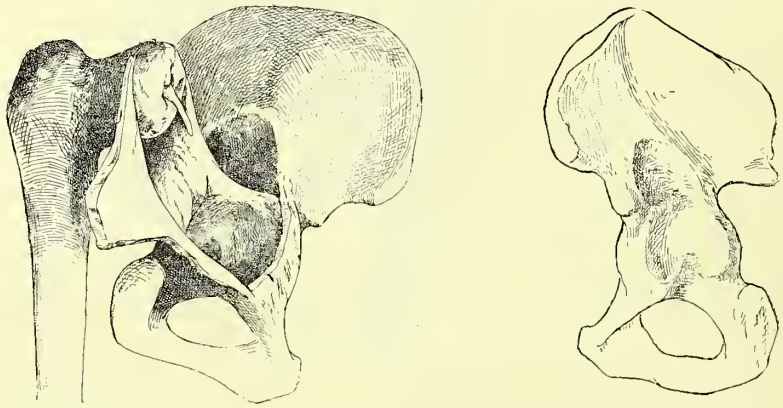

Fig. 44 u. 45. Nearthrosenbildung, nach Calot.

Eine solche Nearthrose, wenn sie echt ist, kann natürlich nur zu stande kommen dadurch, dass die Kapsel gesprengt worden ist und der knorpelige Kopf direkt in Verbindung getreten ist mit dem Periost der Beckenschaufel. Ich muss ferner erwähnen die merkwürdige Ausweitung und Zerreibung des oberen Pfannendaches, die bei vorderen Luxationen eintreten kann. Einen derartigen Fall, der sehr instruktiv ist, beobachtete ich an Sophie Woermann (s. Fig. 17). Diese Art der Ausgestaltung der Pfanne darf man natürlich nicht verwechseln mit der durch künstliche, vordere Transposition des Kopfes erzielten Ausweitung der Pfanne.

Gelenkbänder und Kapsel.

Diese sind natürlich nicht durch die Röntgenuntersuchung genau zu studieren. Wenn es auch in einigen guten Fällen gelingen mag, die Kapsel und ihre Bänder zur Darstellung zu bringen, so sind diese Fälle doch zu gering, um sie zu einem rationellen Studium benutzen zu können. Auch die Erfindung von Werndorf, welcher Sauerstoff in das Gelenk einbläst und dadurch die Kapsel zur Darstellung durch die

Röntgenstrahlen geeignet macht, ist nur in einer beschränkten Anzahl von Fällen anwendbar. Sie wird sich immer nur für poliklinische Fälle eignen. Ich wenigstens wage es nicht, trotz der betonten Ungefährlichkeit der Einblasungen, an meinen Patienten zum Zweck des Studiums der Kapsel sie anzuwenden. Wir sind also im wesentlichen für die Untersuchung der Bänder und der Kapseln nur auf das Studium von Präparaten angewiesen.

Das Ligamentum teres.

Das Ligamentum teres hat eine gewisse Wichtigkeit, weil man es auch für die Entstehung der Luxation mit beschuldigt hat. Es ist nun eigentümlich, dass in den meisten ganz jugendlichen Fällen das Band vorhanden ist, dass es aber mit zunehmendem Alter immer seltener gefunden wird. So gibt Hoffa an, dass in 200 Fällen bei Eröffnung des Gelenkes, um die blutige Operation auszuführen, das Ligamentum 54 mal fehlte, in den übrigen Fällen war es vorhanden, und wenn es vorhanden war, war es stark entwickelt und zeigte z. B. bei einem $1\frac{1}{2}$jährigen Mädchen schon eine Länge von 5,5 cm und eine Dicke von 4,5 mm (s. Fig. 46). Bei einseitigen Fällen fehlt es seltener als bei doppelseitigen. Hoffa gibt an, dass das Band bei einseitigen Luxationen fast immer vorkommt. Lorenz sagt, dass bei 100 Fällen in der Hälfte der Fälle das Band schon im 3. Lebensjahre vermisst wurde, im 4. und 5. Lebensjahre das Fehlen die Regel war und dass vom 6. Lebensjahre an es nur ausserordentlich selten gefunden wurde. Auch Lorenz gibt an, dass, wenn es vorhanden in späterem Alter, es ausserordentlich stark hypertrophiert ist. Dieselben Angaben machte schon Paletta. Worauf dies verschiedenartige Verhalten des Bandes beruht, darüber ist man sich nicht ganz einig. Man hat angenommen, dass es durch Druckatrophie verloren geht. Diese Vermutung hat Pravaz zuerst ausgesprochen. Auch Lorenz huldigt dieser Ansicht. So viel ist jedenfalls sicher, dass es in einigen Fällen atrophiert, zu einem langen und dünnen Bande sich herausbildet, in anderen Fällen jedoch stark hypertrophiert. Es wird hier sicher die Vaskularisation des Bandes eine Rolle spielen, und es wird sicher auch die Art der

Fig. 46. Verdicktes Ligamentum teres, nach Hoffa.

Luxation von Bedeutung sein. Letzteres kann man schon aus dem Grunde annehmen, weil das Band bei der doppelseitigen Luxation viel häufiger vermisst wird als bei der einseitigen und weil die häufigste Form der doppelseitigen Luxation die Luxatio iliaca ist. Bei der Luxatio iliaca, wie man sich sehr gut vorstellen kann, wird das Band über den hinteren Pfannenrand viel mehr abgeknickt und torquiert, als es bei der viel häufigeren vorderen Luxation, der einseitigen, der Fall ist. Bei der vorderen Luxation erfährt das Band nicht diese Abknickung, sondern es bekommt nur eine Dehnung, und durch diese Dehnung, die ohne starke Torquierung vor sich geht, ist eine Hypertrophie des Bandes leichter zu erklären.

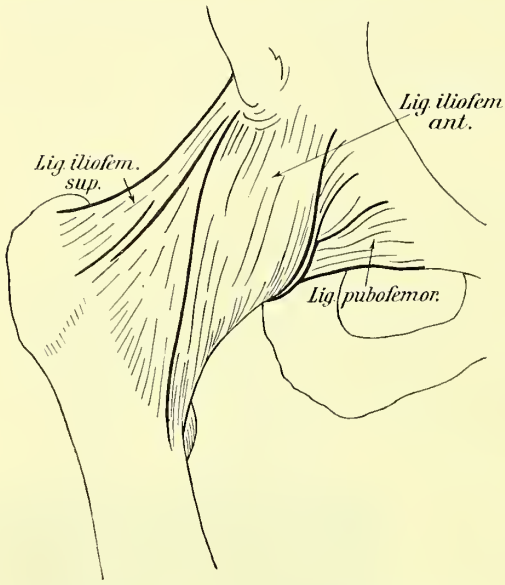

Fig. 47. Normale Kapsel von vorne, nach Gocht.

Die Verhältnisse der Kapsel und ihrer Verstärkungsbänder.

Das normale Hüftgelenk wird von einer Kapsel umschlossen, die ausserordentlich starke Verstärkungsbänder aufzuweisen hat. Die Tragfähigkeit dieser Verstärkungsbänder soll nach Fick etwa 500 kg betragen. Die beiden Abbildungen (Fig. 47 u. 48) demonstrieren das Verhalten der Gelenkbänder in normalem Zustande. Ausser der zona orbicularis, die ein in sich geschlossener fester Faserzug ist, der ungefähr in der Mitte des Schenkelhalses die Gelenkkapsel, wie der Name sagt, zirkulär verstärkt, haben wir vier Verstärkungsbänder.

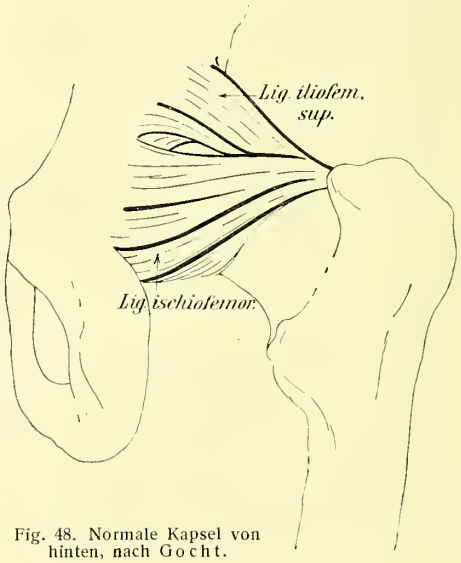

Fig. 48. Normale Kapsel von hinten, nach Gocht.

1. Das Ligamentum iliofemorale superior. Es zieht von dem

Darmbein unterhalb der Spina anterior superior und geht fächerförmig zur Linea intertrochanterica. Es besorgt eine Hemmung der Adduktion und der Innenrollung des gestreckten Beines. Es hemmt die Aussenrotation des gebeugten Schenkels.

2. Das Ligamentum iliofemorale anterius. Es zieht vor dem Superius unter der Spina anterior superior medialwärts zur Linea intertrochanterica; es ist nicht so stark wie das Ligamentum iliofemorale superius. Es hemmt die Ueberstreckung und etwas die Einwärtsrotation.

3. Das Ligamentum pubofemorale, welches von der vorderen Raffe des Os pubis entspringt und etwas abwärts zur Linea intertrochanterica zieht, in die Faserzüge des Ligamentum iliofemorale anterius hineinstrahlend. Es hemmt die Abduktion, sowohl bei Beugung wie bei Streckung.

4. Das Ligamentum ischiofemorale zieht vom Sitzbeinteil des Pfannenrandes hinüber zur Fossa trochanterica. Es liegt an der Hinterseite der Kapsel. Es hemmt die Adduktion und die Innenrotation sowohl bei Beugung wie bei Streckung des Schenkels.

Fig. 49. Starke Entwicklung des Ligamentum superius, nach Gocht.

Die Untersuchungen über das Verhalten dieser Bänder bei der angeborenen Hüftverrenkung sind sehr spärlich. Erst in letzter Zeit sind Untersuchungen von Gocht und von Allison publiziert worden, deren Ergebnisse sich miteinander decken. Heusner hat am Modell sich die Kapselverhältnisse klar zu machen versucht. Meine Untersuchung des Präparates von Koester deckt sich insofern mit den von Gocht und Allison gefundenen Resultaten, als sich dabei eine ausserordentliche Verdickung des Ligamentum iliofemorale superius zeigte (s. Bild 31). Gocht fand, dass das Ligamentum superius so gewaltig entwickelt war, dass er es geradezu

als Drehpunkt für alle Bewegungen, die der Schenkel ausführte, ansehen musste (s. Fig. 49). Dagegen konnte er eine Veränderung am Ligamentum iliofemorale anterius nicht nachweisen. Das pubofemorale Band ist verlängert, es läuft nicht wie normal schräg nach unten, sondern schräg nach oben und ist sehr kräftig entwickelt. Auch das ischiofemorale Band ist kräftig entwickelt und läuft zuerst steil nach oben, dann über den Femurkopf horizontal zur Fossa intertrochanterica. Auch Allison fand, dass die Bänder ausserordentlich kräftig entwickelt waren, er sagt, diese Bänder wären von grosser Wichtigkeit für die Tragkraft des Gelenkes und folglich wären sie abnorm kräftig entwickelt (s. Fig. 49). Gocht sagt, er habe den Eindruck gehabt, dass der Oberschenkel beim Gehen an diesen drei kräftigen Bändern festgehalten wird. Von allen Autoren wird das Ligamentum superius als verkürzt angegeben, dagegen die Ligamenta pubofemorale und ischiofemorale als verlängert. Man kann an den Präparaten deutlich sehen, wie das ischiofemorale Band und das pubofemorale sich in Falten legt, sie müssen also zu lang sein, während die Lig. iliofemorale superius und anterius straff über den Kopf gespannt sind und durch diese stets auf sie ausgeübte Spannung sich besonders kräftig entwickelt haben (s. Fig. 51 Gocht und die Abbildung meines Präparates Fig. 31).

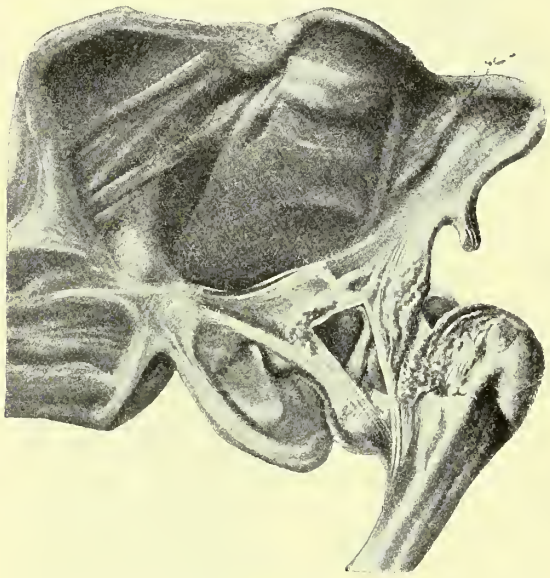

Fig. 50 zeigt die starke Entwicklung des Ligamentum iliofemorale, nach Allison.

Das Verhalten der Muskulatur.

Noch viel schwieriger als das Studium der Kapsel ist das der Muskulatur, und die spärlichen Urteile, die wir darüber besitzen, lauten verhältnismässig nicht einheitlich. Das hat seinen Grund darin, dass die Muskulatur Aenderungen erfährt in verschiedener Weise. Es ist klar, dass bei einer jugendlichen Luxatio supracotyloidea, bei der der

Kopf noch nicht sehr hoch steht, die Muskeln eine andere Verlaufsrichtung annehmen als bei einer älteren Luxatio iliaca. Jede Verschiebung des Kopfes nach oben, nach vorne, nach der Seite, nach hinten muss eine etwas andere Verlaufsrichtung der Muskelfasern mit sich bringen. Ich habe mir ähnlich, wie Heusner es tat, am Modell die Verhältnisse klar zu machen gesucht und bin zu denselben Resultaten wie er gekommen. Ich habe darüber vor zwei Jahren auf dem Orthopäden-Kongress berichtet. Gocht hat in seiner Arbeit nur den Musculus pyriformis und den Musculus iliopsoas untersucht. Was den iliopsoas anlangt, so steht auch Gocht wie Heusner und ich auf dem Standpunkte, dass er verkürzt ist; während der pyriformis von uns als unbeeinflusst angegeben wird, fand Gocht ihn auch verkürzt. Gocht ist sogar der Ansicht, dass durch die starke Anspannung des pyriformis unter Umständen, d. h., wenn der Nervus ischiadicus den Muskel in zwei Portionen durchsetzt, eine Lähmung durch Abquetschung des Nerven entstehen kann und er empfiehlt deshalb sogar die Tenotomie der Sehne des pyriformis.

Fig. 51. Starke Entwicklung des Ligamentum iliofemorale anterius und superius, nach Gocht.

Ueber die Verkürzung der Adduktoren ist man sich im allgemeinen einig, weil sie eine sehr in die Augen springende ist, doch ist die Verkürzung keine einheitliche. Der Adduktor magnus verläuft fächerförmig von der ganzen Fläche des Oberschenkels zum Tuber ischii. Rückt nun der Trochanter major in die Höhe, so werden die obersten Faserzüge des Adduktor magnus in die Höhe rücken und sie werden, wenn der Kopf mehr nach hinten tritt, verlängert werden. Die mittleren Fasern des Adduktor magnus jedoch und die unteren Fasern rücken dem Ansatzpunkte, d. h. dem Tuber ischii näher, sie werden also verkürzt sein, und diese Verkürzung der Adduktorenkulisse ist bekannt, während die Verlängerung der oberen Fasern nicht erwähnt wird. Die sämtlichen Muskeln, welche von dem Tuber ischii nach dem Unterschenkel hinziehen, also der biceps, der semimembranosus, der semitendinosus müssen selbstverständlich eine Verkürzung erfahren, weil das Kniegelenk, an dessen Umgebung sie inserieren, dem Tuber ischii näher gerückt wird. Ueber das Verhalten der Glutäen ist man

auch nicht recht im klaren, weil einerseits durch das Höhertreten des Kopfes eine Verkürzung der Ansatzpunkte eintreten muss, andererseits durch das Seitwärtstreten nach hinten und durch das Heraufrücken des Kopfes gegen gewisse Muskeln eine Verlängerung eintreten könnte, doch liegen meiner Ansicht nach die Verhältnisse beim Glutaeus maximus einfach. Er wird zwar durch den Kopf, der zwischen Beckenschaufel und ihn tritt, nach aussen gedrängt und gedehnt, aber diese Dehnung wiegt kaum die Verkürzung auf, welche durch das Näherrücken des Femurschaftes an die Crista ilei eintritt. Es tritt also sicher eine Verkürzung des als Abduktur, Extensor und Aussenrotator wirkenden Glutaeus maximus ein. Die beiden anderen Glutäen erfahren zwei verschiedene Einwirkungen in ihren Portionen. Sie überbrücken am meisten den Kopf bei der Luxation. Sie müssen also gedehnt werden und zwar am meisten in ihren vorderen Portionen, weil diese hauptsächlich den Druck des Kopfes nach hinten und der Seite auszuhalten haben. Ihre hinteren Partien jedoch müssen verkürzt werden, weil der Trochanter major, also der eine Ansatzpunkt des Muskels der Crista ilei sehr viel näher rückt und die Spannung durch den Kopf fortfällt. Also bei diesen Muskeln, die normalerweise Abduktoren und Innenrotatoren sind, tritt in den hinteren Partien Verkürzung, in den vorderen Verlängerung ein.

Keine wesentlichen Veränderungen erfahren der Musculus pyriformis, wie oben schon erwähnt und der Musculus pectineus, weil die Verkürzung, die sie eigentlich erfahren müssten, dadurch, dass der Trochanter major beim Hinaufsteigen des Kopfes mehr nach hinten zu liegen kommt, also ihrem Ansatzpunkte näher ist, ausgeglichen ist dadurch, dass das Femur als Ganzes auch seitlich auf der Beckenschaufel verschoben wird.

Von den Aussenrotatoren sind noch nicht analysiert die beiden Obturatoren, die Gemelli und der Quadratus femuris. Diese streben mehr oder weniger senkrecht nach der Fossa subtrochanterica des Femur hin. Sie werden, wenn der Kopf aus der Pfanne herausspringt, eine Verlängerung erfahren, gleichgültig, ob eine mehr subspinöse oder mehr iliacale Einstellung des Kopfes vorliegt, weil die Muskelansatzpunkte in jedem Falle auseinanderrücken. Es tritt also eine Verlängerung dieser Muskeln ein. In dieser Beziehung stimmen die von mir am Modell gefundenen Beobachtungen mit denen anderer Forscher überein.

Was nun die Ernährungsverhältnisse der Muskeln anlangt, so ist klar, dass diese leiden müssen, wenn sie durch den Kopf unter einen steten Druck versetzt werden. Namentlich muss die Ernährung leiden bei älteren Luxationen. Der Kopf drückt namentlich gegen den Glutaeus minimus. Infolge dieses Druckes kommt es sogar zu fibröser Degene-

ration, ja, es kann sogar die Gelenkkapsel mit dem fibrös degenerierten Muskel eine innige Verwachsung eingehen. Die gesamte Muskulatur des Oberschenkels, ja sogar des Unterschenkels verfällt allmählich einer sichtbaren Atrophie, die zum grössten Teil ihre Ursache in der geringen Inanspruchnahme hat und die sogar noch längere Zeit bestehen bleibt und das einzige Zeichen bleibt, an dem man eine Luxation erkennen kann, selbst wenn der Femurkopf tadellos reponiert ist.

III. Allgemeine Eigenschaften des Luxationskindes.

Wenn man im Laufe von etwa 8 Jahren einen grossen Prozentsatz seiner Patienten zu den angeborenen Hüftverrenkungen zählt, so bildet sich allmählich ein bestimmter allgemeiner Eindruck über gewisse körperliche und intellektuelle Eigenschaften aus, mit denen man häufig diese Patienten ausgestattet sieht.

Es ist ja vorwiegend das weibliche Geschlecht befallen, aber auch für die männlichen Luxationskinder treffen gewisse Eigenschaften, die der Luxation nicht zum Nachteil gereichen, zu. In körperlicher Beziehung ist es, ich will nicht gerade sagen, Schönheit, denn ein kindliches Gesicht hat noch niemals das Entwickelte, Formvollendete, was man schön nennen kann, wohl aber eine gewisse Lieblichkeit des Ausdrucks. Es ist ganz eigentümlich, wie viel entzückend hübsche Gesichter gerade unter den jungen Luxationskindern sich finden. Ich lasse die Reihe meiner Kinder an meinem Auge vorüberziehen und es fällt mir kaum ein einziges hässliches Gesicht auf. Es ist gerade, als ob die Natur an dem Gesichtchen der Kinder wieder gut zu machen sich mühte, was sie am Gang der Kinder gefehlt, und zwar ist die Lieblichkeit des kindlichen Luxationsgesichtes nicht etwa der Durchschnitt vom Kindergesicht überhaupt, nein es sind auffallend hübsche Kinder. Liebliche, ausdrucksvolle Gesichter, rundliche Körperformen, frisches, gesundes Aussehen vereinigen sich, um es den Eltern besonders schwer zu machen, bei einem solchen Kinde an ein Leiden zu denken, das doch immerhin einer nicht kurzen Behandlung bedarf. Es ist selten, dass ein Luxationskind von dieser Regel abweicht, kommt dies jedoch vor, dann kompliziert sich mit dem Leiden gewöhnlich noch ein anderes.

Ausser dieser körperlichen Lieblichkeit, mit der die Kinder im allgemeinen ausgestattet sind, sind sie oft von einer grossen körperlichen Beweglichkeit und Lebhaftigkeit. Bei den ganz kleinen Luxationskindern, die man nur kurze Zeit ungehemmt beobachten kann, tritt diese Eigenschaft nicht so in die Erscheinung, wohl aber bei den älteren

Kindern. Die Eltern berichten sehr häufig, dass ihre Kinder äusserst lebhaft sind, tanzen, schlittschuhlaufen, dass sie oft stärker in Haus und Garten herumtollen als Jungens, dass sie grössere Bergtouren mit Leichtigkeit gemacht haben, kurz, dass sie von einer ausserordentlichen körperlichen Regsamkeit sind bis zu einem Zeitpunkt natürlich, wo sich die Hemmung durch ihr Leiden in schmerzhaften Zuständen, leichter Ermüdbarkeit, plötzlich erschreckend geltend macht. Mit dieser Lebhaftigkeit der körperlichen Bewegungen steht durchweg im Einklang eine auffallend geistige Regsamkeit; die Kinder sind meistens sehr aufgeweckt und lernen sehr leicht. So kannte ich ein kleines, $3^1/_2$jähriges Luxationskindchen, das schon vollständig schreiben und lesen konnte und die Grimmschen Märchen wörtlich auswendig wusste. Es sind dies Eigenschaften, die die Eltern über das Leiden ihrer Kinder wohl etwas trösten können. Wenn auch hübsche, lebhafte, intelligente Kinder, für die Eltern sind es doch zunächst immer kranke Kinder. Inwiefern sich später diese Eigenschaften ändern, will ich hier nicht schildern, das gehört in die Schilderung des Verlaufes der Luxation und wird besonders geschehen. Ich wollte hier nur kurz von dem allgemeinen Eindruck sprechen, den ein jugendliches, von seinem Leiden noch nicht tief berührtes Luxationskind auf den Arzt macht.

IV. Diagnose.

Da es von grosser Wichtigkeit ist, ja von entscheidendster Bedeutung für die Zukunft des jungen Menschenkindes, ob die Diagnose richtig und frühzeitig auf angeborene Hüftverrenkung gestellt wird, so muss ich diesen Abschnitt, der vielleicht dem Spezialarzt, welcher sehr häufig Gelegenheit hat, sich mit dem Leiden zu beschäftigen, zu breit angelegt erscheinen wird, möglichst eingehend bearbeiten. Denn es muss jeder Arzt absolute Sicherheit in der Diagnosenstellung der angeborenen Hüftverrenkung bekommen. Das ist zweifellos zu erreichen, wenn man die wichtigen diagnostischen Punkte genügend hervorhebt. Wenn es selbst Laien möglich ist, die auf ein derartiges Leiden, das in der Verwandtschaft oder in der eigenen Familie vorkommt, aufmerksam gemacht sind, auf der Strasse unter Hunderten von Menschen eine Luxation herauszufinden, wie viel eher muss es dem Arzte gelingen, der ausser seinem natürlichen Blick, den auch der Laie mitbringt, noch das gesamte Rüstzeug der wissenschaftlichen Medizin besitzt. Die Diagnose muss frühzeitig gestellt werden vom Arzt; wenn dies einmal erreicht ist, dann können wir getrost behaupten, ist das Leiden schon halb geheilt.

Wird dem Arzte nun ein Kind mit dem Verdachte auf angeborene Hüftverrenkung zugeführt, wie gestaltet sich dann der Gang der Untersuchung? Gewöhnlich ist es üblich, während das Kind ausgezogen wird, anamnestische Daten zu erheben; dies ist bis zu einem gewissen Grade nötig; doch halte ich es für zweckmässig, eine erschöpfende Anamnese erst am Schluss der Untersuchung anzustellen, erst dann, wenn der Arzt sich über die Natur des Leidens völlig klar geworden ist. Und zwar halte ich dies Vorgehen aus dem Grunde für richtig, weil in einer erschöpfenden Anamnese eine ganze Reihe intimer Fragen zu stellen sind, die dem Laien zu beantworten erst dann notwendig und wichtig erscheinen, wenn er merkt, dass der Arzt die Krankheit richtig erkannt hat. Der Laie hat dann ein persönliches Interesse, zu wissen, woher das Leiden seines Kindes eigentlich stammt, und beantwortet viel unbeeinflusster und objektiver die zum Schluss an ihn gestellten anamnestischen Fragen. Aus dem Grunde setze ich die Anamnese an den Schluss der Untersuchung.

Ich werde zuerst den Untersuchungsgang einer gewöhnlichen, jugendlichen, einseitigen Luxation, die eben angefangen hat zu gehen, schildern, dann werde ich die Diagnose bei Kindern, die noch nicht gegangen haben, erwähnen, drittens werde ich die Diagnose bei älteren Kindern und viertens die der doppelseitigen Luxation schildern. Ich halte es für richtiger, die Beschreibung der Diagnosenstellung an vier getrennten Fällen vorzunehmen, als auf einen Fall alles zu konzentrieren.

1. Die Untersuchung eines Kindes mit einseitiger Hüftluxation, das eben angefangen hat zu gehen.

Die kurzen anamnestischen Fragen beziehen sich auf das Alter des Kindes: „Es ist $1^1/_2$ Jahre alt, hat mit gut einem Jahre Gehen gelernt“. „Hat es über Schmerzen beim Gehen geklagt?“ „Nein, es ist sonst ganz gesund und kräftig, es fällt uns nur auf, dass es beim Gehen etwas wackelt. Es setzt den rechten Fuss nicht ganz voll auf den Boden, sondern geht rechts mehr mit der Spitze.“ Während die Mutter dies erzählt, ist das Kind im Zimmer unausgekleidet herumgegangen, dabei fällt dem Arzt auf, dass das hübsche grossäugige, blondlockige Mädchen mit dem intelligenten, etwas ängstlichen Gesichtsausdruck, mit der rechten Seite etwas stampfend niedertritt, als wenn es bei jedem Schritt, den es mit dem rechten Beinchen macht, den Boden nicht fassen kann, sondern jedesmal die rechte Seite etwas energischer senkt, um den Boden ja nicht zu verlieren. Dass die Kleine mit der rechten Fussspitze etwas mehr auftritt, fällt nicht gerade auf. Die Mutter, darauf aufmerksam gemacht, meint: „Es tritt auch nicht immer mit der rechten

Fussspitze auf, aber wenn ich das Kind längere Zeit habe herumspringen sehen, fällt es mir doch auf, besonders dann, wenn es stillstehen und sich ausruhen will, dann hebt es gewöhnlich die rechte Hacke etwas mehr empor."

Inzwischen ist das Kind vollständig entkleidet worden, es darf kein Kleidungsstück, weder die Strümpfe noch das Hemdchen anbehalten, weil es wichtig ist, die nackten Formen des Kindes genau zu sehen. Ist das Kind entkleidet, dann stellt man es zunächst so vor sich hin wie Fig. 52 zeigt, so dass das Licht voll auf den Rücken des Kindes fällt. Der Arzt stellt sich hinter das Kind. Am besten ist es, wenn beide Aermchen gleichmässig an der Seitenlinie des Rumpfes herabfallen; für einige Momente ist dies auch bei der Untersuchung zu erreichen. Beim Photographieren ist es nicht so leicht, man freut sich, wenn man die jungen Kinder nur einen Augenblick in der gewünschten Stellung stille hat. In dieser Stellung, beim Anblick von hinten (Fig. 52) fällt sofort eine Asymmetrie der Faltenbildung auf, die rechte Glutaealfalte steht etwas höher als die linke; sie ist viel tiefer eingeschnitten als die linke, sie schneidet die Analfalte unter einem nicht ganz rechten Winkel, eher etwas spitzwinklig, während die linke nicht so tief eingeschnitten ist, nicht soweit bis zur Trochantergegend durchgeführt ist, also kürzer ist. Durch diese Art der Faltenbildung erscheint die linke Glutealgegend viel breiter als die rechte; diese breitere linke gesunde Glutealgegend wird nun durch eine zweite kleine, zart angedeutete Falte in zwei Abteilungen geteilt, wovon die obere die grössere ist. Diese kleine zarte Falte fehlt an der kranken Seite. Dafür hat die rechte Extremität, die krankseitige, wieder eine Falte, die die gesunde in der Stärke nicht besitzt; das ist die von der Vorderseite des Oberschenkels herziehende, von der Medialseite bis zu etwa der Hälfte des Umfangs des Oberschenkels verlaufende, sog. Adduktorenfalte. Auf dem Bilde (Fig. 52) sieht man sie sehr deutlich um den halben hinteren Oberschenkelumfang herumziehen, während sie an der gesunden Seite nicht vorhanden ist, oder nur durch eine ganz seichte Einziehung, die aber tiefer steht als die entsprechende Falte an der kranken Seite, angedeutet ist. Ausser dieser Faltenbildung fällt bei der Betrachtung von hinten auf, dass die Trochantergegend an der rechten kranken Seite etwas breiter erscheint als an der linken und

Fig. 52. Junges Luxationskind von hinten. Beachte die Faltenbildung.

dass das Taillendreieck rechts, das heisst der Raum, welcher gebildet wird durch die Innenseite des rechten herabfallenden Armes einerseits, und die Rumpfseitenlinie — Hüft- und Oberschenkellinie — anderseits, etwas eingeschnittener erscheint als an der anderen Seite, eingeschnittener deshalb, weil die Rumpfseitenlinie nicht so grade gestreckt verläuft wie an der gesunden Seite, sondern etwas geschweifter ist.

Endlich bemerkt das aufmerksame Auge, dass der ganze rechte Ober- und Unterschenkel etwas schwächer entwickelt erscheint als der linke, eine Wahrnehmung, die wir später durch die Messung bestätigt finden.

Nachdem man so alle Verschiedenheiten, die der Anblick des Kindes von hinten ergeben hat, sich notiert hat, betrachtet man sich das Kind von vorn. Es fällt hier auf, dass, wenn das Kind längere Zeit ganz stillstehen soll, es das rechte Bein dann etwas mehr nach aussen gedreht hinstellt (s. Fig. 53). Damit ist aber nicht gesagt, dass das Kind mit nach auswärts gedrehtem Beinchen geht; es stellt sich nur gerne etwas breitbeinig und krankseitig leicht auswärts rotiert hin, weil es eine breitere Unterstützungsfläche für sein Becken bekommt; in dieser Stellung ist die Atrophie des Ober- und Unterschenkels nicht so deutlich wie bei Betrachtung von hinten, weil die Extremität nicht direkt von vorne, sondern etwas von der Mitte nach der Seite zu gesehen wird, also die beschaute Fläche grösser erscheint, als wenn man die Oberschenkelfläche direkt von vorne sieht, wie den mehr nach vorne gedrehten gesunden Oberschenkel. Diese leichte Aussendrehung des kranken Beines sieht man auch sehr deutlich an der Stellung des linken Knies. Dreht man nun das Beinchen etwas nach innen, so dass beide Kniescheiben gleichmässig etwas nach vorne stehen, so wird auch bei Betrachtung von vorne die Atrophie deutlich werden.

Fig. 53. Junges Luxationskind von vorne. Zu beachten die Adduktorenfalte rechts.

Die Faltenbildung an der Vorderseite des Oberschenkels ist ein weiteres, gutes diagnostisches Hilfsmittel.

Erstens: Die Inguinalfalte, welche von der Spina anterior superior ossis ilei bis zur inneren medialen Begrenzung des Schenkels durch die grossen Schamlippen geht, erscheint an der rechten Seite etwas gestreckter; während ihres Verlaufes, ungefähr in der Mitte neben dem Beginn der grossen Schamlippe, sieht man eine leichte Vertiefung, die sich auf dem Bilde rechts durch einen dunkleren Schatten kundgibt; diese Vertiefung fehlt an der gesunden Seite. Die Inguinalfalte zieht

hier vielmehr scharf eingeschnitten darüber hinweg, bis zur Spina anterior superior.

Zweitens: Die Adduktorenfalte ist deutlich an der inneren und mittleren Seite des rechten Unterschenkels sichtbar. Sie steht beträchtlich höher als an der linken Seite, wo die Falte überhaupt nur noch eben in Gestalt einer flachen seichten Einsenkung angedeutet ist. Durch die rechtsseitige Adduktorenfalte wird die, oberhalb dieser Falte bis zur Inguinalfalte reichende, mediale Region wulstartig vorgetrieben, während die innere Partie des linken Oberschenkels in gleichmässiger Abstufung bis nach dem Knie zu sich verjüngt.

Drittens: Endlich sieht man, dass die Falte unterhalb des Kniegelenks, welche durch den Recessus praepatellaris gebildet wird, an der rechten Seite etwas höher steht, als an der linken. Dieser Höherstand ist nur geringfügig, aber er passt vollkommen zu der ganzen Anordnung der Faltenbildung bei der Luxation.

Das sind die Verschiedenheiten, die uns auffallen beim Betrachten eines stehenden Kindes von vorne.

Darauf lasse ich das Kind sich drehen, so dass es mit der mutmasslichen kranken Seite, also in unserem konkreten Falle mit der rechten Seite, sich dem Arzte zukehrt. Jetzt fällt uns eigentlich nichts besonderes auf, jedenfalls nichts, was sich durch ein Bild deutlich wiedergeben liesse; es ist jedoch meist vorhanden ein etwas stärkeres Hervortreten der Trochanterengegend. Dreht man das Kind so herum, dass es die linke Seite dem Arzt zukehrt, so wird dieser sehen, dass die linke Seite der Hüftgegend gleichmässiger, rundlicher verläuft als die rechte, dass an der rechten Seite die Trochanterengegend sich etwas hervorwölbt. Dagegen darf der Arzt sich nicht durch die schöne gleichmässige Rückenlinie, welche er bei seitlicher Betrachtung sieht, bestechen lassen und sagen: hier liegt sicherlich keine Luxation vor, denn das stets beschriebene starke Hervortreten des Steisses, die stets angeführte Lordose der Lendenwirbelsäule fehlt vollkommen! Beide: Lordose und Luxationssteiss, sind bei jugendlichen Fällen oft so wenig ausgesprochen, dass man sie als ganz sichere diagnostische Mittel nicht benutzen kann.

Hat man sich durch den Anblick überzeugt, dass diese gewissen Formunterschiede vorwalten, dann fordert man das Kind auf, sich auf ein, am besten hartgepolstertes, Sofa oder auf einen mit einer Rosshaarmatratze belegten Tisch hinzulegen. In der Ruhelage erfolgt nun zweitens die Palpation, die sich zunächst auf beide Hüftgelenke, dann auch auf Knie und Fussgelenk zu erstrecken hat. Um die Lage der Knochen zueinander kenntlich zu machen, ist es ganz gut, wenn man mit einem Oelstift die gefundenen Punkte: Trochanterspitze, Rosersche

Linie, äusseren Kniegelenksspalt, äusseren Knöchel, auf die Haut sich aufzeichnet, wie es Figur 54 zeigt. Das erleichtert die Palpation bedeutend. In unserm Falle wird man finden, dass die Spitze des Trochanter major, die man in der Regel in gleicher Höhe mit der Roserschen Linie findet, etwas oberhalb dieser steht. Man wird die andere Seite gerade so abtasten und aufzeichnen und wird einen Unterschied bemerken. An der linken, gesunden Seite schneidet die Spitze des Trochanters die Rosersche Linie, die bekanntlich die Verbindungslinie zwischen Spina anterior superior und Tuberositas ossis ischii darstellt. Der Unterschied in dem Hochstand der Trochanterspitze, der, wenn auch nur um 1 cm oder noch weniger, vorhanden ist, ist ein weiterer wichtiger diagnostischer Befund. Entsprechend diesem Hochstande wird man nun auch finden, dass die Beinlängen nicht ganz gleich erscheinen; um dies durch Palpation festzustellen, legt man das Kind auf den Rücken, markiert sich beide Spinae anteriores superiores, markiert sich den Nabel und die Mitte der Symphyse. Diese vier Punkte verbindet man in der Weise, dass durch die Schnittpunkte der vier Linien vier rechte Winkel gebildet werden. Sind die Winkel keine rechten, dann liegt die eine Beckenseite zu hoch oder zu niedrig. Man muss aber darauf achten, dass das Becken ganz gleichmässig liegt; ist dies der Fall, dann palpiert man den oberen Rand beider Kniescheiben und die beiden Malleoli externi und markiert sie mit Fettstift. Die Stellung beider Linien zeigt uns jetzt deutlich, dass das rechte Bein etwas kürzer ist als das linke; denn der Malleolus externus der rechten Seite steht etwas höher als der Malleolus externus der linken Seite. Vergleichen wir nun den Unterschied zwischen dem Hochstand der Malleolen und dem Stand der Trochanterspitze oberhalb der Roserschen Linie, so bemerken wir, dass beide Differenzen gleich sind. Daraus schliessen wir, dass das rechte Bein nicht wirklich verkürzt ist, sondern nur scheinbar. Dass die Verkürzung nur dadurch zustande kommt, dass der Trochanter und natürlich auch der Kopf höher steht als an der gesunden linken Seite.

Fig. 54. Junges Luxationskind von der Seite. Der Hochstand des Trochanters ist aufgezeichnet.

Wir können nun, während das Kind liegen bleibt, die durch die Adspektion und Palpation gefundenen Resultate durch die Mensuration vervollständigen. Das heisst: wir messen einmal die sichtbare Atrophie des Ober- und Unterschenkels dadurch, dass wir ein Bandmass um ver-

gleichende Stellen des Schenkels herumführen. In unserem jugendlichen Falle finden wir nur eine ganz geringe Umfangsdifferenz von etwa $1^1/_2$ cm unterhalb der Leistenbeuge und nur von 1 cm um die dickste Stelle der Wade gemessen. Zweitens messen wir den Hochstand der Trochanterspitze und finden, dass er nur $^3/_4$ cm beträgt. Wir finden diese Differenz von $^3/_4$ cm wieder, wenn wir das Bandmass anlegen und erst rechts von der Spina anterior superior bis zum Malleolus externus messen und dann ebenfalls links. Die gefundenen Masse differieren, wenn wir richtig gemessen haben, um $^3/_4$ cm. Wichtig ist natürlich, dass wir genau die Spina anterior superior mit unserm Bandmass treffen. Eine kleine Verschiebung nach oben oder nach unten macht natürlich die Messung ungenau. Wir sind dann sicher, dass wir die entsprechenden Punkte genau getroffen haben, wenn uns auf Befragen die kleinen Patienten angeben, dass der Druck links sich genau so anfühlt wie der Druck rechts. Die Spinae antworten nämlich auf Druck mit einem ganz bestimmten Gefühl, welches nur den Spinae zukommt. Dieses bestimmte Druckgefühl ist ein kleines Hilfsmittel, dessen man sich zweckmässig bei der Messung bedienen kann.

Nachdem wir so nun auch die Mensuration angewandt haben, fahren wir in der Palpation fort, und zwar prüfen wir jetzt genauer die Stellung des Kopfes zur Gelenkpfanne. Die Stellung des Kopfes können wir genau erforschen nur durch bestimmte Bewegungen, die wir mit dem Oberschenkel ausführen.

Bevor wir jedoch diese Bewegungen machen, müssen wir uns über zwei Punkte völlig klar sein: 1. Ist der normal in der Pfanne stehende Kopf überhaupt zu fühlen? Diese Frage ist wichtig, weil es Orthopäden gibt, die der Ansicht sind, dass man nur den gutreponierten Kopf der Hüftluxation fühlen kann, im normalen Zustande aber den Schenkelkopf nicht fühlt; und 2. wenn der Kopf zu fühlen ist, wo und unter welchen Bedingungen kann man ihn am besten fühlen? d. h. wie ist die Stellung des normalen, in der Pfanne befindlichen Kopfes? Die erste Frage, ob der normale Kopf in der Pfanne zu fühlen ist, erledigt sich eigentlich in einer sehr einfachen Weise im bejahenden Sinne durch die Tatsache, dass beim Vergleich mit vorhandener ausgesprochener Luxation bei dieser in der Mitte der Leistenbeuge eine tiefe Grube zu sehen und zu fühlen ist, während diese Grube eben im normalen Zustande durch die Vorwölbung des Kopfes ausgefüllt ist. Tastet man nun die gut pulsierende Arterie innerhalb der Inguinalgegend ab — sie liegt ungefähr in der Mitte der Inguinalgegend, etwas mehr nach innen zu —, so findet man neben der Arterie nach aussen den Kopf. Nun behaupten manche, dass man den Kopf nicht fühlen könne, weil schon in seziertem Zustande der Kopf völlig von der Pfanne einge-

nommen würde, um wieviel mehr noch im lebenden Zustande, wo der knorpelige Pfannenrand und die Kapsel ebenfalls noch den Kopf umhülle! Man fühle in Wirklichkeit nicht den Kopf, sondern die Pfannenwand. Calot hat jedoch nachgewiesen, dass man tatsächlich nach aussen neben der Arterie den Kopf fühle, wolle man ihn gut fühlen, so müsse man jedoch überextendieren und nach innen rotieren; will man ihn von hinten aus palpieren, so muss man die entgegengesetzte Bewegung machen, überflektieren, adduzieren und stark nach innen rotieren; von hinten fühlt man ihn am besten, wenn man den Trochanter major mit dem Daumen und den vier Fingern in der Weise umgreift,

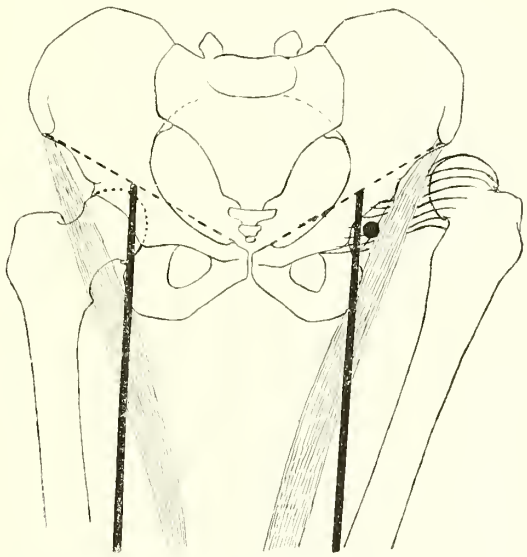

Fig. 55. Nach Calot. Schematische Zeichnung. Linksseitige Luxation. Der Kopf steht hinter dem Sartorius und nicht in dem Dreieck zwischen Arteria femoralis und Sartorius. Dort befindet sich eine Lücke.

dass der Daumen vorne vor dem Trochanter, die vier Finger hinter ihm liegen, und nun fest in der Richtung des Kopfes drückt. Vorne hingegen findet man ihn in dem Dreieck, das von der Arterie, dem Sartorius und dem Poupartschen Bande gebildet wird, und zwar direkt neben der Arterie (s. Fig. 55).

Soviel musste ich über die Fühlbarkeit des Kopfes sagen, damit keine Untersuchungsfehler unterlaufen bei den Bewegungen, die wir bei der Untersuchung des Hüftgelenks ausführen. In unserm Fall handelt es sich um eine mutmassliche rechtsseitige Hüftluxation. Ich fasse mit der linken Hand die Hüftgegend des Kindes so, dass mein Daumen gut die Spina anterior superior fixiert, die vier anderen Finger die Trochanterengegend so umgreifen, dass sie mit den Fingerspitzen hinter den

Trochanter fassen. Mit der rechten Hand umgreife ich das Kniegelenk von innen und unten, so dass mein rechter Daumen an der Innenseite des rechten Kniegelenks, die vier Finger an der Aussenseite des Kniegelenks und Oberschenkels liegen, mein Unterarm also den Unterschenkel des Kindes trägt und dirigiert (siehe Figur 56). Dann schiebe ich, indem ich mit der linken Hand das Becken fixiere und den Trochanter fühle, in leicht flektierter Stellung das Femur nach oben und ziehe es sofort wieder kräftig nach unten; fühlt meine linke Hand nun, dass die Trochantergegend sich verrückt, nach unten oder nach oben, so ist damit bewiesen, dass der Kopf beweglich ist und nicht in der Pfanne steht. Diese Beweglichkeit des Kopfes ist das allerwichtigste Zeichen der angeborenen Hüftluxation. Denn der Hochstand des Trochanters kann auch bei anderen Erkrankungen,namentlich Coxa vara, vorkommen. Bisweilen ist die Beweglichkeit der Trochanterspitze nicht ganz leicht zu fühlen; dann beugt man den Schenkel rechtwinklig im Hüftgelenk und schiebt den Schenkel nach unten in der Richtung auf die Unterlage zu. Dann wird man sicher die Verschieblichkeit nachweisen können. Ist man jetzt seiner Diagnose völlig gewiss, dann bleibt noch übrig, das Kind im Gehen zu untersuchen.

Fig. 56. Untersuchung eines Kindes, um die Verschieblichkeit des Kopfes in der Ruhelage nachzuweisen. Beachte die Lage des Unterschenkels zum Unterarm des Untersuchers.

Der Gang bei diesem jugendlichen Kinde ist zwar noch nicht so charakteristisch wie bei einem älteren Kinde, aber doch schon auffallend genug, weil er ja das erste Zeichen war, das die Eltern veranlasste, zum Arzt zu kommen. Der Gang ist hinkend, und zwar ist das Hinken besonderer Art. Nicht mit Unrecht hat man ihn „watschelnd“ genannt, hat ihn verglichen mit dem Gang der Ente, oder man hat gesagt, „das Kind tritt in die Kuhle.“ Das Kind findet mit dem rechten Beine keinen Widerstand am Boden; es ist, als wenn es rechts in eine Ver-

tiefung tritt, als wenn der Boden unter seinem Fusse fortrutscht. Es zieht also nicht das krankseitige Füsschen nach, wie bei einer Koxitis oder wie bei einem sonstigen schmerzhaften Gelenkleiden des rechten Fusses. Es schleudert auch nicht das Beinchen vorwärts wie bei einer Lähmung. Nein, es wiegt nach der rechten Seite hinüber, es lässt den Rumpf bei dem Auftreten nach rechts fallen, es ist, wie der geistreiche Franzose schreibt, als wenn es ein Kautschukbein hätte. Analysieren wir nun durch Beobachtung der kindlichen Formen den Gang genauer, so sehen wir, dass die rechte Trochanterengegend sich bei jedem Schritt verändert. Wenn das rechte Bein zum Standbein wird, so springt der Trochanter mehr oder weniger stark unter den Glutaealmuskeln hervor. Wenn es zum Schrittbein wird, so verflacht sich die Trochanterengegend. Am linken Beine hingegen ist es anders; dort zieht sich, wenn es zum Standbein benutzt wird, die Gegend unterhalb des Trochanters ein. Es entsteht eine Delle. Diese verschwindet dann, wenn es zum Schrittbein benutzt wird. Es findet also das Gegenteil an der gesunden Seite statt.

Fordert man das Kind zum Laufen auf, so verschwindet die Differenz zwischen kranker und gesunder Seite wesentlich, weil die Zeit, in der das kranke Bein den Körper tragen muss, eine zu kurze ist, um die Erscheinung des Aufwärtsrutschens des Kopfes auffällig genug zu machen. Die Körperlast wird wieder zu schnell von dem gesunden Beine aufgenommen. Dieser Unterschied beim Langsamgehen und beim Laufen ist sehr charakteristisch. Die Eltern werden, wenn man dies Manöver anstellt, sofort erklären, „ja, laufen kann das Kind gut, dabei bemerken wir fast gar nichts.“

Endlich muss ich noch ein Symptom erwähnen, das für die stehende Hüftluxation charakteristisch ist, zuerst von Trendelenburg angegeben ist und nach ihm benannt wird. Das sogenannte Trendelenburgsche Phänomen besteht darin, dass eine einseitige Hüftverrenkung, die man auffordert, auf dem krankseitigen Beine zu stehen und das gesunde Bein in die Höhe zu heben, die gesunde Beckenseite senkt (s. Fig. 57 u. 58), während, wenn man es auf dem gesunden Beine stehen lässt und das kranke erheben lässt, die kranke Beckenseite nicht gesenkt wird. Dieses Phänomen wird man bei der Luxation nie vermissen, wenngleich es bei jüngeren Fällen nicht so stark ausgesprochen ist, wie es Fig. 57 von dem älteren Knaben zeigt. —

Damit ist die Untersuchung auf angeborene Hüftverrenkung beendet und man wird auch ohne Röntgenuntersuchung die Diagnose richtig stellen, wenn man auf die angeführten Punkte genau achtet. Diese sind noch einmal kurz angeführt folgende:

1. Die Ungleichheit der Glutaealfalten.
2. Die Ungleichheit der Adduktorenfalten.
3. Die Ungleichheit der Taillendreiecks und das Hervorspringen der Trochantergegend.
4. Die geringere Stärke der einen unteren Extremität.
5. Die sichtbare Verkürzung der Extremität.
6. Der Hochstand der Trochanterspitze.

Fig. 57. u. 58. Fig. 57: Trendelenburgsches Phänomen. Der Patient steht auf dem kranken Bein und hebt das gesunde vom Boden, dabei sinkt die gesunde Beckenseite herab.
Fig. 58: Der Patient steht auf dem gesunden Bein und hebt das kranke Bein empor. Die kranke Beckenseite fällt nicht herab.

7. Die Verschieblichkeit der Trochanterspitze.
8. Das Fehlen des Kopfes an richtiger Stelle.
9. Der charakteristische Gang.
10. Das Trendelenburgsche Phänomen.

Wenn wir diesen einseitigen Fall und diese diagnostischen Symptome als Lehrfall benutzen, so können wir uns kürzer fassen mit der

Diagnose junger Kinder, die noch nicht gegangen haben, bei der Diagnose älterer, einseitiger, und bei der Diagnose der doppelseitigen Luxation, indem wir einfach das diesen Fällen Besondere hervorheben.

2. Die Diagnose bei neugeborenen und bei Kindern, die noch nicht gegangen haben.

Diese ist naturgemäss sehr schwer, weil die Formen des kindlichen Körpers noch nicht so ausgebildet sind, weil die Knochen viel schwerer abzutasten sind, weil die Belastung noch nicht eingewirkt hat, um einen Unterschied deutlich in Erscheinung treten zu lassen. Die Diagnose ist ja in der Regel auch noch nicht so sehr wichtig, weil die Behandlung doch erst einsetzt, sobald das Kind gehen kann. Aber es gibt Verhältnisse, welche den Arzt zwingen, eine möglichst frühzeitige Diagnose zu stellen. Diese Verhältnisse treten dann ein, wenn eine Mutter, deren erstes Kind schon an Luxation leidet, ein anderes Kind geboren hat. Die Mutter weiss dann meistens, dass Fälle von häufigerem Vorkommen der Luxation in einer Familie möglich und sogar nicht so sehr selten sind. Sie hat also begründete Angst, das Neugeborene könne auch eine Luxation haben. Sie wird dann bald ihren Hausarzt bestürmen, er möge das Kind genau untersuchen und feststellen, dass es ganz gesund ist. Diesen Fall habe ich zweimal bisher erlebt und jedesmal, leider mit positivem Erfolg, die Diagnose stellen müssen. Der erste Fall gab mir die Veranlassung, auf ein diagnostisches Hilfsmittel für die Frühdiagnose hinzuweisen. Das ist die Ungleichheit der Faltenbildung an der vorderen Innenseite des Oberschenkels. Die Mutter selbst machte mich darauf aufmerksam, dass bei ihrem fünfmonatlichen Kindchen die Faltenbildung an der einen Seite des Oberschenkels anders sei als bei der anderen. Sie glaubte in ihrer Angst daraus schon auf eine Luxation schliessen zu sollen, und sie hatte recht. Es handelte sich, wie die Folgezeit ergeben hatte, um eine angeborene Verrenkung. Wir müssen also auf die Art der Faltenbildung am kindlichen Oberschenkel in den ersten Lebensmonaten unsere Aufmerksamkeit richten. Es kommen an der Vorderseite des Oberschenkels des noch nicht gehenden Kindes 3 Faltenbildungen vor; das ist 1. die Inguinalfalte, 2. die Adduktorenfalte und 3. oberhalb des Kniegelenks eine dritte Falte oberhalb des Sartorius. Legt man nun die Beinchen des Kindchens so zusammen, dass das Becken gleichmässig steht, die beiden inneren Kondylen des Kniegelenks sich berühren und die beiden inneren Knöchel in einer Ebene liegen, so wird man sehen, dass die Faltenbildung an beiden Oberschenkeln symmetrisch ist. Das heisst, die entsprechenden Falten werden sich mit denen des anderen Ober-

schenkels in der Mittellinie in einem Punkte schneiden, oder es wird die eine nur ganz wenig höher stehen als die andere. Steht nun aber die Adduktorenfalte an der einen Seite einige Millimeter höher als an der anderen Seite, schneiden sie sich nicht in einem Punkte, so liegt der Verdacht auf eine Erkrankung, also nach der Anamnese, auf Luxation im entsprechenden Hüftgelenk nahe und man kann durch die sofort angestellte Röntgenuntersuchung feststellen, ob der Verdacht begründet ist. Diese Asymmetrie der Faltenbildung ist ein zuverlässiges Mittel, während die anderen Hilfsmittel in diesem Alter alle mehr oder weniger im Stich lassen. Taillendreieck und Hervorspringen der Trochantergegend sind noch nicht ausgesprochen, eine Verkürzung und grössere Schwäche der Extremität lässt sich schlecht nachweisen. Die Trochanterspitze steht natürlich auch etwas höher über der Roser-schen Linie; man kann sich bei dem geringfügigen Hochstand leicht einem Messungsfehler hingeben. Der Kopf fehlt natürlich auch an der rechten Stelle. Die Palpation ist aber sehr erschwert durch die hart angespannten Muskeln des schreienden und strampelnden Kindes. Wir müssen uns also im wesentlichen an die asymmetrische Faltenbildung halten. Calot machte folgende originelle Frühdiagnose beim allerdings schon 13 monatlichen Kinde, bei dem der Mutter schon eine Verkürzung von 1 cm des einen Beines aufgefallen war. Ihm selbst war die Diagnose klar, weil er den Kopf nicht fühlte neben der Arterie und weil er eine Verschiebung des Femur auf der Beckenschaufel konstatieren konnte. Um die Mutter nun zu überzeugen, dass tatsächlich eine Luxation vorlag, machte er Repositionsbewegungen und brachte durch Flektion, Abduktion und Druck gegen den Trochanter den Kopf in die Pfanne, mit einem leise hörbarem Geräusch, dann reluxierte er und wiederholte diese Bewegungen so oft, bis die Mutter sich durch die sichtbaren und hörbaren Veränderungen, die mit dem Oberschenkel vorgingen, überzeugt hatte, dass eine Luxation der Hüfte vorlag. „So gelang es mir denn, das Kind von seinem hinkenden Gang zu befreien, bevor es überhaupt gegangen hatte," bemerkte der Franzose.

3. Die Diagnose der älteren einseitigen Luxation.

Bei Kindern, die schon jahrelang mit ihrem kranken Bein herumgegangen sind, ist die Diagnose viel leichter festzustellen, weil Eigentümlichkeiten ihres Leidens in die Erscheinung treten, so prägnant oft, dass der Laie auf der Strasse die angeborene Hüftluxation erkennt, wenn er ein einzigesmal auf das Leiden aufmerksam gemacht wurde. Dem Arzt wird gewöhnlich auch nicht zugemutet, die Diagnose zu stellen. Denn die Angehörigen kommen gewöhnlich schon mit der fertigen

Diagnose, die ihnen von verschiedensten Seiten genannt worden ist. Sie wünschen nur eine Bestätigung der Diagnose, vor allem aber Auskunft, ob das Leiden noch zu beseitigen, oder nur zu bessern ist. Die Bestätigung der Diagnose erfolgt nun sehr einfach durch Prüfung der vorhergenannten einzelnen Symptome; jedoch erfahren einige dieser Symptome eine Einschränkung, einzelne eine Erweiterung.

Die Faltenbildung ist bei älteren Kindern vom dritten und vierten Jahre an am Oberschenkel nicht mehr so ausgeprägt. Deutlich vorhanden und deutlich sichtbar ist natürlich die Glutaealfalte an der Hinterseite, die Inguinalfalte an der Vorderseite. Dagegen fehlt die Adduktorenfalte. Betrachtet man nun zunächst eine einseitige Luxation von der Rückseite, so steht die Glutaealfalte an der kranken Seite höher als an der gesunden Seite. Unterhalb der Glutaealfalte vermisst man jedoch die zweite, sonst für die Luxation charakteristische Falte.

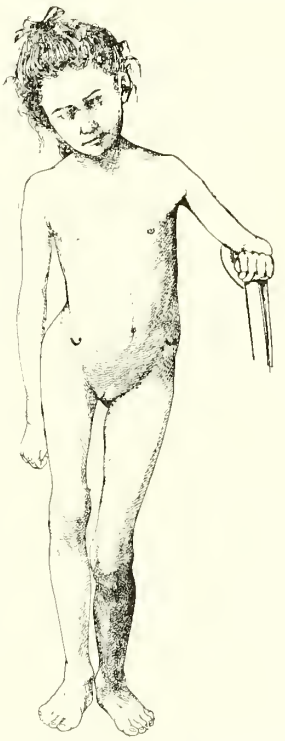

Fig. 59. Nach Calot. Rechtsseitige 10jährige Luxation. Verbreiterung der Trochanterengegend. Asymmetrie der Schamgegend. Starkes Taillendreieck rechts. Beugung des gesundseitigen Knies. Drehung der rechten Brustseite nach vorn.

Dagegen ist jetzt sehr auffallend die Verbreiterung der Trochanterengegend, so dass die Asymmetrie der Trochanterengegend das auffallendste Symptom bei der Betrachtung von hinten ist, ein Symptom, das bei ganz jungen Formen wesentlich schwächer ist (s. Fig. 59). Bei Betrachtung, namentlich von vorne, fällt besonders der Höherstand und der senkrechtere Verlauf der Inguinalfalte auf, wodurch die Schamlippen etwas Asymmetrisches bekommen. Durch die Verbreiterung der Trochanterengegend und durch das Höhertreten des Trochanters ist das Taillendreieck an der kranken Seite ausserordentlich ausgeprägt. Der Rumpf erscheint nach der gesunden Seite etwas herübergeschoben und hat namentlich in den älteren Fällen eine leichte Drehung um seine vertikale Achse gemacht, so dass die Brust der kranken Seite etwas mehr nach vorne, die der gesunden Seite etwas mehr zurückgedreht ist. Lässt man das Kind, von vorne betrachtet, nun beide Sohlen voll auf den Boden niedersetzen, so kann es das gewöhnlich nicht mehr, weil die Verkürzung zu hochgradig ist; es beugt dann das Kniegelenk der gesunden Seite. Soll es das Knie strecken, so muss es sich mit dem kranken Bein auf die Fussspitze stellen. Aus dieser

Betrachtung ergibt sich die sehr auffallende Verkürzung der einen Extremität, die man mit Leichtigkeit durch das Bandmass nachweisen kann, sie schwankt zwischen 3 und 12 cm. Ebenso ist die Atrophie der Schenkelmuskulatur sehr auffällig. Sie erreicht jedoch niemals den hohen Grad wie bei Lähmungen, wo der Unterschied besonders auffallend ist, weil das gesunde Bein hier die volle Arbeit für zwei Beine leisten muss, während das Luxationsbein doch noch immerhin einige selbständige Arbeit leistet. Der Hochstand und die Verschieblichkeit der Trochanterspitze kann jetzt mit Leichtigkeit gemessen werden, ja bei etwas älteren Fällen, wo man deutlich die Trochanterspitze um mehrere cm verschieben kann, notiert man sich zweckmässig bei der Untersuchung den höchsten Stand der Trochanterspitze, z. B. = 9 cm über der Roserschen Linie und den tiefsten Stand der Trochanterspitze, z. B. = 4 cm über der Roserschen Linie. Den ersteren erzielt man dadurch, dass man das Femur kräftig nach oben gegen die Crista ossis ilei schiebt, die zweite durch kräftiges Herabziehen des Femur. Die dann erhaltene Differenz von 5 cm gibt die absolute Verschieblichkeit der Trochanterspitze an.

Der Kopf fehlt, deutlich sichtbar und fühlbar, an seiner normalen Stelle. Was bei jungen Kindern ein etwas besser geübtes Auge sieht, ein im Untersuchen schon gewandter Finger fühlt, das ist bei älteren einseitigen Kindern handgreiflich. Man fällt ordentlich mit seinem Finger in die tiefe Grube neben den straff angespannten Adduktoren hinein und sucht den Kopf dort vergebens. Man wird ihn entweder gut hinten auf der Beckenschaufel, namentlich bei Flektion und Rotation, abtasten können, oder aber man wird ihn vorne unterhalb der Spina finden.

Der Gang endlich hat das typisch-watschelnde des Luxationsganges bekommen, der seinen Charakter auch nicht mehr im Laufen verliert; er ist noch viel tappender, fallender geworden, als beim kleinen Kinde. Er ist ferner charakterisiert durch einen ausgesprochenen Zehengang, wie er bei ganz jugendlichen Luxationen durchaus nicht immer in die Erscheinung tritt. Als Ausdruck dieses Zehenganges finden wir dann bei älteren Kindern stets eine Krallenstellung der Zehen. Sie sind dorsalflektiert im Grundglied, und volarflektiert im Nagelglied, so dass man namentlich unter dem Ballen der grossen, der zweiten und der fünften Zehe starke Hornhautbildungen oder Krähenaugen antrifft. Das Trendelenburgsche Phänomen ist deutlich sichtbar (s. Fig. 57 u. 58).

Luxationssteiss und Lendenlordose sind jetzt immer vorhanden.

Zu diesen objektiven Befunden gesellt sich nun meistens noch die subjektive Klage hinzu über leichte Ermüdbarkeit beim Gehen, bisweilen über Schmerzhaftigkeit im Gelenk, Klagen, die bei ganz jugendlichen Formen nicht angetroffen werden.

4. Die Diagnose der doppelseitigen Hüftluxation.

Die Diagnose auf doppelseitige Hüftluxation ist nicht immer leicht zu stellen, wenn man auch schon beim ersten Blick die Diagnose auf Hüftluxation an sich stellt. Es ist mir wenigstens wiederholt in meiner Praxis vorgekommen, dass mir die Angehörigen mit der fertigen Diagnose der einseitigen Verrenkung entgegenkamen, die ich zunächst auch annahm. Bei genauer Untersuchung stellte sich jedoch heraus, dass eine doppelseitige Verrenkung vorhanden sei. Wir müssen demnach fragen, welche Unterschiede von Symptomen hat die doppelseitige Hüftluxation gegenüber der einseitigen aufzuweisen, und zweitens, wie kommt es, dass trotz dieser Differenzen die Diagnose nicht immer ganz leicht zu stellen ist.

1. Im allgemeinen kann man sagen, hat die doppelseitige Hüftluxation alle diagnostischen Symptome der einseitigen doppelt. Die charakteristischen Erscheinungen der einen Seite finden sich auch an der anderen Seite ausgesprochen. Naturgemäss müssen eine Reihe von Erscheinungen ausfallen. Nämlich die, welche von der ungleichmässigen Belastung herrühren; das ist in erster Linie die Asymmetrie der Faltenbildung, die Asymmetrie der Trochantergegend, die Atrophie einer Extremität, die auffällige Verkürzung des einen Beines, die Asymmetrie des Taillendreiecks. Dagegen ist der Hochstand beider Trochanterspitzen, die starke Verbreiterung beider Trochantergegenden sofort auffallend; durch letztere bekommt das Becken einen ganz abnorm verbreiterten horizontalen Durchmesser. Es lassen sich natürlich beide Trochanter am Becken auf und ab schieben, es fehlen beide Köpfe an der normalen Stelle; endlich ist der Gang ein anderer wie bei der einseitigen Luxation und zwar ist das Wackeln in der Regel ein zweiseitiges, d. h. der Rumpf balanziert abwechselnd nach der einen und dann nach der andern Seite. Er erinnert, wie Calot sagt, an das Schaukeln eines Bootes. Wir haben dafür den Ausdruck, „es geht wie eine watschelnde Ente."

Man sollte meinen, da beide Beine ziemlich gleichmässig verkürzt sind, die Beinlänge also ziemlich die gleiche ist, dass der Gang einer doppelseitigen Luxation besser sei als der einer einseitigen. Das ist aber durchaus nicht immer der Fall. Wohl gibt es Ausnahmen, aber sie sind nicht häufig. Der Gang muss deshalb schlechter sein, weil auf keiner Seite der Kopf guten Halt findet. Wenn also das rechte Bein niedergesetzt wird, und der Kopf keinen Halt am Becken findet, so schwankt der Rumpf in dem Moment, um das Gleichgewicht herzustellen, nach der linken Seite, und das linke Bein wird möglichst rasch vorgesetzt, um alsdann als Standbein dem Körper den nötigen Halt zu

geben. In demselben Augenblick aber, wo das linke Bein als Standbein benutzt wird und ebenfalls nicht den nötigen Halt gibt und findet, schwankt der Rumpf, um wieder die Balance zu finden, nach der entgegengesetzten Seite. Es findet also ein stetes Pendeln in umgekehrter Richtung zwischen unterer Extremität einerseits, Becken und Rumpf andererseits, statt. Während bei der einseitigen Luxation das Pendeln nur einmal während der Schrittphase, und zwar nur nach derselben Seite hin, vor sich geht. Bei der einseitigen Luxation sucht der Patient die Verkürzung auszugleichen, dadurch, dass er sich auf der Fussspitze auf der anderen Seite erhebt und künstlich durch Spitzfussstellung sein Bein verlängert. Bei der doppelseitigen Luxation jedoch merkt er bald, dass eine künstliche Verlängerung des Beines ihm nicht den fehlenden Halt ersetzt; so sucht er meist durch eine Einwärtsdrehung der Oberschenkel, durch eine leichte Flektion und Adduktion und durch eine leichte Beugung der Kniegelenke, das Schwergewicht des Körpers zu verteilen.

Fig. 60. Doppelseitige sechsjährige Luxation von der Seite. Der Trochanter-Hochstand ist aufgezeichnet.

Fig. 61. Dieselbe von hinten.

Der daraus resultierende Gang ist dann ausserordentlich charakteristisch und viel unschöner, viel unsicherer, viel schwankender als der einseitige Luxationsgang. Das Trendelenburgsche Phänomen ist natürlich doppelseitig vorhanden, d. h. steht der Patient auf dem rechten Bein und erhebt das linke, so fällt die linke Beckenseite herunter, umgekehrt die rechte, wenn der Patient auf dem linken steht und das rechte Bein erhebt.

Ausgesprochen vorhanden ist immer der Luxationssteiss und die Luxationslordose der Lendenwirbelsäule (s. Fig. 60 u. 61), selbst bei ganz jungen Kindern, bei denen beides, einseitige Luxation vorausgesetzt, oft ganz fehlen kann. Der dicke vorgewölbte Bauch ist für die Eltern das am meisten peinliche an der Erscheinung ihres Kindes.

Wann macht die Diagnose der doppelseitigen Luxation Schwierigkeiten?

Diese Frage kann sofort beantwortet werden folgendermassen: Dann, wenn der Gang nicht charakteristisch ist für doppelseitige Luxation. Der Gang kann in zwei Fällen sein Charakteristisches einbüssen, einmal, wenn er willkürlich durch die Patienten geändert wird, und zweitens, wenn er infolge der asymmetrischen Verhältnisse der Luxationen mehr dem Typ des einseitigen Luxationsganges sich nähert.

Es gibt Patienten, die bei der Untersuchung ihres Ganges sich ausserordentlich zusammennehmen können, d. h. sie spannen ihre Glutaealmuskeln sehr kräftig an, dadurch bieten sie den Köpfen einen fast knochenharten Widerstand; wenn sie dann gleichzeitig vorsichtig mit den Fussspitzen niedertreten, ohne die ganze Sohlenfläche zu benutzen, wenn sie gleichzeitig durch Anspannung ihrer langen Rückenmuskeln das Schwanken des Rumpfes fast ganz vermeiden, so verliert ihr Gang das charakteristisch Watschelnde, er macht vielmehr den Eindruck des leicht schwebenden, Elastischen. Ich kenne Patientinnen, die vom Arzte untersucht, diesen Gang zum Erstaunen ihrer Eltern benutzen, die ihn so gut ausführen, dass der Arzt — wenngleich er die Diagnose kannte, dringend von einer Behandlung abriet — eben weil das Kind so gut ging. Der Arzt war sich bewusst, dass seine Behandlung den Gang des Kindes vielleicht verschlechtern würde. Der Arzt war sich vielleicht aber nicht bewusst, dass dieser schöne Gang — der mancher Luxationsbehandlung zur Ehre gereicht hätte, nur ein maskierter, nur eine Augenblickserscheinung war, gerade für die Länge des Sprechzimmers ausreichend. Der Facharzt wird sich durch diesen Gang nicht täuschen lassen. Ich halte es aber mit Rücksicht auf die Kollegen, die selten eine Luxation untersuchen, für wichtig, auf diesen scheinbar guten Gang der doppelseitigen Luxation als auf etwas Täuschendes hinzuweisen.

Es gibt aber auch doppelseitige Luxationen, deren Gang sehr wenig dem typisch doppelseitigen Luxationsgang gleicht, sondern dem Gang der einseitigen. Ich entsinne mich mit besonderer Genugtuung einer Pastorenfrau, die mir eines Tages ihre beiden Kinder mit der Diagnose einseitiger Hüftverrenkung gleichzeitig in die Sprechstunde brachte. Die Dame wollte nicht glauben, dass ihre älteste Tochter an doppelseitiger Luxation litt, weil verschiedene Chirurgen von Namen ihr stets gesagt hatten, die Kind habe nur an der einen Seite Luxation. Das Röntgenbild musste sie erst überzeugen (s. Fig. 17). Der Grund dafür liegt an der grossen Verschiedenartigkeit der Luxationen an den beiden

Seiten. In der Regel sind die doppelseitigen Luxationen nicht symmetrisch, die eine Seite stets etwas anders als die andere, aber der Fall, dass wir an der einen Seite eine typische Luxatio iliaca haben, wo der Kopf hoch hinten auf der Beckenschaufel steht, während an der anderen Seite eine Luxatio praecotyloidea oder subpubica besteht, ist nicht ganz so häufig. An der Seite, wo der Kopf unter der Spina anterior superior oder neben der Pfanne vorne am Darmbein steht, hat er einen sehr guten Halt, er rutscht nur sehr wenig in die Höhe. Die Trochantergegend ist nicht so sehr verbreitert, es ist vorne ein Kopf zu fühlen, es besteht infolgedessen nur Schwanken nach der einen Seite. Die Extremität ist auch länger als auf der anderen Seite, wo der Kopf auf der Darmbeinschaufel steht. Eine Verschieblichkeit ist namentlich bei älteren Fällen nicht mehr gut nachzuweisen, kurz es treffen lauter Momente zusammen, welche den Irrtum einer einseitigen Luxation verständlich erscheinen lassen. Die Diagnose ist natürlich auch ohne Röntgenuntersuchung sicher zu stellen bei genauer Untersuchung der verdächtigen Hüfte. Man wird die Trochanterspitze oberhalb der Roserschen Linie finden, man wird den wahren Ort des Kopfes leer oder nur zu einem Teile ausgefüllt fühlen. Man wird endlich auch bei energischer Flektion im Hüftgelenk eine Verschieblichkeit der Trochanterspitze nachweisen können.

V. Differenzial-Diagnose.

Die Differenzialdiagnose der bei der angeborenen Hüftverrenkung in Betracht kommenden Krankheiten kann bisweilen eine recht schwierige sein. Dann gibt es als sicherstes Mittel, die Diagnose vollkommen genau zu stellen, die Röntgenstrahlen; durch diese lassen sich alle diagnostischen Zweifel beseitigen. Da überhaupt nur ein kleiner Teil der Aerzte über ein Röntgeninstrumentarium verfügt, da ferner nicht jeder Arzt, welcher im Besitze eines Röntgeninstrumentariums ist, die nötige Technik besitzt, um Hüftaufnahmen bei ganz kleinen Kindern oder Hüftaufnahmen, die besondere Schwierigkeiten bieten, einwandsfrei herzustellen und richtig zu deuten, so ist es unbedingt notwendig, wenn die Differenzialdiagnose vom praktischen Arzte gestellt werden soll — und das ist wichtig — genau auseinanderzusetzen, wie man auch ohne Hilfe der Röntgenstrahlen die Differenzialdiagnose mit der grössten Exaktheit stellen kann. Wir müssen deshalb die in Betracht kommenden Erkrankungen, welche zu Verwechslungen Anlass geben können, einzeln durchgehen und müssen in jedem Fall die prägnanten Unterschiede, die die Differenzialdiagnose ermöglichen, hervorkehren.

Diese Erkrankungen lassen sich in zwei Gruppen teilen. 1. In solche, die ohne entzündliche Erscheinungen im Hüftgelenk aufgetreten sind, und 2. in solche, die infolge von entzündlichen Erscheinungen des Hüftgelenks den Zustand einer angeborenen Hüftluxation mehr oder weniger stark vortäuschen können.

I. Nicht entzündliche Erkrankungen.

Dazu gehören die Rachitis, Coxa vara, Coxa valga, Bildungsfehler der Extremitäten, eine einfache Verkürzung einer Extremität, oder mehr oder minder hochgradige Defektbildungen einer Extremität, wie Femurdefekt, Tibiadefekt. Zu dieser Gruppe müssen wir ferner zählen das Hinken, welches im Verlauf von Erkrankungen des Nervensystems auftreten kann. Das Hinken bei der spinalen Kinderlähmung, bei der Friedreichschen Erkrankung, bei der progressiven Muskelatrophie, in manchen Fällen von Spina bifida; endlich kann auch durch Hysterie das Hinken, welches dem Luxationsgang eigen ist, bedingt sein.

1. Die Rachitis.

Es ist mir wiederholt vorgekommen, dass mir Kinder mit der Diagnose angeborener Hüftverrenkung und besonders doppelseitiger Hüftverrenkung zugesandt wurden, bei denen sich die Diagnose nicht richtig erwies. Was verleitete nun den Arzt, die Diagnose zu stellen? Was hätte ihn veranlassen müssen, die Diagnose anders zu stellen?

1. Der Gang dieser rachitischen Kinder ist watschelnd, wie der bei angeborener Hüftgelenksluxation.
2. Der Bauch ist stark vorgetrieben, wie oft bei angeborener Hüftluxation; auch ist eine Lendenlordose vorhanden.
3. Der Steiss geht stark nach hinten wie bei iliacaler Luxation.
4. Meistens geben die Eltern an, dass das Kind von vornherein so schlecht gegangen sei.

Diese vier Punkte können den Arzt zu der Fehldiagnose verleiten. Wenn wir aber diese vier genau durchgehen, so werden wir schon einiges finden, was uns auffällt und uns die Diagnose zweifelhaft erscheinen lässt.

1. Der Gang ist zwar watschelnd, die Kinder fallen von einer Seite oft auf die andere. Analysieren wir aber den Gang genauer, so fällt uns auf, dass trotz des hochgradigen Watschelns die Trochanterengegend sich sehr wenig oder gar nicht verändert. Beim entsprechend watschelnden Luxationskinde würden wir hinter den Glutaealmuskeln den Trochanter auf und ab steigen sehen. Wir würden eine Hervor-

wölbung mit einer Abflachung abwechseln sehen und dieses Spiel würde sich bei jedem Schritt wiederholen. Hier bei dem rachitischen Watscheln fehlt es, weil der Kopf fest in der Pfanne steht.

2. und 3. Der stark entwickelte Bauch, die Lendenlordose und der nach hinten ausladende Steiss sind zwar für angeborene Hüftverrenkung charakteristisch, aber bei der Rachitis werden wir finden, dass der Bauch besonders dick ist, viel stärker meist als bei dem entsprechend alten Luxationskinde, die Lendenlordose jedoch nicht so hochgradig, wie sie im Verhältnis zu dem sehr dicken Bauch sein müsste. Wir sehen vielmehr, dass der starke Bauch an sich stark ist und nicht wie bei der Luxation durch die Lendenlordose bedingt ist. Beide bestehen bei der Rachitis unabhängig voneinander, während sie bei der Luxation in einem bestimmten Verhältnis zueinander stehen. Je stärker die Lendenlordose, desto stärker der Bauch: das spricht für Luxation! Je stärker der Bauch und je normaler die Biegung der Lendenwirbelsäule: das spricht für Rachitis! Bei der Rachitis verschwindet der Bauch nicht so sehr wie bei der angeborenen Hüftverrenkung, wenn man das Kind auf den Rücken legt. Bei der Rachitis hingegen verschwindet die Lendenlordose in der Rückenlage, während die Lendenlordose der angeborenen Hüftverrenkung in der Rückenlage zwar etwas vermindert wird, aber immer noch sehr gut nachzuweisen ist.

Der Unterschied zwischen Bauchform der Rachitis und der Luxation lässt uns sofort unser Augenmerk werfen noch auf andere rachitische Symptome. Wir werden sie bei der Luxation vermissen, bei der Rachitis werden wir sie in mehr oder minder grosser Anzahl finden. Es ist nicht nötig, das ganze Heer rachitischer Stigmata aufzuzählen. Es wird genügen, auf einiges hinzuweisen. Wir werden rachitische Plattfüsse häufig finden, oft auch leichte X-Beinstellung. Aber gerade diese beiden Missbildungen sind, wenn sie nicht ausgesprochen rachitischer Natur sind, nicht direkt beweisend für Rachitis. Wir finden sie auch bei der angeborenen Hüftluxation, ja bisweilen stehen sie im Vordergrunde der elterlichen Angst und sollen den Orthopäden zum Einschreiten veranlassen, der dann bei der Untersuchung noch eine Luxation findet. Kurvaturen der Unter- und Oberschenkel jedoch, Auftreibungen an den Gelenken, namentlich der oberen Extremitäten, Verbildungen des Brustkorbes, Verbiegungen der Wirbelsäule werden die Diagnose der Rachitis befestigen.

4. Die Angaben der Eltern, dass das Kind von vornherein so gegangen sei, müssen ebenfalls genauer geprüft werden. Wir werden dann hören, dass es sehr spät auf die Beine gekommen ist, später als gewöhnlich die Luxation das Gehen lernt. Wir werden bisweilen auch

hören, dass es schon gegangen sei, einige Wochen vielleicht oder einige Monate, dass der Gang zwar auch etwas wackelnd gewesen sei, aber doch nicht auffallend, nicht mehr als bei anderen kleinen Kindern, die gehen lernen, auch; dann aber habe das Kind das Gehen wieder verlernt. Es habe an Verdauungstörungen viel zu leiden gehabt und, als es dann wieder auf die Beine gekommen sei, da sei es entschieden schwerfälliger und wackelnder gegangen. Das hören wir bei der angeborenen Hüftverrenkung nie. Die Eltern dieser Kinder sind im Gegenteil immer stolz auf den sonst vorzüglichen Gesundheitszustand ihrer Kinder.

Wenn uns also schon diese vier sonst für Luxation sprechenden Punkte bei genauerer Prüfung zweifelhaft machen, so wird die Diagnose der Rachitis und die Sicherheit, dass es sich nicht um Luxation handelt, bestimmt, wenn wir das Fehlen der absolut sicheren diagnostischen Zeichen für Luxation feststellen: Die Verschieblichkeit des Kopfes und den Hochstand der Trochanterspitze, sowie endlich das Fehlen des Kopfes in der Leistenbeuge.

Es gibt aber eine bestimmte Krankheitsform der Rachitis, die besonders erwähnt werden muss bei der Differenzialdiagnose, die

2. Coxa vara.

Die Coxa vara kann zu diagnostischen Irrtümern Veranlassung geben; ja es gibt Autoren, welche, als die Röntgenuntersuchung noch nicht ausgebildet war, die Differenzialdiagnose nicht zu stellen wussten. Kirmisson behauptete, dass bei der angeborenen Hüftverrenkung eine Verschieblichkeit des Kopfes nicht immer vorhanden sei, nicht immer nachweisbar sei. Dieser Ausspruch des verdienstvollen französischen Chirurgen ist nur dann erklärlich, wenn man annimmt, dass er die Coxa vara und die angeborene Hüftverrenkung nicht zu unterscheiden wusste. Denn das Charakteristische der Hüftluxation ist das Auf- und Abgleiten des Kopfes am Becken, also die Verschieblichkeit des Kopfes; wie kommt es nun, dass trotzdem diese bei der Coxa vara fehlt, die Fehldiagnose Luxatio coxa congenita gestellt werden kann?

Unter Coxa vara versteht man bekanntlich eine Verbiegung des Schenkelhalses in dem Sinne, dass der Winkel, welcher zwischen Hals und Femurschaft gebildet wird, nicht wie normalerweise ein stumpfer ist, sondern allmählich kleiner und kleiner wird, bis er schliesslich über den rechten Winkel hinaus reduziert wird bis zum spitzen Winkel. Die Folge dieser Reduktion des Schenkelhalswinkels ist ein Heraufrücken der Spitze des grossen Trochanters.

Wir finden also bei der Coxa vara als Hauptsymptom, welches auch die Luxation hat, den Hochstand der Trochanterspitze. Ausserdem finden

wir aber auch den wackelnden, watschelnden Gang; und zwar unterscheidet dieser sich vom rachitischen Gang dadurch, dass er meist einseitig watschelnd ist, während der rachitische immer doppelseitig watschelnd ist, er unterscheidet sich vom Luxationsgang jedoch wieder dadurch, dass man — das betr. Kind von hinten betrachtet — niemals eine Veränderung der Glutäalgegend im Sinne des Auf- und Absteigens des Schenkelkopfes beobachtet. Der Kopf rollt eben unter den Glutäen nicht von seiner Stelle.

Gewöhnlich ist auch bei der Coxa vara der Bauch nicht so stark hervortretend wie bei einfacher Rachitis. Lendenlordose fehlt, dagegen finden wir eine verminderte Beweglichkeit der Hüftgelenke. Die Abduktion ist fast immer beschränkt.

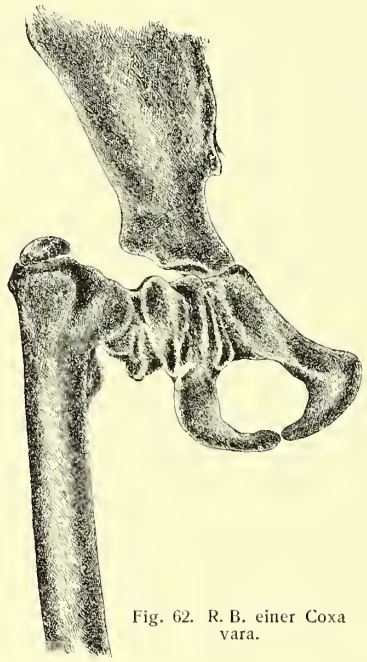

Fig. 62. R. B. einer Coxa vara.

Wenn man ein Kind mit Coxa vara auf den Rücken legt, und es auffordert, beide Beine gleichzeitig zu abduzieren, so wird man erstaunt sein, zu finden, wie gering der Winkel zwischen beiden Oberschenkeln ist bei doppelseitiger Coxa vara; wie hochgradig oft beschränkt die Abduktion des einen Beines ist bei einseitiger Coxa vara, während gerade bei der Luxation die Beweglichkeit im Hüftgelenk eine abnorm gute ist; auch die Rotationen im Hüftgelenk sind nicht so ausgiebig. Dagegen ähnelt der Gang wieder sehr dem der Luxationen.

Als grundlegender Unterschied ist jedoch wieder das Vorhandensein des Kopfes an normaler Stelle und die Unverschieblichkeit der Trochanterspitze festzustellen. In zweifelhaften Fällen, die trotz genauer Untersuchung keine klare Diagnose gewähren, entscheidet natürlich das Röntgenbild (s. Fig. 62).

3. Coxa valga.

Die Coxa valga ist eine relativ viel seltenere Erkrankung als die Coxa vara. Sie stellt anatomisch ein Gegenstück zur Coxa vara dar, d. h. der normal stumpfe Winkel zwischen Kopf und Hals einerseits und Femurschaft andererseits ist nicht spitzwinklig geworden wie bei Coxa vara, ist nicht kleiner, sondern grösser, so dass Kopf, Hals und Schaft in hochgradigen Fällen keinen Winkel mehr miteinander bilden,

oder in Graden ausgedrückt, einen Winkel von 180 Grad bilden können. Da dieses Leiden angeboren vorkommen kann, da infolge dieser abnormen Bildung die Unterstützungsflächen des Beckens nicht der Norm entsprechen, so muss sich, sobald Kinder mit Coxa valga gehen lernen, ein eigentümlicher Gang einstellen, der die Eltern besorgt macht und der den Arzt an angeborene Hüftgelenksverrenkung denken lässt.

Ich behandelte ein kleines 3jähriges Mädchen, Edda von B., die nicht allein gehen wollte und die, wenn sie an den Händen geführt wurde, einen eigentümlichen Gang zeigte, der im gewissen Sinne, nämlich durch ein leises Wiegen hin und her, Schwanken des Oberkörpers, an Luxation erinnerte. Das Kind setzte aber die Fussspitzen stark nach aussen, ging mit mässig gespreizten abduzierten Beinen, die Hüftgelenke etwas gebeugt, die Kniegelenke überstreckt. Das Kind hatte, wie die Röntgenuntersuchung zeigte, eine doppelseitige Coxa valga. Ich beobachte das Kind jetzt seit über drei Jahren. Es geht besser als früher, aber immer noch etwas wiegend und breitbeinig.

Es ist also nur der Gang, der zur Verwechslung mit angeborener Luxation führt. Denn die sicheren Zeichen der Luxation: Fehlen des Kopfes an normaler Stelle und Verschiebung des Femur an der Beckenschaufel auf und ab, fehlen natürlich. Der Gang wird bei Coxa valga mit den Jahren besser, bei der Luxation schlechter. Der Gang ist bei Coxa valga nicht watschelnd, sondern breitbeinig wiegend. Der Gang und namentlich das Laufen ist bei Luxation behende, nicht vorsichtig; bei Coxa valga dahingegen ängstlich und unbeholfen.

Diese Differenzen des Ganges werden vielleicht den Untersucher auf die Diagnose hinweisen, die er dann durch Röntgenuntersuchung bestätigt finden wird.

4. Ungleichheit der unteren Extremitäten.

Diese kann ebenfalls vorkommen und die Diagnose erschweren. Ist eine Extremität kürzer als die andere, so wird daraus ein hinkender Gang resultieren. Jeder hinkende Gang im Kindesalter aber muss, wenn keine entzündlichen Prozesse das Hinken verursachen, den Verdacht auf Luxation erwecken.

Diese Ungleichheit, die von entzündlichen Prozessen nicht herrührt, kann nun verschiedene Ursachen haben. Sie kann von einer allgemeinen Wachstumsverkürzung aller Knochen herrühren. Dann wird uns ausser dieser Verkürzung und einer entsprechend schwächer entwickelten Extremitätenmuskulatur nichts Besonderes auffallen. Die Verkürzung ist auch in der Regel keine besonders hochgradige. Der Gang ist je nach dem Grade der Verkürzung mehr oder weniger stark

hinkend. Der Gang nimmt aber hierbei niemals die typische Form des genügend charakterisierten Luxationsganges an.

Etwas schwieriger wird die Diagnose, wenn die Ungleichheit der Extremitäten in einem bestimmten, angeborenen Defekt der Knochen ihre Ursache hat. Hier kommt besonders in Frage partieller Fibuladefekt und partieller Femurdefekt, während der Tibiadefekt, mag er partiell oder total sein, meist eine derartig hochgradige Verkümmerung und Verbildung der unteren Extremität aufweist, dass sofort die Diagnose der angeborenen Hüftverrenkung fortfällt. Bei dem partiellen Fibuladefekt kann die Differenzialdiagnose deswegen einige Schwierigkeiten bieten, weil, wenn der Defekt nur gering ist, die Eltern dem Arzte sagen, dass das Kind ganz gesund gewesen sei. Erst als es anfing zu gehen, sei der etwas hinkende Gang aufgefallen. Dieser sei immer mehr hervorgetreten und das eine Bein sei auch entschieden im Laufe der Zeit kürzer geworden. So steht seit 6 Jahren ein Knabe mit einem partiellen Fibuladefekt in meiner Behandlung, bei dem, wenn man den Jungen auf der Strasse gehen sieht, der Gedanke erweckt wird, es läge eine einseitige angeborene Hüftluxation vor. Die Untersuchung ergibt jedoch sofort, dass der Kopf unverschieblich an normaler Stelle steht, und die genaue Abtastung des Unterschenkels zeigt, dass das Köpfchen der Fibula fehlt. Noch schwieriger kann die Diagnose sein bei Femurdefekten am proximalen Ende; leichter ist sie dann, wenn auch die distal gelegenen Teile Veränderungen zeigen, wie Defekte an den Zehen oder Syndaktylien; aber in etwa einem Drittel aller publizierten Fälle (s. Joachimsthal: Die angeborenen Verbildungen der Extremitäten) fehlen diese Entwickelungsstörungen. Unterschenkel und Fuss der verbildeten Seite zeigen vielmehr eine gleiche Längenentwicklung, wie auf der gesunden Seite, die Hypoplasie am Kopf, am Hals und am oberen Schaftende. Es hat demnach das obere Femurende keinen Halt in der Pfanne, es rutscht auf und ab am Becken, der watschelnde Gang ist da, das Trendelenburgsche Phänomen ist ausgesprochen. Die Verkürzung der Extremität und ihre Verschieblichkeit am Becken sprechen ebenfalls für Luxation, endlich fehlt natürlich auch der Kopf an normaler Stelle. Ist nun der Defekt so geringgradig, dass der Trochanter major und ein Teil des Halses vorhanden sind, so ist die Diagnose unmöglich zu stellen. Und diese Fälle, die natürlich sehr selten sind — ich habe einen einzigen beobachtet (s. Fig. 1—3) —, bilden meiner Ansicht nach den Uebergang von der kongenitalen Luxation zu den gewöhnlichen, beschriebenen Femurdefekten. Diese Fälle sind auch durch die Röntgenuntersuchung nicht ganz sicher zu diagnostizieren, weil im jugendlichen Zustande Kopf und Hals noch nicht starke röntgenographische Schatten geben.

Es wird dann der Erfolg oder das Misslingen der unblutigen Einrenkung erst die Diagnose sicher stellen.

Ist kein knorpeliger Kopf vorhanden, so ist natürlich auch die Einrenkung unmöglich und die Diagnose eines echten Defektes steht fest.

Fehlen grössere Partien des proximalen Endes, so wird man manuell feststellen können, dass das obere Ende des Oberschenkels eine derartige Form hat, wie sie nicht dem luxierten Kopf und der Trochanterspitze zukommen kann.

Als letzte Gruppe der nicht entzündlichen Krankheiten, welche zu einer Differenzialdiagnose Veranlassung geben können, müssen wir endlich eine Reihe von Erkrankungen des Nervensystems ansehen.

5. Die spinale Kinderlähmung.

Wenn bei der spinalen Kinderlähmung die Glutäalmuskeln sich nicht wieder erholt haben, wenn sie alle oder teilweise paralytisch oder paretisch geworden sind, so kann sich namentlich bei einseitiger Lähmung ein Gang entwickeln, welcher dem typischen Luxationsgang sehr ähnlich sieht. Dieser Gang wird um so mehr dem Luxationsgang gleichen, je mehr die Unterschenkelbeuge- und -streckmuskulatur und die Fussmuskulatur erhalten ist, weil dem Untersucher dann am Unter- und Oberschenkel nichts Abnormes auffällt, er vielmehr nur ein eigentümliches Wackeln in der Hüfte bemerkt. Derartig paralytische Hüftmuskeln lassen den Gang dem der Luxation sehr ähnlich erscheinen. So wurde mir einmal aus Thorn in Ostpreussen ein junges Mädchen mit angeblich angeborener Hüftverrenkung zugeschickt, auf Veranlassung einer jungen Dame, die ich wegen dieses Leidens so erfolgreich behandelt hatte, dass sie sich verlobte, ohne dass der Verlobte ihr Leiden bemerkt hatte. Nun, dieses andere junge Mädchen hatte aber keine Luxatio coxae, sondern litt an den Folgen einer überstandenen Kinderlähmung.

In den meisten Fällen wird die Anamnese schon Klarheit schaffen. Die Eltern erzählen, dass das Kind schon vollkommen gesund und gut laufen konnte, als es plötzlich Krämpfe bekam, „Scheuerchen“ wie hier der Volksmund sagt; es konnte längere Zeit überhaupt nicht gehen, dann sei es elektrisiert worden, der Gang wäre etwas besser geworden, aber ganz gut sei er doch nicht wieder geworden. Bei einer derartigen Erzählung der Eltern wird dem Arzte schon klar, dass keine Luxation vorliegt; ist die Anamnese jedoch nicht so ergiebig, so wird die Untersuchung des nackten Kindes in ganz kurzer Zeit Klarheit schaffen. Man fühlt den Kopf unter der Arterie an der normalen

Stelle. Die Trochanterspitze steht in der Roserschen Linie, man wird die Paralyse der Hüftmuskeln feststellen, man wird noch eine oder die andere Muskelgruppe des Oberschenkels von der Lähmung befallen sehen.

6. Die cerebrale Kinderlähmung und die Littlesche Lähmung

werden zu einer Verwechslung niemals Veranlassung bieten, weil sie in der Regel mit mehr oder minder hochgradigen spastischen Erscheinungen einhergehen. Wohl kommt, und deswegen muss ich sie hier erwähnen, bei der Littleschen Lähmung bisweilen eine Luxatio coxae congenita vor. Zu einer Verwechslung mit doppelseitiger Hüftverrenkung bietet jedoch

7. Progressive Muskelatrophie

Anlass.

Noch vor ganz kurzer Zeit kam ein Kollege mit seiner Nichte, ebenfalls Tochter eines Kollegen, zu mir in meine Sprechstunde, um die Differenzialdiagnose von mir bestätigt zu hören. Es war ein junges Mädchen von 15 Jahren mit ziemlich typisch watschelndem Gang. Wer häufig den doppelseitigen Luxationsgang sieht, dem fällt sofort der Unterschied mit dem Gang des muskeldystrophischen Kindes auf. Die Dystrophiker schlenkern viel mehr mit den Armen als die Luxationskinder, sie spreizen beim Gehen die Beine, um eine breitere Balancierfläche zu bekommen. Das doppelseitige Luxationskind hingegen geht nie breitbeinig, sondern bei ihm sind die Oberschenkel meist durch den Adduktorenzug aneinander gepresst. Die Dystrophiker gehen mit durchgedrückten, oft überstreckten Knien, die Luxationskinder jedoch nie mit überstrecktem, sondern in der Regel mit leicht gebeugtem Kniegelenk. Der Gang des doppelseitigen Luxationskindes macht immerhin noch einen schwebenden, wiegenden, nicht ängstlichen Eindruck. Der Gang der Dystrophiker hingegen ist ängstlich, unbeholfen wackelnd. Beim Dystrophiker sind beim Gehen die Glutäalmuskeln in der Trochantergegend eingezogen, beim Luxationskind jedoch vorgewölbt. Also genug charakteristische Unterschiede, um die Differenzialdiagnose beim Gang allein schon zu stellen.

Ausser dem Gang hat noch der Dystrophiker mit der angeborenen Hüftverrenkung den meist weit nach hinten ausladenden Steiss gemeinsam, die Lendenlordose und den stark vorgewölbten Bauch (s. Fig. 63). Diese Lendenlordose entsteht entweder durch Atrophie der Extensores trunci oder durch Atrophie der Bauchmuskulatur. Sind erstere, also die Rumpfstrecker, gelähmt, so haben die Bauchmuskeln das Uebergewicht. Der Rumpf muss nach vorne fallen und, um dies zu ver-

hindern, wirft er sich nach hinten, d. h. es muss eine Lendenlordose entstehen. Sind jedoch die Bauchmuskeln gelähmt, so ziehen die Extensores trunci den Rumpf zu sehr nach hinten, er würde nach hinten herüberfallen, wenn nicht das Becken sich nach vorne neigte. Die Lendenwirbelsäule muss jetzt wieder lordotisch werden, weil sie zwischen dem nach vorn geneigten Becken und dem nach hinten geneigten Rumpf den Uebergang zu vermitteln hat.

Fig. 63. Progressive Muskelatrophie nach Seiffer. Luxationssteiss.

Während also beim Dystrophiker der Steiss und die Lendenlordose als Ursache die Lähmung haben, hat der Luxationssteiss und die Luxationslordose ihre Ursache in den zu weit hinter den Pfannen angreifenden Schenkelköpfen. Diese Differenz wird der Untersucher bald finden.

Beachtet er die Unterschiede im Gange und die verschiedenen Ursachen der Lordose, so wird er nicht mehr nötig haben nach den sicheren Zeichen der Luxation oder nach anderen dystrophischen Erscheinungen zu fahnden.

Andere Erkrankungen des nervösen Apparates, wie die Friedreichsche Ataxie, die man von französischer Seite anschuldigte, dass sie eine Luxation vortäuschen könne, kommen nicht in Betracht oder müssen, wie nach gewissen Lähmungserscheinungen, nach operierter Spina bifida, die tatsächlich ausnahmsweise, wie ich beobachtete, ein ähnliches Bild abgab, zu den grössten Seltenheiten gerechnet werden. Es erübrigt sich noch,

8. Die Hysterische Hüfthaltung,

die eine Luxation vortäuschen kann, zu besprechen.

Von Shoemaker wurde darauf hingewiesen, dass bei Hysterischen in sehr seltenen Fällen eine bestimmte Haltung der Hüfte eintritt, die sogenannte hysterische Hüfthaltung. Derartige Patienten mit dieser Hüfthaltung können, wenn sie gehen, den Eindruck erwecken, als wenn sie an einer angeborenen Hüftverrenkung litten. So wurde mir vor einiger Zeit eine 28jährige Frau vorgeführt, deren Gang an eine hochgradige linksseitige Hüftverrenkung erinnerte. Die Anamnese und die Untersuchung stellten jedoch sehr bald fest, dass es sich um eine Hysterie handelte. Es war eine Frau, die im Anschluss an einen Abortus angeblich eine linksseitige hohe Hüfte bekommen hatte, so dass ihr ein um 5 cm erhöhter Stiefel verordnet wurde, um die Ver-

kürzung auszugleichen; als ich sie im Liegen untersuchte, fand ich, dass die linke Extremität scheinbar um 8 cm verkürzt war. Diese Verkürzung war dadurch entstanden, dass die Frau die linke Beckenseite in die Höhe gezogen hatte. Ich versuchte, während ich beide Extremitäten im Hüftgelenk beugen liess, das Becken horizontal zu legen, was mir gelang. Als das Becken horizontal stand, legte ich beide Beine ebenfalls horizontal auf die Unterlage nieder und bewies so der Patientin, dass sie kein zu kurzes Bein und keine hohe Hüfte hatte. Sie nahm dann auch, als ich sie aufforderte zu stehen, im Stehen eine vollständig gleichmässige Stellung ein.

Die hysterische Hüfthaltung wird differenzial-diagnostisch gar keine Schwierigkeiten machen. Ich musste sie jedoch der Vollständigkeit halber erwähnen.

II. Entzündungserkrankungen

im Hüftgelenk, oder im Bereiche des Hüftgelenks, die unter gewissen Umständen eine Verwechselung mit angeborener Hüftverrenkung zulassen können.

Unberücksichtigt lassen müssen wir alle frisch entzündlichen Prozesse in der Hüfte. Ein Kind, welches hinkt, weil es Schmerzen in der Hüfte oder im Kniegelenk hat, dieses hat, wenn es vorher nicht gehinkt hat, sicherlich keine angeborene Luxation. So können wir beginnende Coxitis, Osteomyelitis ohne weiteres aus dem Kreis unserer Betrachtungen ausschliessen. Ferner können wir Destruktionsluxation, die sich im Anschluss an Coxitis, Osteomyelitis, Scharlach, Masern, Typhus eingestellt haben, schon durch die Anamnese ausschliessen, wenn diese Erkrankungen zu einer Zeit einsetzten, als das Kind schon gehen konnte. Schwieriger jedoch wird die Unterscheidung, wenn eine derartige Erkrankung in die früheste Jugendzeit gefallen ist, und wenn uns die Angaben der Eltern nicht ganz sicher erscheinen. Es gibt nämlich eine ganze Reihe von Kindern, die absolut den Eindruck einer angeborenen Hüftluxation machen und die zweifellos keine haben. Solche Fälle sind von Lange, Drehmann, Hensell, Wette, Wittek und von mir genugsam beobachtet worden. Sie werden zum Orthopäden gebracht, gerade so wie meist die angeborene Hüftluxation, zu einer Zeit, wo das Kind angefangen hat zu gehen. Den Eltern fällt auf, dass das Kind hinkt, wackelt, dass der Gang allmählich schlechter wird. Untersucht man diese Kinder genau, so wird man in manchen Fällen — ich verfüge im ganzen über vier Beobachtungen, Wette aus der Hoffaschen Klinik über drei — kleine eingezogene Narben am Oberschenkel in der Inguinalgegend, oder in der Trochanterengegend,

oder am Tuber ischii finden, man wird ferner bei Untersuchung des Hüftgelenks stets Geräusche bei Bewegungen feststellen können, die bei echter Hüftluxation niemals mit der Deutlichkeit vorkommen. Ich muss gerade hierauf einen gewissen Wert legen, weil Wette behauptet, man könne die Differenzialdiagnose nur durch das Röntgenbild stellen (s. Fig. 64). Achtet man hierauf und fragt die Eltern genau aus, ob das Kind nicht in den ersten Lebenswochen Fieber, Schmerzen, eine Anschwellung und vielleicht Rötung in der Hüftgelenkgegend gehabt habe, ob nicht sich aus den narbigen Stellen Eiter

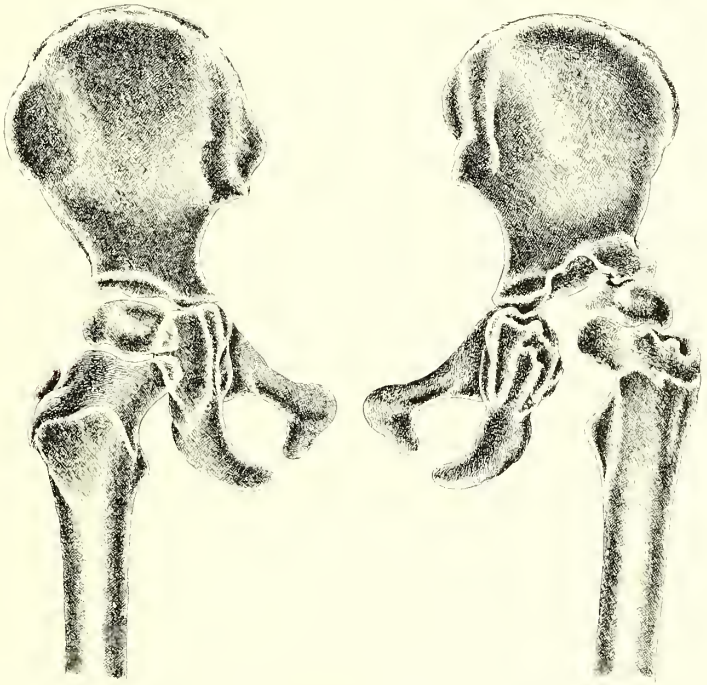

Fig. 64. R. B. von H. B., angeborene Hüftluxation vortäuschend, durch Osteomyelitis der Pfanne im Säuglingsalter.

entleert habe, oder ob der Arzt damals nicht geschnitten habe, so werden wir hören, dass das eine oder das andere tatsächlich vorgekommen ist. Das sind nach König dann Fälle von Coxitiden im frühesten Kindesalter. „Sie heilen nicht selten, selbst nach Perforation des Eiters, mit beweglichem Gelenk aus, ein Umstand, der wohl dadurch erklärt werden muss, dass der Kopf noch knorpelig ist. Ein anderer Teil führt aber auch zu Luxation und kann in der Folge mit kongenitaler Luxation verwechselt werden oder er führt zu Destruktionen und Verkürzung, meist aber auch zu beweglichem, leidlich gutem Gelenk.“ Diese Folgeerscheinung dieser frühzeitig auftretenden Coxitis oder Osteomyelitis, deren eigent-

liche Ursache strittig ist — Drehmann nimmt an, dass eine Infektion durch Bacterium coli vom Darm aus stattfindet, Hoffa, dass es sich um primär-osteomyelitische Erkrankung der Femurepiphyse handelt —, kann also eine Luxation sein. Und wir können die Differenzialdiagnose mit der angeborenen nur stellen durch die Anamnese.

VI. Das Zusammentreffen der angeborenen Hüftverrenkung mit anderen Erkrankungen und angeborenen Missbildungen.

Da unseres Erachtens die angeborene Hüftverrenkung als ein Bildungsfehler aufzufassen ist, also immerhin als ein Zeichen der Degeneration, so ist es erklärlich, dass die Luxation bisweilen mit andern Bildungsfehlern vergesellschaftet sein kann. Wenn ich auf diese zunächst noch nicht eingehe, so geschieht dies aus dem Grunde, weil ich vorweg hier noch einige pathologische Kombinationen besprechen möchte, die nicht gerade als Bildungsfehler aufzufassen sind, die aber doch immerhin ein Zeichen einer gewissen Degeneration darstellen.

Ich habe häufig eine grosse Bänderschwäche bei meinen Luxationskindern beobachtet; diese äussert sich nicht bloss in Knick- und Plattfüssen, mit denen die kleinen Patienten behaftet sind und die oft die einzige Ursache sind, weswegen sie mich aufsuchen, sondern die Bänderschwäche betrifft auch mehr oder weniger den ganzen Gelenkapparat; z. B. haben oft diese kleinen Patienten derartig bewegliche Finger- und Daumengelenke, dass sie den Zeigefinger immer, meist aber auch die übrigen Finger im Grundgelenk derart überstrecken können, dass Finger und Handrücken sich berühren; der Daumen ist ebenso beweglich. Die Kinder luxieren mit Vorliebe das Grundglied des Daumens volarwärts auf den zugehörigen Metakarpalknochen. Das Ellbogengelenk können die Kinder überstrecken, das Kniegelenk ebenfalls, so dass die Kinder Genu recurvatum willkürlich herbeiführen können. Ferner ist mir bei einer ganzen Reihe von Luxationskindern eine Eigentümlichkeit der Gaumenbildung aufgefallen. Der Gaumen ist ausserordentlich tief und schmal, wie ein gotischer Bogen gewölbt. Demzufolge haben die beiden vorderen Schneidezähne nicht Raum zu ihrer Entwicklung, sie drehen sich etwas um ihre Längsachse und kommen infolgedessen etwas schräg und vorgerückt zu stehen.

Diese genannten Eigentümlichkeiten trifft man verhältnismässig häufig bei Luxationskindern, dagegen eigentliche Missbildungen bedeutend seltener.

Ich selbst habe bei meinen Patienten folgende Kombinationen beobachtet:

1. Knickfüsse, und zwar recht hochgradiger Natur, einseitig, dann sicher an der Seite der Luxation, aber auch doppelseitig, dann jedoch nicht so stark an beiden Seiten ausgebildet.

2. Leichte habituelle Innenrotation der Unterschenkel. Die Kinder gehen mit dem betroffenen Beinchen etwas „über die grosse Zehe"; ob diese Einwärtsdrehung auf Kosten der Luxation zu setzen ist, ist vielleicht zu erwägen. Ich konnte jedoch stets eine leichte Kurvatur der Tibia, Konkavität nach innen, nachweisen. Deshalb neige ich mehr der Ansicht zu, dass die habituelle Einwärtsdrehung in der Krümmung der Tibia ihren Grund hat.

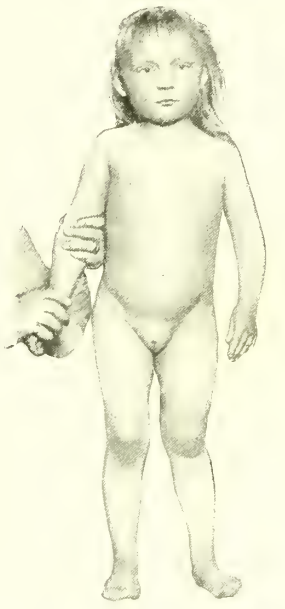

Fig. 65. E. B. Linksseitige Luxation kombiniert mit leichtem X-Bein links.

3. X-Bein an der kranken Seite (s. Fig. 65); das X-Bein wurde im Laufe der Luxationsbehandlung stärker.

4. Coxa vara habe ich sowohl bei doppelseitigen wie auch bei einseitigen Fällen oft gesehen. Sie erschwerte Reposition und Retention nicht, wohl aber war namentlich bei doppelseitigen Fällen der Gang nicht so ideal wie bei den anderen doppelseitig anatomisch geheilten Fällen (s. Fig. 26).

5. Einmal bei einer doppelseitigen Luxation doppelseitige Klumpfüsse (s. Fig. 66).

Ausser diesen statischen Verbildungen habe ich ferner bei meinen Patienten beobachtet:

1. Einmal eine hydrocele testis (Fall Becker).

2. Einmal Kryptorchismus (Fall Dieckmann).

3. Einmal Kropf und Glotzaugen (Basedow) bei einem 9jährigen, mit doppelseitiger Luxation behafteten Kinde (Fall Wöhrmann, Fig. 17).

Während jedoch die statischen Verbildungen nicht allzuselten mit der angeborenen Hüftluxation vergesellschaftet vorkommen, ist das Vorkommen der anderen Missbildungen bei der so häufigen Luxation ein ganz ausserordentlich seltenes zu nennen.

Wollenberg hat aus der Literatur die bekannten Fälle zusammengestellt und kommt zu derselben Ansicht, die ich aus meiner Erfahrung gewonnen habe. Wollenberg findet vier Fälle von angeborener Hüftluxation in der Literatur, die gleichzeitig eine ganze Reihe anderer Missbildungen hatten, z. B. neben doppelseitiger Hüftverrenkung

Klumpfuss, Klumphand und Atresie des Anus, oder aber neben doppelseitiger Verrenkung Bauchspalt, Ektopie der Leber und des Darmes, Klumpfüsse, Klumphände, Lordose, Skoliose der Wirbelsäule, Subluxation der Schultergelenke. Zwölfmal in den 24 Fällen ist die Luxation mit Spina bifida kombiniert, d. h. die Hälfte der Fälle ist schon in das Gebiet der Teratologie zu verweisen. Die übrigen 12 Fälle sind mit Ausnahme eines einzigen Falles, der bei rechtsseitiger Verrenkung noch eine rechtsseitige Inguinalhernie aufweist, mit anderen Missbildungen derartig kombiniert, dass nicht das Bild der Luxation, sondern die übrigen Verbildungen im Vordergrunde stehen; z. B. der Fall von Delanglade, der ein 7jähriges männliches Kind beschreibt, das ausser einer Missbildung der unteren Gesichtspartie Makrostomie, Atrophie des Unterkiefers, kleine gestielte Fibrochondrome und Fibrolipome zwischen Mund und Ohr, eine Fistel vor dem Ohr im Niveau des Jochbogens hatte, und dessen Ohren missbildet waren. Diese Missbildungen überdeckten gewissermassen die einseitige Hüftluxation, die das Kind ausserdem hatte.

Fig. 66. E. B., 4 Jahre alt. Doppelseitige Klumpfüsse, die seit 3 Jahren in der Behandlung hervorragender Chirurgen waren. Wurde mir zur Weiterbehandlung der Klumpfüsse zugeführt. Ich stellte zufällig die vorher nicht diagnostizierte doppelseitige Hüftluxation fest.

Ausser diesen 24 Fällen findet Wollenberg noch 40 in der Literatur, wo die Hüftverrenkung mit sogenannten Belastungsdeformitäten kombiniert ist, und zwar findet er 14mal Klumpfuss, 8mal ohne weitere Missbildungen.

Dreimal findet er Plattfuss (Fall Saindefort, Fall Schanz und Fall Taylor). Ich gebe die Fälle an, weil Wollenberg ein kleiner Irrtum unterlaufen ist, indem er nur einmal Plattfussbildung anführt.

Die Skoliose kommt nach Wollenberg 4mal vor, ausserdem kommen vor Klumphände, Radius- und Knieluxationen und endlich noch der Schiefhals, der auch von Joachimsthal dreimal mit Luxation kombiniert gefunden wurde. Wenn man aber diese wenigen Fälle bedenkt, die aus der Hoffaschen Klinik stammen, bei dem doch sicher grossen Luxationsmaterial derselben — Wollenberg erwähnt nur 6 Fälle —, wenn man ferner bedenkt, dass Wollenberg aus der ganzen gewaltigen Luxationsliteratur nur 40 Fälle mit sogenannten statischen Deformitäten auftreiben konnte, so muss man doch der Ansicht sich zuneigen, dass diese Verbildungen nur zufällig mit der Luxation zusammengetroffen sind und dem Symptomenkomplex, dem Bilde

der angeborenen Hüftverrenkung, kein charakteristisches Gepräge verleihen.

Eine Erkrankung, die bisweilen mit der angeborenen Hüftverrenkung zusammen vorkommt, muss noch besonders erwähnt werden, aus dem Grunde, weil sie das Krankheitsbild vollkommen beherrscht und man deshalb leicht eine Luxation übersehen kann, wenn man nicht weiss, dass gerade bei ihr Luxation der Hüfte vorkommt.

Das ist die Littlesche Erkrankung.

Unter Littlescher Lähmung versteht man bekanntlich ein Krankheitsbild, in dessen Vordergrund spastische Lähmungen der unteren Extremitäten stehen, bei in der Regel leidlich erhaltener Intelligenz und nicht hochgradig beteiligter Lähmung der oberen Extremitäten. Typisch ist die Adduktionskontraktur in beiden Hüftgelenken, die Flexionskontraktur beider Kniegelenke und die spastische Spitz-Plattfussstellung beider Füsse.

Bekommt man ein derartig deformiertes Kind, das, wenn es unbehandelt war, meist überhaupt nicht stehen und gehen kann, zur Untersuchung, so ist es erklärlich, dass der Gedanke an eine Hüftverrenkung vollständig zurückgedrängt wird. So hat Calot drei Fälle beobachtet, die mit Little kombiniert waren, und in jedem einzelnen Falle war die Diagnose nur auf Little, nicht aber auf angeborene Hüftverrenkung von den sehr hervorragenden Aerzten gestellt worden. Ludloff hat einen Fall beschrieben, Wollenberg bringt von vier beobachteten Fällen einmal das Bild einer doppelseitigen Luxation, einmal das einer Subluxation.

Ich selbst habe unter dem recht grossen Little-Material meines Krüppelheims nicht eine einzige Luxation gefunden. Aus meiner Privatklientel verfüge ich über einen einzigen Fall (P.), der sich deckt mit dem vierten Fall Wollenbergs; das Kind, einer Zwillingsgeburt entstammend, litt an hochgradigen Adduktionsspasmen, Spasmen der Kniebeuger und der Wadenmuskulatur, ferner Nystagmus, hatte Bulbi protrusi, litt an Sprachstörungen und Spasmen im Pronationsgebiet der Hand. Die Tenotomien, Sehnenverkürzungen, welche an den unteren Extremitäten angestellt wurden, beseitigten die Deformitäten und die Spasmen. Als ich dies Kind nun nach der operativen Behandlung wiedersah, fiel mir auf, dass das eine Bein kürzer war als das andere; eine Verschieblichkeit war jedoch im Hüftgelenk nicht nachzuweisen. Erst das Röntgenbild zeigte, dass die Pfanne flach war und der Kopf etwas seitlich von der Pfanne stand. Ausser diesem Fall habe ich gelegentlich eines Besuches bei Lange in München noch einen Fall von Little, kombiniert mit einseitiger Luxation, gesehen.

Die Luxationsfälle bei Little haben insofern ein Interesse, als man

sich durch die Spasmen, welche das Hüftgelenk in starke Beugung und Adduktion versetzen, die Entstehung der Luxation erklären kann.

Ich nehme zu dieser Frage auf Grund meines berichteten Falles und auf Grund des einen Ludloffschen und einen Wollenbergschen Falles eine vermittelnde Stellung ein. Ich glaube, dass eine angeborene Hüftluxation ganz unabhängig neben dem Little bestehen kann; ich glaube aber auch, dass durch den stetigen Druck des Kopfes gegen den hinteren Pfannenrand eine Abflachung der hinteren Kavität erfolgt, so dass eine Subluxation zunächst, und im weiteren Verlauf eine echte Luxation eintreten kann.

Was nun andere Erkrankungen anlangt, so können natürlich alle einmal mit der Luxation zusammentreffen. Es hat aber keinen Zweck, alle durchzugehen, die ich persönlich bei der Luxation angetroffen habe. Es sind das alles Zufallskrankheiten, die auch jedes gesunde Kind befallen können. Wohl aber muss ich noch kurz einige Hüftaffektionen erwähnen, die bisweilen das luxierte Gelenk befallen, weil nicht von der Hand zu weisen ist, dass der stete Reiz, den der hin und her reibende Kopf gegen die Gleitfurche der Darmbeinfläche ausübt und der er selbst ausgesetzt ist, entzündliche Affektionen im Bereiche des Hüftgelenkes auslösen kann.

Diese entzündlichen Erscheinungen sind meist Begleiterscheinungen der Hüftverrenkung, und Ruhe, Immobilisation wird in kurzer Zeit die Schmerzhaftigkeit beseitigen.

Hört die Schmerzhaftigkeit aber nicht auf, trotz längerer Ruhe, so muss man doch an beginnende tuberkulöse Prozesse denken; diese kommen bei der Hüftluxation vor am luxierten Gelenk, sind aber verhältnismässig selten.

Endlich stellt sich namentlich bei älteren Hüftluxationen sehr häufig eine Arthritis deformans ein Ich kenne eine Dame von 50 Jahren, die mir erzählte, dass sie stets gehinkt habe, dass erst mit 35 Jahren ihr Leiden von Schede als eine doppelseitige Hüftluxation erkannt worden sei. Diese Dame hatte derartige arthritische Veränderungen am Kopf und derartige Pfannenneubildung am Becken, dass ein Gehen ohne entlastende Apparate überhaupt nicht möglich war. Und zwar sollte man annehmen, dass durch den steten Druck und das fortwährende Reiben der Köpfe die atrophierende Form der Arthritis deformans eintritt. Aber in diesem Fall war die Wirkung die entgegengesetzte. Durch den Druck platteten sich zwar die Köpfe ab, aber durch Neophytenbildung an den Köpfen gewannen diese doch ein hypertrophisches Aussehen.

VII. Der Verlauf der unbehandelten Luxation.

Da es für den Arzt von grosser Wichtigkeit ist, genau zu wissen, wie das Leiden der angeborenen Hüftverrenkung sich gestaltet, wenn es nicht behandelt wird, weil jeder Vater und jede Mutter, deren Kind hieran leidet, stets den Arzt fragen wird: Wird das Kind von selbst wieder besser? Wird es schlimmer mit dem Leiden? Muss das Kind operiert werden? so halte ich es für durchaus nicht überflüssig, zu schildern, wie der gewöhnliche Entwickelungsgang des unbehandelten Leidens ist.

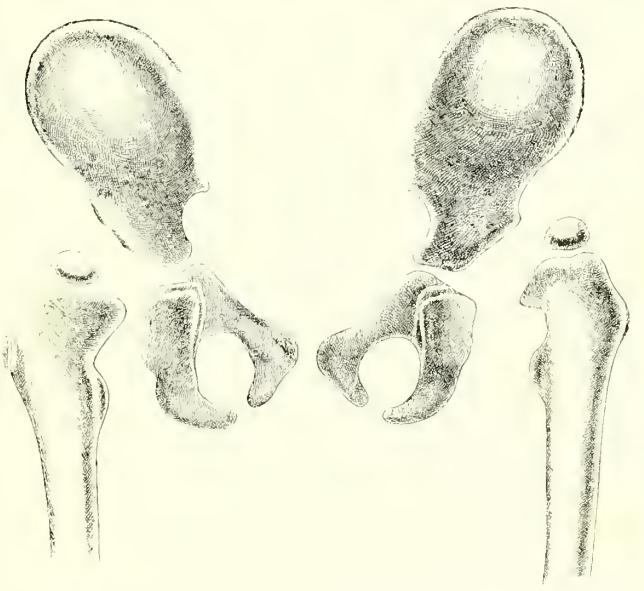

Fig. 67. R. B. einer doppelseitigen Luxation von 1½ Jahren. Beachte die Ungleichheit beider Seiten. Rechts steht der Kopf nur wenig über dem Y-förmigen Spalt. Links steht der Kopf schon etwas höher neben dem oberen Pfannendach.

Da der Kopf nicht in der Pfanne steht, also bei Belastung, beim Gehen nicht den ihm von der Natur bestimmten, knöchernen Halt vorfindet, so muss er mit der Zeit unaufhaltbar höher am Becken hinaufrücken. Die Verkürzung wird also mit den Jahren stärker werden und daher das Hinken viel mehr auffallen. Besser als alle Beschreibung demonstrieren die vier folgenden Röntgenbilder von doppelseitigen Luxationen das allmähliche Höhersteigen der Köpfe. Das erste stammt von einem $1^1/_2$jährigen Kinde, das zweite von einem 2jährigen, das dritte von einer 6jährigen und das vierte von einer 14jährigen doppelseitigen Luxation her (s. Fig. 67, 68, 69 u. 70). Es ist gar nicht so selten, dass man junge Leute von 15—18 Jahren zur Untersuchung bekommt, bei denen der Kopf 10 cm und mehr auf der Darmbeinschaufel in die Höhe gerückt ist, bis er schliesslich unter den sehnig veränderten Muskelfasern der Glutäen und unter dem Darmbeinkamm seinen Halt findet. Das ist die Regel bei der Wanderung des Kopfes. In selteneren Fällen nimmt er einen andern Weg, verlässt

nicht an der hinteren Seite die Pfanne, sondern an der vorderen. Es ist nicht ganz korrekt, von einem Verlassen der Pfanne zu sprechen, insofern nicht, weil in diesen Fällen der Kopf die Pfanne an ihrem oberen Pol ausweitet, das obere Pfannendach gewissermassen zerreibt und schliesslich die Pfanne ihre obere Grenze bis zur Spina anterior superior hin verlegt, ganz ähnlich wie auch die nach vorne transponierten Köpfe sich die Pfannen ausweiten.

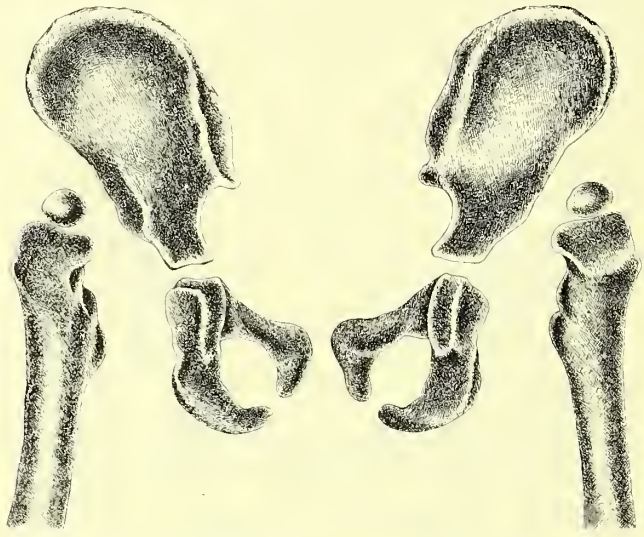

Fig. 68. R. B. einer doppelseitigen Luxation von 2 Jahren. Beide Köpfe stehen schon oberhalb des oberen Pfannenrandes. Der linke ein wenig höher und weiter entfernt von der Beckenschaufel als der rechte.

In diesen seltneren Fällen, wo der Kopf stehen bleibt, ist der Gang nicht so watschelnd wie bei der iliacalen Form, die sich in der Regel mit zunehmendem Alter ausbildet.

Steht der Kopf ganz hinten auf der Beckenschaufel, so ist das Becken mehr nach vorne geschoben. Der Oberkörper wird mehr nach hinten herübergelegt, um das richtige Gleichgewicht herauszubekommen, und zwischen nach vorn geschobenem Becken und nach hinten geworfenem Oberkörper entsteht natürlich die vermittelnde, hochgradige Lendenlordose. Der Bauch tritt also mit den Jahren noch mehr nach vorne, der Steiss mehr nach hinten. In dieser Beziehung haben schon die ersten Lebensjahre vom 2. bis zum 6. einen grossen Einfluss, wie man deutlich an den Bildern (Fig. 52, 53, 54, 60 u. 61), die von einer zwei- und einer sechsjährigen Patientin stammen, sehen kann. Bei der zweijährigen sieht man den starken Leib zwar schon, den hervortretenden Steiss jedoch noch wenig, die sechsjährige hingegen ist schon durch die hochgradige Ausgestaltung von Lendenlordose und Hüftluxationssteiss zu einer ausserordentlich hässlichen Missbildung gestempelt.

Nicht immer gleichzeitig mit der stärkeren Entwickelung der Deformität, aber fast stets früher oder später entwickeln sich Schmerzen beim Gehen. Während in den ersten Jahren die Eltern, die sich zu

einer Behandlung ihres Kindes nicht entschliessen konnten, gerade durch den Gang, der andauernd und schmerzfrei ist, in ein gewisses Gefühl der Sicherheit gewiegt werden und sich mit dem kleinen Schönheitsfehler, wie leider mancher kurzsichtige Arzt das Leiden nennt, trösten; während die Eltern anfangs mit Stolz betonen, dass ihr Kind das behendeste ist, dass es allen kindlichen Sport mit Ausdauer mitmacht, dass es auch

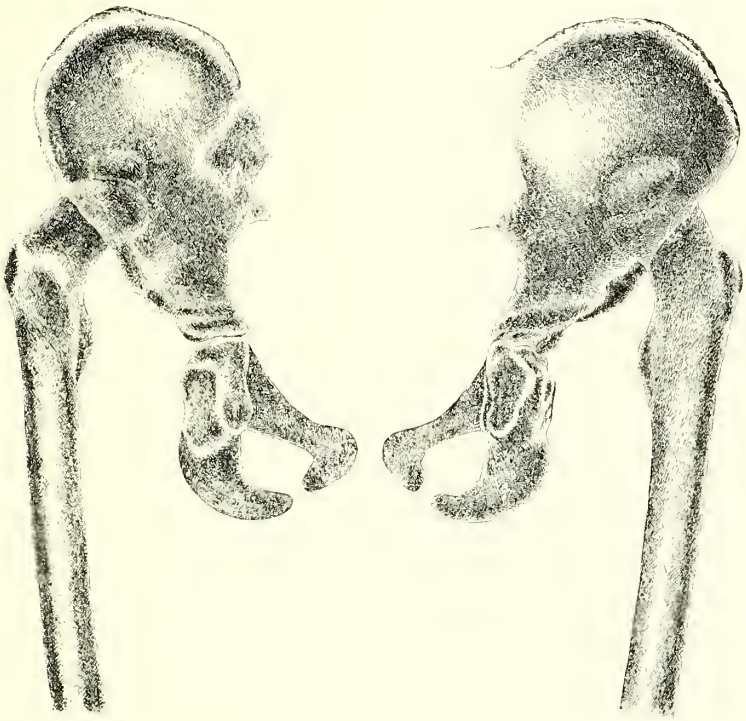

Fig. 69. R. B. einer doppelseitigen Luxation von 6 Jahren. Beide Köpfe stehen hinter der Beckenschaufel. Der linke Kopf ist bedeutend grösser als der rechte.

Berge besteigt und Schlittschuh läuft, auch schon Walzer tanzt: so tritt früher oder später doch ein Rückschlag ein. Die Kinder können nicht mehr so andauernd gehen, sie ermüden bald und dann wird das Hinken sehr viel auffälliger und schlimmer. Geben sie sich jetzt nicht der Ruhe hin, so treten Schmerzen im Gelenk auf, die auch nur kurzes Gehen unmöglich machen, die das junge Mädchen Tage und Wochen lang an das Bett fesseln.

Diese Erscheinungen, die Vermehrung der Verkürzung, der höhere Grad des Hinkens, die Zunahme der Deformierung, die Entstehung von Schmerzen und die Behinderung des Gehens treten in verstärktem Masse bei der doppelseitig unbehandelten Luxation ein. Wenn auch bisweilen der Gang der doppelseitigen Luxation nicht so hinkend erscheint, näm-

lich dann, wenn beide Köpfe ziemlich gleichmässig hoch stehen und gleichmässigen Halt gefunden haben, so wird er in den meisten Fällen doch noch watschelnder, entengangmässiger. Die höchsten Grade der Deformierung treten sicher bei der doppelseitigen Luxation auf. Ich habe ein Mädchen von 28 Jahren behandelt, bei der der Steiss 25 cm nach hinten stand vom tiefsten Punkte der Lendenlordose an gerechnet.

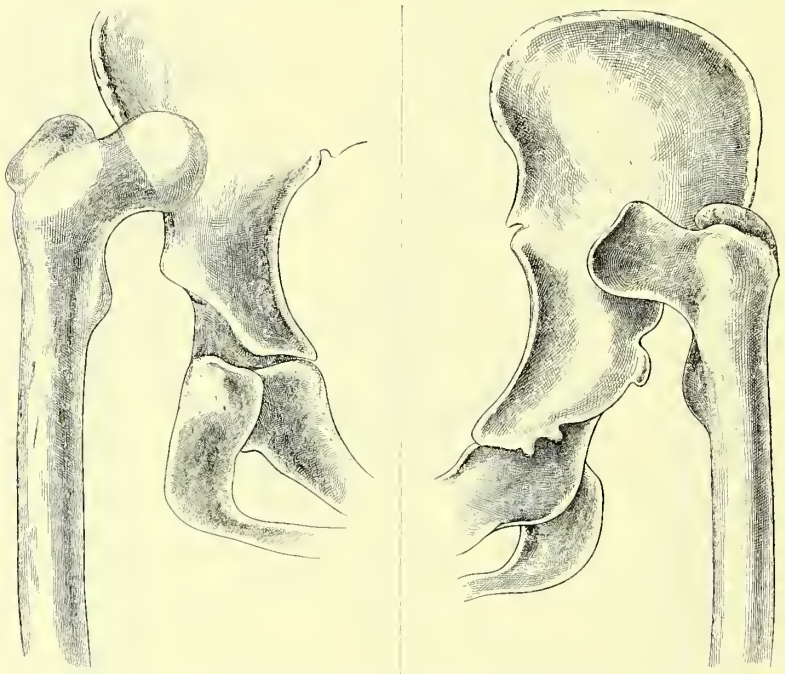

Fig. 70. R. B. einer doppelseitigen Luxation von einer 14jährigen. Rechts ist keine Deformierung des Kopfes eingetreten. Links ist der Kopf scheinbar gar nicht vorhanden. Er wird antevertiert sein und zwischen Beckenschaufel und Halsende projiziert sein.

Die Adduktionskontrakturen in den Hüftgelenken waren derartig hochgradig geworden, dass das rechte Bein nach der linken Seite hinüber geschlagen lag, ähnlich wie bei Kindern mit Littlescher Lähmung, dass beim Gehen die Beine nur mit grosser Mühe auseinander gebracht werden konnten.

Ein derartiges Leiden, von dem ein Kranker weiss, dass er es sein ganzes Leben mit sich tragen muss, dass er niemals eine Besserung zu erwarten hat, sondern immer nur eine Verschlimmerung, muss natürlich einen grossen Einfluss auch auf seine Psyche ausüben. Gerade die Mehrzahl dieser Patienten ist über das Normale intelligent; sie wissen sehr bald, wie es mit ihnen steht, dass keiner ihnen mehr helfen kann, dass ihr Leiden immer noch schlimmer wird. Und wenn auch Eltern,

Verwandte und der Hausarzt sie mit schönen, wohlgemeinten Worten über die Schwere ihres Leidens hinwegzutrösten versuchen, ihr eigener Stiefel sagt ihnen, dass es, im Vergleich zu einigen Jahren früher, schon wieder schlimmer geworden ist; denn der Stiefel ist zu niedrig geworden; der Schuster muss wieder eine höhere Sohle machen. Und was ihnen der Schuster oder ihr eigenes Gefühl nicht sagt, das suchen und finden sie in ausgiebigster Weise im Konversationslexikon, an das jeder Luxationskranke ohne Ausnahme sich wendet. Sie wissen, dass das Leiden unter Umständen erblich sein kann, und sie fragen sich, ob sie deshalb überhaupt eine Ehe eingehen dürfen. Nun, das diesen Patienten innewohnende besonders intensive Lebensgefühl wird sie in den meisten Fällen zur Ehe führen, aber sie werden mit sich und ihren Angehörigen oft schwere Kämpfe durchzufechten haben. Dass in der Regel die Ehe eingegangen wird, dafür erhielt ich noch kürzlich einen schlagenden Beweis. Ich war zur Erholung auf einer kleinen Nordseeinsel und in dem Hotel, in dem ich wohnte, befanden sich zufällig drei junge Ehepaare, alle drei Frauen hatten eine einseitige Luxation!

Aber trotzdem müssen sich die Patienten vieles versagen und dieses Entsagen fängt schon früh an. „Warum darf ich beim Schulfest den Reigentanz nicht mit aufführen helfen?“ fragte kürzlich ein elfjähriges Luxationskind seine Mutter. „Der Lehrer hat mich davon ausgeschlossen.“ Kind und Mutter empfinden beide das vielleicht taktlose, vielleicht aber auch notwendige Vorgehen des Lehrers. Durch solche scheinbare Kleinigkeiten wird das Leben des Kindes getrübt. Aber aus vielen solchen Kleinigkeiten setzt sich der Inhalt des kindlichen Lebens zusammen. Dämmert den Kindern dann die Erkenntnis auf, dass sie, frühzeitig zur Behandlung gebracht, völlig hätten geheilt werden können, dann kommt die Frage, warum hat man mich nicht geheilt? Warum haben meine Eltern nicht wenigstens den Versuch gemacht? Diese Fragen werden dringender und quälender, sie lassen den Patienten selbst und den Eltern keine Ruhe mehr und eines Tages kommen sie zum Arzt mit dem lebhaften Wunsche: Ich will auf jeden Fall noch behandelt werden. Der Ausdruck dieser Patienten ist ein derartig resignierter, entschlossener, dass der Arzt sich ihrem Wunsche kaum verschliessen kann. Die ungewissen Angaben, die wenig tröstlichen Aussichten, die man ihnen macht, nützen nichts mehr, sie wollen ihren Zustand geändert haben. Es gibt Patienten, die derartige melancholische Depressionen bekommen, dass sie behaupten, ihr Leben sonst nicht länger führen zu können. Ich versuchte kürzlich einen 16jährigen jungen Mann, der eine hochgradige Luxatio iliaca simplex mit einer Verkürzung von 12 cm hatte, einzurenken. Ich hatte mich nur auf das grosse Drängen des jungen Mannes dazu entschlossen.

Die Folge war eine komplette Ischiadikuslähmung, die noch nicht ganz gehoben ist und wahrscheinlich auch nicht ganz beseitigt wird. Die Eltern versichern mir, ihr Sohn hätte die Operation auch durchgesetzt, selbst wenn er gewusst hätte, dass diese Lähmung auch bei ihm eintreten könne. Diese psychischen Zustände, die sich naturgemäss bei unbehandelten Luxationen einstellen, die aber kein Buch würdigt, sind meiner Ansicht nach durchaus nicht zu vernachlässigen. Wenn man jahrelang mit seinen Luxationspatienten zusammenkommt, so weiss man, wie sehr die Psyche durch das Leiden beeinflusst wird. „Ich bin durch das Leiden meiner Kinder eine unglückliche Frau geworden," gestand mir einmal eine Mutter, die zwei Kinder mit Luxation von Hessing hatte behandeln lassen, „und meine Kinder werden es auch," setzte sie still, deprimiert, hinzu.

VIII. Die unblutige Behandlung der angeborenen Hüftverrenkung in der neueren Zeit.

Wenn ich mich nur über den letzten Entwicklungsgang, den die unblutige Behandlung der angeborenen Hüftverrenkung genommen, auslasse, so glaube ich das Einverständnis meiner Fachkollegen zu gewinnen, denen durch die Arbeiten von Lorenz, Hoffa, Heusner u.s.w. sehr genau die Anfänge der unblutigen Behandlungsweise mitgeteilt worden sind. Ich übergehe also das ungewisse therapeutische Tasten und Versuchen, wie es von Humbert und Morley, Pravaz, Paci und anderen Autoren, zu denen wir in der ersten Zeit, im Ausgang der 80er und Anfang der 90er Jahre, v. Mikulicz und Schede rechnen müssen, und wende mich sofort zur Beschreibung der Lorenzschen Methode, wie sie ihre endgültige Ausgestaltung im Jahre 1900 gefunden hatte. Im Anschluss daran werde ich über die Schedesche Methode berichten, die leider durch den zu frühen Tod ihres Schöpfers ebenfalls einen Abschluss erreicht hat; ich werde dabei die Originalarbeit von Schede selbst sowie die seiner Schüler Petersen und Vogel zu berücksichtigen haben. Endlich drittens wird es meine Aufgabe sein, die Abweichungen, welche einzelne Operateure ausgearbeitet haben, darzustellen.

1. Einrenkung nach Lorenz.

Während Lorenz nach seiner ersten Publikation (Pathologie und Therapie der angeborenen Hüftverrenkung) den dislozierten Schenkel nicht in einer Sitzung einrenkte, sondern eine präparatorische, etwa

acht, höchstens vierzehn Tage lang dauernde Extension vorausschickte und dann unter leichter Narkose mit Zuhilfenahme der Extensionsschraube die Reposition vollzog, hat er dann auf Grund seiner gesammelten Erfahrung die Repositionstechnik wesentlich geändert. Lorenz betont jedoch in seiner ersten Abhandlung die Wichtigkeit der Abduktion und Einwärtsrotation, „je nach dem Grade und der Form des Schenkelhalses wird das abduzierte Bein in leichter Einwärtsrollung zu halten sein.“ Auf diese Bemerkung muss deshalb grosser Wert gelegt werden, weil Lorenz später die Einwärtsrotation aufgegeben hat, weil aber Einwärtsrotation und Abduktion dasjenige ist, was die Lorenzsche Methode mit der Schedeschen gemeinsam hat.

Die präparatorische Extensionsbehandlung fällt jetzt in der Regel fort; nur dann, wenn die einzurenkenden Kinder jenseits der Altersgrenze, also das 8. Jahr etwa überschritten haben, werden in kurzer Narkose die Tenotomie der Kniekehlensehnen, Biceps, Semimembranosus, Semitendinosus und die subkutane Durchschneidung der an die Spina anterior superior ansetzenden Weichteile: Sartorius, Tensor fasciae latae, endlich die Myotomie der Adduktoren, die sich gewöhnlich stark anspannen, vorgenommen und im Anschluss an diese Operation vorsichtige Schraubenextensionen ausgeführt. In letzter Zeit hat Lorenz statt der Kraft der Schraube die manuelle Traktion durch zwei Assistenten ausführen lassen, weil er Verletzungen des Perineums infolge der Schraubengewalt erlebte. Diese Traktionen setzt Lorenz fort, „bis die Verkürzung auf einen grösseren oder geringeren Rest reduziert erscheint.“ Dass es gerade auf diesen Rest aber ankommt und dass gerade dieser Rest oft unterschätzt wird, hat Lorenz bei Gelegenheit von Arthrotomien erfahren können.

Sind diese Traktionen beendet, so kommt der Patient auf acht Tage, bis zur Verheilung der Operationswunden, ins Bett und wird während dieser Zeit einer Gewichtsextensionsbehandlung mittels Ledergamasche unterzogen. Es werden bis zu 10 Kilo angehängt. Nach Heilung der Tenotomiewunden verlassen die Kinder das Bett, werden jedoch täglich mehrere Male kräftigen Schraubentraktionen unterworfen und bekommen nachts die Gewichtsextensionen angelegt. Diese Behandlung dauert drei bis vier Wochen. Dann erfolgt die eigentliche Reposition in Narkose.

Die Lorenzsche Repositionstechnik ist eine verschiedene, je nach der Schwierigkeit, die der betreffende Fall bietet.

Lorenz unterscheidet:

a) Die Einrenkung über den oberen Pfannenrand,

b) die Einrenkung über den hinteren Pfannenrand,

c) die Einrenkung über den unteren Pfannenrand.

Die Einrenkung über den oberen Pfannenrand geschieht nach vorhergegangener Dehnung der Adduktoren durch manuelle Traktionen an dem gestreckten Beine. Gleichzeitig mit der Streckung ist eine Abduktion verbunden. Der Trochanter wird von oben her kräftig durch die Hand des Operateurs nach unten gedrückt, das Bein wird in Einwärtsrollung gehalten, durch die Einwärtsrollung wird der Trochanter besser zum Vorspringen gebracht, er bietet der drückenden Hand eine breitere Angriffsfläche. Andererseits wird durch die Innenrotation der

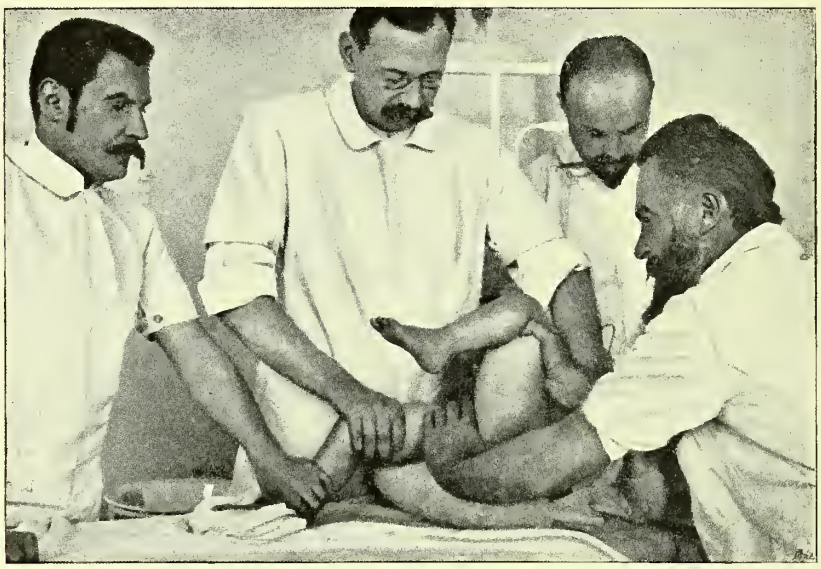

Fig. 71. Lorenz, Einrenkung über den hinteren Pfannenrand.

Schenkelhals mehr frontal gestellt und dadurch in die Richtung der Pfannentasche gebracht. Wenn jetzt gleichzeitig von den Assistenten bei Abduktion des Beines gestreckt wird und gleichzeitig die Hand des Operateurs den Trochanter nach unten und innen drückt, erfolgt die Reposition. Es fehlt hierbei wegen der geringen Entwicklung des oberen Pfannenrandes oft das Einschnappungsgeräusch, aber an dem Versinken des Trochanters in die Tiefe, an der leichten Erschütterung, die die auf den Trochanter drückende Hand fühlt, kann man die gelungene Reposition erkennen.

b) Lorenz bevorzugt die Einrenkung über den hinteren Pfannenrand (Fig. 71), und zwar die aus freier Hand, während in manchen Fällen die Einrenkungen über den hinteren Pfannenrand auch auf dem Keile vorgenommen werden müssen.

Dieser Einrenkungsmodus vollzieht sich immer bei rechtwinkliger Beugestellung des Schenkels.

Ein Assistent fixiert mit beiden Händen das Becken des Kindes, das er fest gegen die Unterlage anpresst. Der Operateur erfasst das untere Ende des rechtwinklig gebeugten und einwärts gerollten Oberschenkels mit der ungleichnamigen Hand, während der Daumen der andern Hand auf die obere Fläche des Trochanters zu liegen kommt. Die eine Hand übt nun einen kräftigen Zug in der Richtung des Schenkels, also senkrecht zur Längsachse des Körpers, aus, während der Daumen der andern Hand den Trochanter medianwärts drückt. Gleichzeitig mit dem Zug und Druck wirkt eine kräftige Abduktion. — Nach ein- oder mehrmaliger Wiederholung dieser Manöver erfolgt die Reposition unter deutlicher Erscheinung.

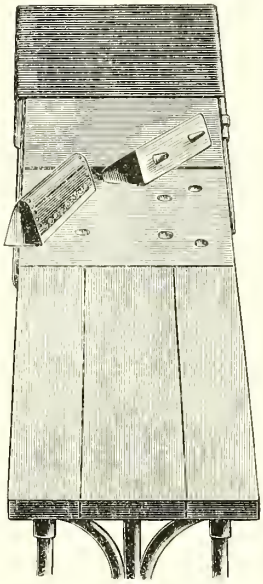

Fig. 72. Lorenzscher Keil.

Bei der Einrenkung auf dem Keil wird die Faust, welche gegen den Trochanter drückte, ersetzt durch ein Instrument, den „Keil“. Dies ist ein mit Leder gepolsterter Holzkeil, der mittels zweier Zapfen auf dem Operationstisch derartig befestigt wird, dass seine Längsachse schräg zur Längsachse des Tisches steht (Fig. 72).

Das Hüftgelenk wird nun maximal gebeugt, so dass die Fussspitze in Schulternähe zu liegen kommt.

Durch diese maximale Beugung sollen die Längsmuskeln am Schenkel möglichst gedehnt werden; diese Dehnung erreicht dann ihren höchsten Grad, wenn zu der Beugung im Hüftgelenk eine allmähliche Streckung im Kniegelenk einsetzt. Hand in Hand mit diesen Manövern geht die Durchwalkung der Adduktoren, die bei starker Abduktion ausgeführt wird. Sind durch diese Arbeiten sämtliche Muskeln gedehnt und trotzdem eine Einrenkung nicht erzielt, so wird das Becken so gelagert, dass der Trochanter gerade auf die Kante des Keiles zu liegen kommt, während die Beckenschaufeln durch Assistentenhände fixiert werden. Nun beginnt der Operateur, den Oberschenkel von der rechtwinkligen Beugung aus allmählich in Abduktion zu führen. Man muss dabei den Oberschenkel möglichst entfernt vom Kniegelenk anfassen, um eine Diaphysenfraktur des Femur zu vermeiden. Erst wenn die Abduktion bis zu einem rechten Winkel gesteigert ist, steht die Reposition bevor. Man muss aber sehr vorsichtig sein, weil statt der erwarteten Repositionsphänomene das Geräusch einer Schenkelhalsfraktur

eintreten kann. Daher unterbreche man häufig die Bewegungen über dem Keile und versuche zwischendurch immer wieder die Einrenkung aus freier Hand.

Ist die Reposition auf dem Keile gelungen, so wird sie begleitet sein meistens von dem typischen Einrenkungsphänomen. Es repräsentiert sich dann der Schenkelkopf neben der Schenkelarterie als harter Tumor am horizontalen Schambeinast und füllt die vorher leere und tief eindrückbare Leistengrube nicht nur vollständig aus, sondern verleiht ihr sogar eine leichte Konvexität.

c) Als letzte Einrenkungsmethode gibt Lorenz die über den unteren Pfannenrand an, die meist ebenfalls auf dem Keil vorgenommen wird. Bei dieser Methode wird der Schenkel in maximale Beugung gebracht, der Kopf unter den unteren Pfannenrand eingestellt; aus dieser Beugestellung wird der Kopf durch Abduktionsbewegungen, die bis über einen rechten Winkel ausgedehnt werden, so dass das Knie hinter die Frontalebene zu liegen kommt, über den unteren Pfannenrand hinüber in das Pfannenniveau hineingehebelt. —

Wenn wir kurz die Lorenzsche Repositionsmethode noch charakterisieren, so ist typisch und prinzipiell:

1. Das Verwerfen jeder maschinellen Extension während des eigentlichen Repositionsaktes. In schwierigen Fällen wird dafür eingesetzt ausgedehnte Tenotomie, Myotomie, Nachtextension und vorübergehende Schraubenextension, dasjenige, was Lorenz die präparatorische Behandlung nennt.

2. Die starke Bevorzugung der manuellen Reposition, der Einrenkung „aus freier Hand“ über den hinteren Pfannenrand. Hierbei ist der Oberschenkel einwärts rotiert, in rechtwinkliger Beugestellung; es wird aus rechtwinkliger Beugestellung extendiert und abduziert und gleichzeitig ein medialer Druck gegen den Trochanter ausgeübt.

2. Das Schedesche Repositionsverfahren.

Dagegen ist bei Schede, dessen Einrenkungsverfahren wir uns jetzt zuwenden, typisch die Ausnutzung maschineller Extensionskraft während des eigentlichen Repositionsaktes. Schede vernachlässigt die Einrenkung aus freier Hand fast ganz und wendet erst am Schlusse der Einrenkung die typischen Lorenzschen Repositionsmanöver an, um den Kopf noch tiefer in die Pfanne hineinzubohren.

Die Schedesche Reposition gestaltet sich demnach folgendermassen:

Das Kind wird in den Schede-Eschbaumschen Extensionstisch (Fig. 73) gespannt, so zwar, dass die Beine zunächst parallel stehen.

Das Becken wird durch einen Assistenten von oben her manuell fixiert, dann wird mit 20—50 kg extendiert, je nach dem Widerstande der Weichteile und dem Alter des Kindes; nur in Ausnahmefällen wird bis zu 70 kg jederseits gegangen. Der Operateur drückt mit seiner geballten Faust von hinten gegen den Trochanter; um einen recht festen Halt zu bekommen, ist die verschiebbare Tischplatte, auf der das Kind mit dem Oberkörper ruht, so festgestellt, dass der Ellbogen des Operateurs an der Tischkante einen festen Gegenhalt findet; indem dann die drückende Faust ein sehr festes Hypomochlion, Schenkelkopf und Hals den kurzen, das Bein den langen Hebelarm, bildet, wird der Gelenkkopf mit grosser Kraft in die Pfanne hineingehebelt.

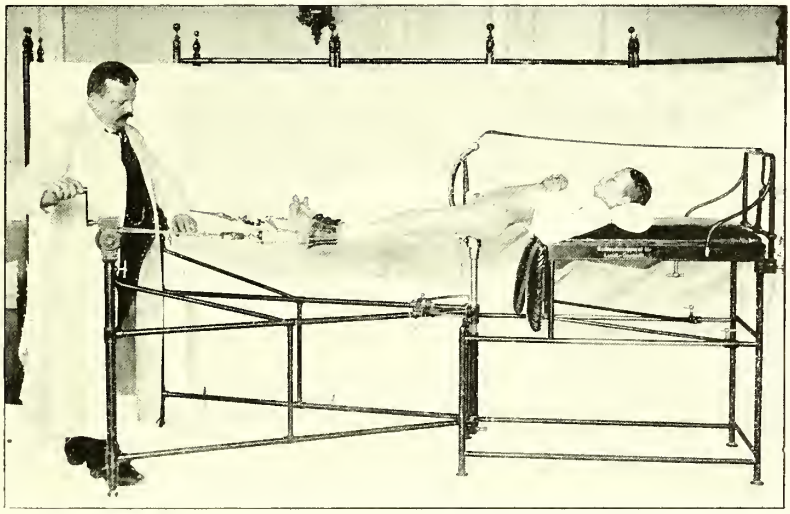

Fig. 73. Schedes Extensionstisch.

Der Trochanter rückt herab, mit mehr oder minder merklichem Ruck tritt der Kopf medianwärts tiefer; glaubt man, dass der Kopf ins Pfannenniveau eingetreten ist, so wird das Kind aus der Apparatextension entfernt und das erreichte Resultat einer Prüfung unterzogen: Der Kopf steht jetzt vorne zwischen Spina ant. il. und Tub. pubis unter der Arteria femoralis; ist starkes Hervorwölben der Inguinalgrube festgetellt, so wird der Grad der Abduktion, bei dem noch ein Feststehen in der Pfanne vorhanden ist, ausprobiert. Durch wiederholtes Reluxieren und Reponieren versucht Schede sich ein Urteil über die Art des Pfannenrandes und die Tiefe der Pfannengrube zu bilden; angeschlossen und zwischen die einzelnen Repositionen eingeschoben werden die typischen Lorenzschen Manöver, um die vordere Pfannentasche zu erweitern und den Kopf tief in die Pfanne hineinzubohren.

Wir finden also bei Schede: Reposition über den oberen Pfannenrand durch maschinelle Kraft und Druck auf den Trochanter bei gleichzeitiger Anwendung von Abduktion. Während Lorenz für die Reposition immer leichte Innenrotation anwendet und empfiehlt, macht Schede einen Unterschied; er individualisiert je nach den pathologisch anatomischen Verhältnissen, die der Knochen bietet: bei starker Anteversion (Vorwärtsdrehung des Schenkels) empfiehlt er für die Reposition Innenrotation, bei fehlender Anteversion oder Rückwärtsdrehung empfiehlt er Aussenrotation des Schenkels.

3. Abweichungen von den Lorenzschen und Schedeschen Repositionsmethoden.

Hoffas Pumpenschwengelmethode.

Die Hoffasche Repositionsmethode ist die von Lorenz beschriebene über den unteren Pfannenrand. Hoffa hat sie weiter ausgebildet und nennt die dabei hauptsächlich zur Wirkung kommenden Manöver die „Pumpenschwengelmanöver". Hoffa beugt das Hüftgelenk maximal, so dass das Knie der Brust des Kindes ad maximum genähert wird und wiederholt diese Beugung in der Zeiteinheit sehr häufig, so dass die Bewegungen den Eindruck des Pumpenschwengelns macht. Dadurch wird das Gelenk möglichst mobilisiert. Ist das Gelenk mobilisiert, so wird durch Abduktion, Druck gegen den Trochanter und starke Aussenrotation die Reposition erreicht. Ist der Kopf gut eingeschnappt, so erleichtert Hoffa sich das Stehenbleiben des Kopfes in der Pfanne dadurch bedeutend, dass er die vom Tuber ischii zum Unterschenkel ziehenden Muskeln dehnen lässt, indem ein Assistent das gebeugte Kniegelenk allmählich in Streckstellung überführt (Fig. 74). Insofern als Hoffa schliesslich nicht den unteren Pfannenrand, sondern den hinteren benutzt, dagegen die Pumpenschwengelbewegungen nur zur Mobilisation verwendet, kann man die Methode eine selbständige nennen. Es ist klar und ereignet sich in vielen, namentlich jugendlichen Fällen, dass die Reposition über den hinteren Pfannenrand spontan erfolgt, prinzipiell ist aber die Hoffa sche Repositionsmethode identisch mit der Lorenzschen. Beide arbeiten vorwiegend manuell, beide benutzen Abduktion und Trochanterendruck, beide legen jedoch keinen Unterschied bei der Reposition darauf, ob es sich um eine Luxatio iliaca ohne Anteversion des Kopfes und Halses, oder um Luxatio supracotyloidea mit starker Anteversion handelt. Die Frage, ob Innen- oder Aussenrotation, tritt also bei Hoffa in den Hintergrund; im wesentlichen wird die Abduktion ausgenutzt. Ursprünglich hat Hoffa Aussenrotation empfohlen, von 1900

ab bevorzugte er die Innenrotation. Auf dem Orthopädenkongress 1902 empfiehlt er jedoch wieder die Aussenrotation.

Langes Vorgehen.

Auch Lange gibt in seiner Arbeit: „Die Behandlung der angeborenen Hüftverrenkung", ähnlich wie Sehede eine verschiedene Einrenkungsdarstellung, je nachdem es sich um eine Luxatio supracotyloidea, Luxatio supracotyloidea et iliaca oder um eine reine Luxatio iliaca

Fig. 74. Streckung des Kniegelenks bei der Einrenkung nach Hoffa.

handelt, er unterscheidet sich also in der Differenzierung seiner Methoden von Lorenz und von Hoffa.

Bei der Luxatio supracotyloidea betrachtet er als wesentlichen Faktor der Einrenkung die Abduktion und die Innenrotation, hierin deckt er sich also mit Sehede vollkommen, aber unterscheidet sich von Sehede darin, dass er keine maschinelle Gewalt anwendet, sondern manuell die Adduktoren dehnt, dass er nun entgegen allen anderen Autoren in Adduktion extendiert und dann erst aus der Adduktion in die Abduktion übergeht. Lange wendet die Adduktion an, um die Adduk-

toren zu entspannen und durch gleichzeitige Extension bei entspannten Adduktoren den Kopf möglichst an den Pfannenort zu bringen.

Lange lässt also den Druck gegen den Trochanter, den andere Autoren anwenden, fort, und fügt als neues Moment in die Behandlung ein die Extension in Adduktionsrichtung, während die eigentliche Reposition jedoch auch bei ihm sich in Abduktion und Innenrotation vollzieht.

Die Reposition bei der zweiten Form, der Luxatio supracotyloidea et iliaca geht in ähnlicher Weise vor sich, nur hat Lange jetzt manuell die Adduktoren vorher durchwalkt oder subkutan myotomiert; er bevorzugt die Myotomie.

Das Bein wird nun im Hüft- und Kniegelenk gebeugt, adduziert und extendiert. Dann folgt bei stärkster Innenrotation und maximaler Abduktion die eigentliche Reposition. Die Repositionsmanöver werden wiederholt, da in schwierigen Fällen der Kopf natürlich nicht gleich beim ersten Versuch einspringt.

Also auch bei dieser Form keine maschinelle Gewalt, dagegen Adduktion und dann erst starke Extension, Innenrotation und Abduktion. Auch hier vermissen wir den Trochanterendruck.

Für die reine Form der Luxatio iliaca gibt Lange keine Methode an, die sich praktisch bewährt hat; er gesteht vielmehr zu, dass ihm bei einer echten Luxatio iliaca nie die völlige Reposition gelungen sei.

Praktisch wendet Lange also ebenfalls nur Abduktion und Innenrotation an, lässt aber diesen eigentlichen Repositionsmanövern starke Extension in Adduktion voraufgehen. Die Benutzung der Adduktion ist das neue Moment. Die Vernachlässigung des Druckes gegen den Trochanter vielleicht die Ursache, dass ihm die Reposition einer rein iliakalen Form nie gelang.

Ludloffs Vorgehen.

Ganz auf Lorenz-Hoffaschen Boden stehen die Versuche Ludloffs, die dieser in der Eiselsbergschen Klinik in Königberg anstellte (Ludloff: Zur Pathogenese und Therapie der angeborenen Hüftgelenksluxation, Klinisches Jahrbuch 1902). Ludloff unterscheidet zwei Stadien seiner Behandlungsweise.

Er hat anfangs Schraubenextension mit nachfolgenden Einrenkungsmanövern, dann die Hoffaschen Pumpenschwengelbewegungen und Einrenkungsmanöver über dem Keil angewandt. Von Lorenz unterscheidet Ludloff sich durch eine eigene präparatorische Methode. In denjenigen Fällen, bei denen infolge ihres Alters nicht auf eine primäre Reposition zu rechnen war, jedoch Repositionsmöglichkeit und Hoffnungen auf Retention vorhanden war, wurde auf zirka acht Wochen ein Becken-

gipsverband über die luxierte Hüfte bis zum Knie angelegt, eine sogenannte Gipsschwimmhose. Und zwar war Ludloff hierauf gekommen, weil er beobachtet hatte, dass ältere Kinder, die schon längere Zeit einen Gipsverband getragen hatten, relativ leicht zu reponieren gewesen waren. Er wollte also durch diesen Gipsverband die Muskeln zum Erschlaffen bringen, dasselbe, was Lorenz durch seine präparatorischen Schraubenextensionen und Nachtextensionsverbände zu erreichen suchte.

Die eigentliche Reposition nahm Ludloff in der zweiten Periode seiner Behandlungsweise, wenn man die erste als Versuchs- und Lernperiode unberücksichtigt lässt, so vor, dass in tiefer Narkose, wenn alle Muskeln wirklich erschlafft waren, mit den Hoffaschen Pumpenbewegungen begonnen wurde. Dieselben wurden ziemlich energisch ausgeführt, und dabei wurde versucht, den Oberschenkel aus der rechtwinkeligen Beugestellung immer mehr in eine Abduktion von 90 Grad und mehr bis zu Ueberstreckung in dieser Abduktion zu bringen. Bei dieser Abduktionsbewegung des Oberschenkels von 90 Grad wurde das Kind so auf einen Holzkeil gelegt, dass der Trochanter major auf dem First des Keiles aufruhte. Ein Assistent fixiert das Becken bei den Cristae; der Operateur sucht nun durch langsamen und gleichmässigen Druck auf die untere Hälfte des Oberschenkels denselben in rechtwinkliger Abduktion nach hinten zu überstrecken. Dabei stellt sich der Unterschenkel ganz von selbst rechtwinkelig zum Oberschenkel ein. Alle ruckweisen Bewegungen des Oberschenkels wurden vermieden, sondern es wurde mit stetig wachsender Kraft ganz allmählich die Ueberstreckung herbeigeführt, ohne dass eine besondere Anstrengung nötig war. Nach einiger Zeit, scheinbar ganz von selbst, gaben die Adduktoren nach, die Adduktorenstränge verschwanden, und in diesem Moment sprang oft der Kopf mit lautem Einrenkungsgeräusch in die Pfanne.

Bei Ludloffs Versuchen ist zu bemerken erstens der Wechsel seiner Repositionsweise. Ursprünglich arbeitet er maschinell mit der Schraube. Er sieht dann, dass durch die Extension zwar der Semimembranosus, Semitendinosus und Biceps gedehnt werden, die Adduktoren aber, welche sich am meisten der Einrenkung widersetzen, werden nicht genügend gedehnt. Er sieht ferner, dass durch die forcierten Extensionen üble Zufälle, wie sie in genügend bekannter Weise von Schede und Lorenz beobachtet wurden, eintreten können, dass der Vorteil der Extension nicht ein so grosser ist, um sie immer anzuwenden, dass vielmehr die Beseitigung des Adduktorenwiderstandes das Wesentlichste ist. Daher das Verlassen der alten Lorenzschen resp. Schedeschen Traktionsmethode und der Uebergang zu der schonenden Lorenzschen Methode.

Zweitens ist zu bemerken, dass Ludloffs eigentliche Einrenkung

ein Hebelmanöver auf dem Keile ist, dass er also die schonendere Weise — Druck des Trochanters mit der Faust — nicht anwendet;

drittens, dass Ludloff bei der Reposition anscheinend keinen Wert auf die Rotation des Oberschenkels legt. Es wird nicht erwähnt, ob der Oberschenkel nach aussen oder mehr nach innen rotiert war, sondern es wird der grösste Wert auf die Abduktion und Ueberstreckung gelegt.

Ein anderer Autor, der von der maschinellen Einrenkung ursprünglich viel Gebrauch machte, ist Heusner. Dieser konstruierte sich ähnlich wie Schede einen Repositionstisch, auf dem er die Einrenkung vornahm. Aber auch er ist, wie Ludloff, von der Anwendung der forcierten maschinellen Gewalt zurückgekommen und reponiert seit mehreren Jahren ausschliesslich manuell nach Lorenz (L. Heusner: Ueber die angeborene Hüftluxation, aus der Zeitschrift für orthopädische Chirurgie, 10. Band 1902). Heusner erwähnt irgend welche Besonderheiten bei seiner Reposition nicht, erwähnt auch nicht, warum er die maschinelle Einrenkung aufgegeben hat. Der Grund wird wohl in Misserfolgen, die er mit dieser Art Einrenkungen gehabt hat, zu suchen sein.

Naraths Vorgehen.

Eine weitere grössere Arbeit, die über angeborene Luxation vorliegt, ist die von Narath (Beiträge zur Therapie der Luxatio coxae congenita von Professor Dr. A. Narath, Utrecht, W. Braumüllers Verlag, Wien und Leipzig 1903).

Narath verzichtet ebenfalls auf eine präparatorische Behandlung, weil ihm die Wirkung keine genügende sei und er auch auf andere Weise zum Ziele komme. Narath beginnt seine Behandlung direkt mit dem ersten Repositionsversuch in Narkose. Für ihn bleibt die Einrenkung über den hinteren Pfannenrand die Methode der Wahl, weil sie die einfachste ist. Ich führe Narath, der über eine grosse Erfahrung von 109 Fällen verfügt, fast wörtlich an: „In jedem Falle probiere ich zunächst die Reposition über den dorsalen Pfannenrand, ohne jede präparatorische Extension oder Abduktion, denn bei einiger Uebung glückt bei einer ganzen Anzahl von Fällen die Reposition sofort. Gelingen diese Versuche mehrere Male hintereinander angewendet nicht, so werden sie alsbald sistiert und es beginnt die Ausschaltung der Muskelwiderstände der Adduktoren durch Spannung, Dehnung und direkte Bearbeitung. Durch eine starke Abduktion des Oberschenkels lässt man die Adduktorenansätze so stark als möglich vortreten und bearbeitet sie entweder mit dem Daumen oder, wenn sie nicht gleich nachgeben, durch drückende Bewegungen eines mit Leder überzogenen Keiles. Es

empfiehlt sich dabei, die Haut dick einzufetten und mit einer glatt zusammengelegten sterilen Kompresse zu bedecken. Die Lederkante des Keiles wird nun senkrecht auf die sich spannenden Muskelpartien angesetzt und gegen dieselben leicht niedergedrückt. Auf diese Weise gelingt es in kurzer Zeit, ohne sich selbst zu sehr zu ermüden, sehr kräftige Adduktoren mit voller Schonung der Haut zu bemeistern. Die kräftige Abduktion wird in schwierigen Fällen in jeder Flektions- und in der Strecklage des Oberschenkels vorgenommen, weil sich in den verschiedenen Positionen immer neue Muskelpartien anspannen, die durchzudrücken sind. Bloss einmal war ich genötigt, eine Myotomie anzuschliessen. — „Nach" dieser Bearbeitung der Adduktoren nehme ich nun den zweiten Versuch über den dorsalen (oder auch dorsosuperioren) Pfannenrand vor. Führen die Manöver mehrere Male hintereinander angewendet nicht zum Ziele, so müssen die übrigen Längsmuskeln gedehnt werden. Die hinteren Längsmuskeln dehnt man am besten auf die Weise, dass man bei gebeugtem Knie den Oberschenkel entweder maximal flektiert oder mehr als 90 Grad abduziert und nun allmählich das Knie streckt. Die vorderen kann man durch Ueberstreckung des Oberschenkels bei maximal gebeugtem Kniegelenk einigermassen dehnen. Die Traktionen am Beine nehme ich jetzt auch lieber durch die Handkraft der Assistenten vor und nicht mehr mit der Extensionsschraube. Nach erfolgter Dehnung der Längsmuskeln versuche ich nun zum dritten Male über den dorsalen Rand zu reponieren; geht das nicht, dann kommt der superiore an die Reihe, und erweist sich auch dieser als unzugänglich, dann wird durch Hebelwirkung der inferiore Rand zu überwinden getrachtet. Ist alle aufgebraehte Mühe und Kraft nicht imstande, das erwünsehte Resultat herbeizuführen, dann gibt man den Fall fürs erste auf oder begnügt sich mit einer Transposition des Kopfes in die Nähe der Pfanne. Die primär nicht gelungenen Fälle kann man nach kurz dauernder Extensionsbehandlung oder nach Fixation des Beines in starker Abduktionsstellung in einer zweiten oder dritten Narkose nochmals angehen. Der eine oder der andere Fall wird noch gelingen, der Rest muss entweder definitiv aufgegeben werden oder fällt in den Bereich blutiger Eingriffe."

Die eigentlichen Repositionsmanöver führt Narath demnach so aus, wie Lorenz sie angibt, doch hat Narath eine kleine technisehe Aenderung eingeführt, die sieh ihm zweckmässig bewährt hat. Die Einrenkung „über die Faust". Er ergreift den um 90 Grad oder etwas weniger flektierten Oberschenkel mit der schwächeren linken Hand und überlässt dieser die Traktion. Die rechte Hand orientiert sich genau über die Lage des Kopfes, um nach dem Grade der Anteversion des Collum die erforderliche Innenrotation des Oberschenkels bestimmen zu

können, ballt sich dann zur Faust und umfängt mit dem gebogenen Zeigefinger den deutlich fühlbaren Trochanter major. Während nun bei gut fixiertem Becken die linke Hand zieht, drückt die rechte, die sich bei grösserer Kraftentfaltung auf den Tisch bequem stützen kann, in demselben Sinne, also in der Richtung der Femurachse. Gleichzeitig kann die rechte Faust dem Trochanter jeden gewünschten medialen Druck geben. Auf diese Art wird der Kopf förmlich in die Pfanne hineingehoben.

Also auch für Narath ist charakteristisch das Vermeiden jeder maschinellen Gewalt und die Bevorzugung manueller Geschicklichkeit. Er arbeitet auch nicht mit einem Keil, sondern benutzt wie Lorenz und Hoffa die Faust als Hypomochlion, über die er in schwierigen Fällen den Kopf in die Pfanne hineinzuhebeln versucht.

Andere Autoren, die über die unblutige Reposition der angeborenen Hüftverrenkung gearbeitet haben, wie Wolff, Joachimsthal, Lexer, Müller, Dreesmann, Drehmann, Horvath, Blencke, Chrysospathes, Springer u. s. w. weichen in ihren Repositionsmanövern von Lorenz-Hoffa nicht wesentlich ab. Ich brauche ihre Angaben deshalb hier nicht niederzulegen.

Dagegen ist es von Wichtigkeit, noch auf die neueste Arbeit von Calot hinzuweisen. Calot, der bekannte französische Orthopäde, hat ein sehr eingehendes Werk über die Technik der Behandlung der kongenitalen Hüftluxation 1905 herausgegeben, das auch in deutscher Uebersetzung erscheint.

Ich muss deswegen auf seine Behandlungsweise eingehen, weil die Resultate, welche er hat, besser sind als die der deutschen Orthopäden und dies vielleicht seinen Grund hat in Calots Technik.

Reposition nach Calot.

Calot hat die Extensionsbehandlung wieder in sein Behandlungsprogramm aufgenommen. Er unterscheidet sich also dadurch von den meisten deutschen Forschern, die dem Vorgange Lorenz' folgten und meist aus der freien Hand einrenkten. Er hat die Extension also mit Schede, der sie niemals aufgab, gemeinsam. Er hat jedoch die Extension systematisch ausgebaut, so dass es nötig ist, auf seine Extensionsweise etwas einzugehen.

Er unterscheidet zwei Arten der Extension:

1. die kontinuierliche, die er über kürzere oder längere Zeit anwendet (s. Fig. 75), und

2. die forcierte Extension, die er nur vorübergehend für sehr kurze Zeit der eigentlichen Reposition vorausschickt (s. Fig. 76).

Die Dauer der kontinuierlichen Extension schwankt zwischen zehn Tagen und einem halben Jahre. Er legt einen Streckverband an, wie Fig. 75 zeigt, und fängt mit einer sehr geringen Zugkraft von 6 bis 10 Kilo, bei ganz kleinen Kindern mit noch weniger Gewicht an. Täglich fügt er ein halbes Kilo hinzu, bis er ungefähr 20 Kilo erreicht hat. So gibt er an, dass eine einseitige Luxation unter 6 Jahren gewöhnlich mit 10 bis 20 Tagen Extensionszeit auskommt, eine doppelseitige brauche etwa 4 bis 8 Wochen. Doppelseitige von 12 Jahren und ältere brauchen hingegen 4 bis 6 Monate. Sobald der Trochanter in die Rosersche Linie rückt oder nur 2—3 cm davon entfernt ist, beginnt er mit dem Repositionsversuch.

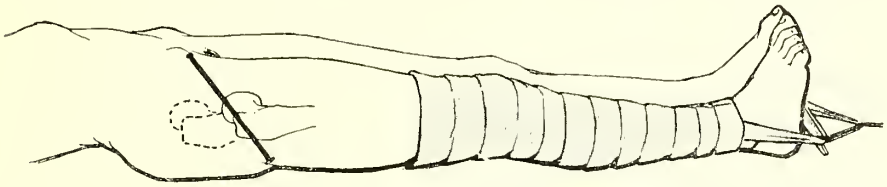

Fig. 75. Calots Extensionsverband. Das Schema zeigt, dass unter der Extension der Kopf herabrückt.

Die forcierte Extension wendet er nur in der Narkose an. Ihre Dauer beträgt 5 bis 12 Minuten, die angewandte Zugkraft 60 bis 100 Kilo. Er lässt die Extension nie am Knie angreifen, sondern stets am Knöchel. Ein eingeschaltetes Dynamometer muss stets die erreichte Zugkraft angeben. Ein weiches Kissen in der Inguinalgegend schützt diese vor dem Einschneiden des Gegenzuges, wie es die folgende Figur zeigt (s. Fig. 76).

Die Reposition selbst erreicht er entweder bei rechtwinklig gebeugtem Hüft- und Kniegelenk durch einfachen Zug, ohne zu abduzieren, ohne Rotationsbewegungen

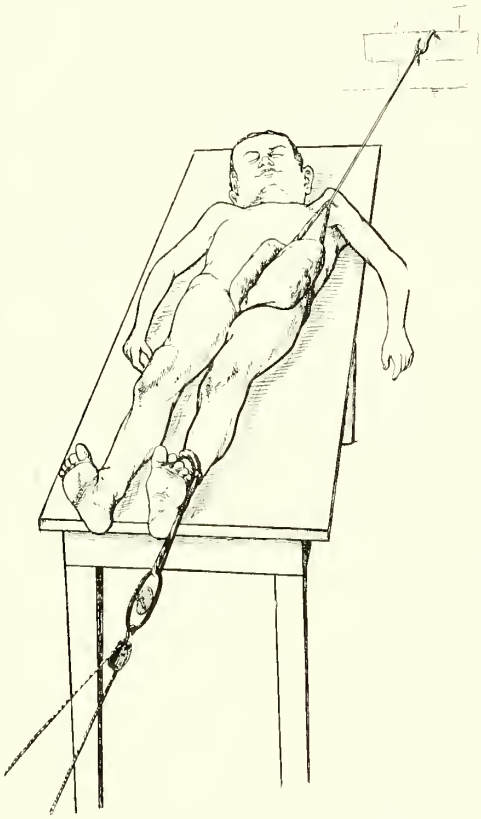

Fig. 76. Calots Extension mit Gegenzug zur forcierten Extension angelegt. Die Inguinalgegend ist durch ein weiches Kissen geschützt.

zu machen. Oder wenn er durch einfachen Zug nichts erreicht, so wendet er noch die Abduktion an und lässt gleichzeitig den Kopf durch Druck direkt in die Pfanne dirigieren. Er überlässt bei diesen Manövern gerne das Ziehen und Abduzieren einem Assistenten, während er den Kopf selbst umgreift und in die Pfanne drückt (siehe Fig. 77). Kommt er mit diesen beiden Manövern, die nicht wesentlich von den bekannten abweichen, nicht zum Ziel, so wendet er noch ein drittes Manöver an.

Fig. 77. Calots zweites Repositionsmanöver. Das Hüftgelenk ist rechtwinklig gebeugt und abduziert. Ein Assistent zieht am kranken Schenkel, den er oberhalb des Kniegelenks mit beiden Händen erfasst hat. Der Operateur drückt mit beiden Daumen direkt gegen den Femurkopf, um ihn in die Pfanne zu pressen.

Das Kind wird auf die Seite gelegt, das Hüftgelenk in Adduktion gebracht, gebeugt, dann starker Zug angewandt durch einen Assistenten, der das Knie mit beiden Händen umgreift und stark in der Längsrichtung zieht. Gleichzeitig wird eine starke Rotation nach innen gemacht (s. Fig. 78). In dieser Seitenlage ist die Trochanterengegend sehr gut zugänglich, so dass auch zwei Assistenten den Kopf in die Pfannenrichtung drücken können. Reicht deren Kraft noch immer nicht aus, so kann noch ein vierter am Knie angreifen, so dass auch dieser Zug durch zwei Manneskräfte besorgt wird.

Wir sehen also bei Calot wie bei Lange in schweren Fällen die Anwendung der Adduktion. Als neues Moment kommt hinzu die Seitenlage, welche noch von keinem andern angewandt wurde. Diese und die systematische Ausgestaltung der präparatorischen Extension ist das von Calot neu Angegebene. Dass beide die Reposition erleichtern können, muss unbedingt zugegeben werden. Die vorbereitende Extension hat zweifellos den Vorteil, dass sie die verkürzten Weichteile dehnt. Sie ist aber sicherlich nicht nötig bei den jugendlichen Fällen. Bis zum 6. Jahre etwa wird die Einrenkung auch ohne Vorbereitung gelingen, weil die Muskeln in tiefer Narkose genügend erschlafft sind, so dass sie durch kräftigen Manneszug so gedehnt werden können, dass die Reposition

in verhältnismässig kurzer Zeit gelingt. Ob die Anwendung der Adduktion in Seitenlage in schweren Fällen die Reposition erleichtert, mag dahingestellt bleiben, mir wenigstens hat sie nichts mehr genützt, wenn es mir auf andere Weise auch nicht gelang, den Kopf zu reponieren. Die Seitenlage hat jedenfalls das Unangenehme, dass in ihr die Fixation des Beckens nicht so sicher ist, wie bei Rückenlage. Eine gute Beckenfixation ist aber meiner Ansicht nach sehr wichtig für das Gelingen der Reposition.

Fig. 78. Calots drittes Einrenkungsmanöver. Das Kind liegt auf der Seite. Ein Assistent zieht das flektierte und zunächst adduzierte Femur nach abwärts, während der Operateur mit seinem Daumen gegen den Kopf drückt. Der Assistent, welcher am Femur zieht, geht allmählich aus der Adduktion in Abduktion über.

Wenn wir nun den Schluss ziehen aus dem Vorgehen sämtlicher Autoren bei der Reposition als solcher, so ergeben sich als wichtige Folgerungen:

1. Sämtliche Autoren haben ganz oder fast ganz die Reposition durch maschinelle Gewalt aufgegeben.

Der einzige, der sie in letzter Zeit noch empfiehlt, ist der Schedesche Schüler Vogel.

2. Alle genannten Autoren haben die Beseitigung der grossen Adduktorenspannung in ihr Programm aufgenommen.

3. Ueber die Anwendung der Aussen- oder Innenrotation bei der Reposition selbst herrscht keine allgemeine Klarheit.

Durchweg hat sich die Lorenzsche Methode der Einrenkung überall eingebürgert. Dagegen ist von der Schedeschen Methode die

dringende Forderung der Innenrotation von manchen angenommen worden. — Einzelne kleine Punkte, wie die Langesche Adduktionsbewegung kurz vor der eigentlichen Reposition, wie die Benutzung der Faust oder des Keiles als Hebel, dürfen nicht als grundsätzlich Verschiedenes angesehen werden.

Aus der mehr oder weniger grossen Uebereinstimmung sämtlicher Autoren darf man wohl den Schluss ziehen, dass die Orthopäden sich über den unblutigen Einrenkungsmodus bei der angeborenen Hüftverrenkung klar sind und dass der jetzige Modus, der durch Lorenz fast bis in seine kleinsten Einzelheiten festgelegt wurde, der richtige ist.

II. Die Retention.

So leicht bei der traumatischen Hüftluxation nach gelungener Reposition die dauernde Retention des Kopfes in der Pfanne ist, so schwierig ist sie bei der angeborenen Hüftverrenkung. Wenn es gar keine nachweisbaren anatomischen Unterschiede zwischen diesen beiden Luxationen gäbe, so ist doch der klinisch-therapeutische Unterschied ein so grosser, dass er der ganzen Frage der angeborenen Hüftverrenkung einen eigenen Stempel aufdrückt. Mit der Retention der angeborenen Hüftverrenkung haben sich seit Jahren unsere bedeutendsten Forscher beschäftigt. Sie ist die Lebensaufgabe manches Orthopäden geworden. Wie sehr ihre Ansichten auseinandergehen, mögen die verschiedenen Wege zeigen, die die einzelnen Autoren zur Erreichung dieses Zieles gewandelt sind.

Wahl der Primärstellung.

Lorenz will nach gelungener Reposition die Retention dadurch erreichen, dass er durch funktionelle Belastung die alte Pfanne durch den implantierten Kopf gehörig ausbohren und ausweiten lässt, so dass der Kopf einen unverrückbaren Halt in der neugeschaffenen Pfanne findet.

Um das zu erreichen, treibt er zunächst nach der Reposition durch gewisse Bewegungen den Kopf möglichst tief in die Pfannentasche hinein. Er erfasst das reponierte Bein mit beiden Händen, bringt es in rechtwinklige Abduktion und presst durch medial gerichteten Druck den Schenkelkopf tiefer in den Spalt der Pfannentasche hinein, während er gleichzeitig durch bohrende Aussenrotationsbewegungen die vordere fibröse Wand der Pfannentasche ausbaucht und erweitert. Bei diesen Aussenrollungen wendet er auch noch eine gewisse Ueberstreckung an, um die vordere Wand der Pfannentasche auszuweiten. Auch bringt er das nach der Reposition spastisch gebeugte Kniegelenk allmählich in

Streckstellung, weil er glaubt, dass die verschärfte Muskelspannung den Kopf tiefer in die Pfanne drückt, eine Manipulation, die Hoffa von ihm übernommen hat. Hat er durch diese Manipulation den Kopf möglichst fest in die Pfanne hineingetrieben, so fixiert er den Schenkel in der Stellung, in der der Kopf feststeht, in der er möglichst ausgiebigen Flächenkontakt mit der Pfanne hat. Diese Stellung ist in der Regel durch Flexion, Abduktion und ziemlich indifferente Rollstellung charakterisiert. Da aber häufig die primäre Stabilität des Kopfes viel zu wünschen übrig lässt und es leicht zu einer hinteren Reluxation kommen kann, so wählt Lorenz gern eine Ueberstreckung, so dass der Schenkel hinter der Frontalebene liegt und mit der Seitenfläche einen spitzen Winkel bildet. Auf eine bestimmte Rollstellung des Schenkels legt Lorenz in seiner letzten Arbeit kein besonderes Gewicht, während er vorher die Auswärtsrollung bevorzugt hatte. Er charakterisiert die Rollstellung als indifferent, die ganz von selbst und ohne Zutun des Operateurs eintrete, die vielleicht sogar eine leichte Innenrotation sei. In dieser Stellung wird ein Gipsverband angelegt, der diese Stellung fixieren und auch funktionelle Belastung zulassen soll (s. Fig. 79). Ueber die Art des Verbandes und die Technik werde ich später berichten, nachdem ich die Ansicht der anderen Autoren über die primäre Stellung gebracht habe.

Fig. 79. Lorenz' Primärstellung und Gipsverband bei einseitiger Luxation.

Hoffa wählt eine ähnliche Primärstellung wie Lorenz. Er betont ebenfalls eine Einwärtsrotation des Beines, in letzter Zeit allerdings wieder Aussenrotation. Die Abduktion beträgt etwa 45°, ausserdem steht das Hüftgelenk in ziemlich starker Hyperextension (s. Bericht des I. Orthopädenkongresses).

Ludloff legt in extremer Abduktion, Hyperextension und Aussenrotation den ersten Verband an. Heusner legt mit Rücksicht auf die Anteversion den ersten Verband in starker Einwärtsrotation an, er äussert sich nicht über den Grad der Abduktion, doch geht aus dem beigefügten Bilde hervor, dass er ebenfalls bei der primären Stellung starke Abduktion bevorzugt (s. Fig. 80).

Calot richtet sich bei Anlegen des ersten Verbandes nach der primären Stabilität. Ist diese eine gute, so gibt er dem Schenkel seine „Position bonne", ist sie keine gute, so gibt er ihm seine

„Position mauvaise“ oder, wie er sie auch nennt, seine „Position de nécessité“.

Die „Position bonne“ stellt das Hüftgelenk in 70° Abduktion, 70° Flexion und in keine Rotationsstellung (s. Fig. 81). Er nennt diese Stellung auch die Position der Wahl (position de choix).



Fig. 80. Heusners Primärstellung bei doppelseitiger Luxation.

Ist die primäre Stabilität eine schlechte, so bekommt der Schenkel die „Position mauvaise“, d. h. der Schenkel wird in Abduktion von 90° und mehr gebracht, so dass die Kniee hinter die Horizontalebene zu liegen kommen (s. Fig. 82). Calot nimmt ebenfalls wie Narath u. a.

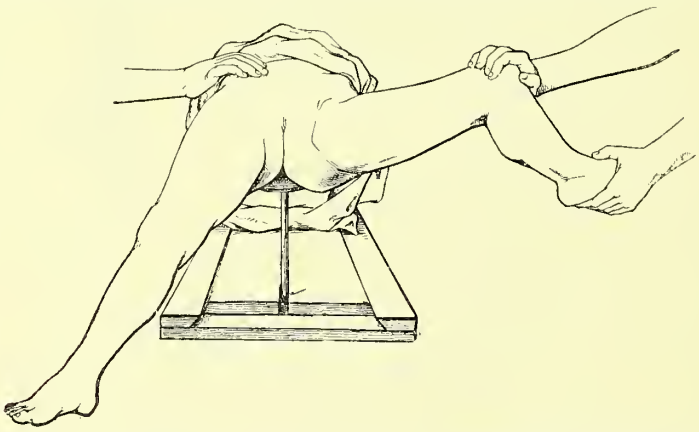

Fig. 81. Calots Position bonne, Flexion 70 Grad, Abduktion 70 Grad, Rotation 0 Grad.

das Knie, rechtwinklig gebeugt, mit in den Verband hinein; auch wird das Fussgelenk fixiert, wie es Müller (Stuttgart) tut. Calot verzichtet also bei dieser Art des Verbandes von vornherein auf funktionelle Belastung und legt grössten Wert auf exakteste Fixation (s. Fig. 83).

Die Zeitdauer des ersten Verbandes bei „Stellung der Wahl“ dauert $4^1/_2$ Monate; hat er jedoch bei „Position mauvaise“ den Verband angelegt, so lässt er ihn nur 3 Wochen liegen und geht dann über zur Position der Wahl, in der der Verband nun etwa $4^1/_2$ Monate bleibt.

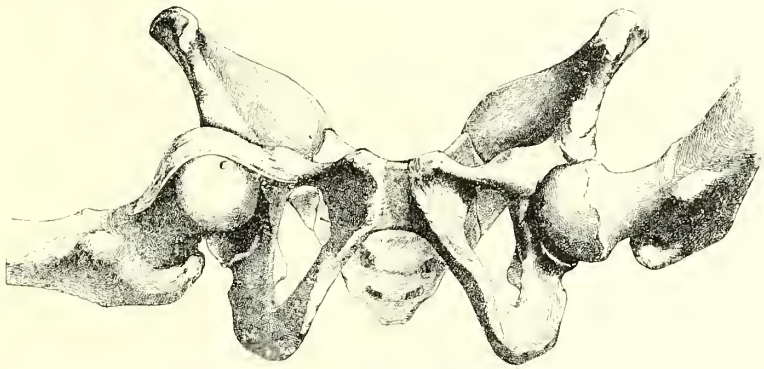

Fig. 82. Nach Calot. Schema, um zu zeigen, dass die übertriebene Abduktion den Kopf zu weit nach vorne bringt (rechte Seite), links hingegen steht der Kopf in Abduktion von 70°, Flektion von 70° und ohne Rotation, um zu zeigen, dass der Kopf mit seinem Zentrum dem Zentrum der Pfanne gegenübersteht; rechts „position mauvaise“, links „position bonne“.

Wie verhielt sich nun Schede bei der Wahl der Primärstellung? Er suchte mit grosser Sorgfalt die Rotationsstellung auf, in welcher der Kopf am besten in der Pfanne erhalten blieb und denjenigen Abduktionsgrad, in welcher am besten die Retention gesichert erschien. Als zweckmässigste Rotationsstellung erwies sich ihm ausnahmslos ein mehr oder weniger bedeutender Grad von Innenrotation, der unter allen Umständen so gross sein muss, dass der vorher noch unter der Haut fühlbare Gelenkkopf sich nach der Schenkelachse hinwendet und nun nicht mehr wesentlich deutlicher von vorne zu fühlen ist als ein normaler. Schede unterscheidet sich also von Lorenz dadurch, dass er die Innenrotation stärker treibt, dass er den Kopf in der Leistenbeuge nicht so hervortreten lässt wie Lorenz, der oft eine deutliche Prominenz verlangt; auch wählt Schede die Abduktionsstellung nicht so stark wie Lorenz; denn wenn auch Schede selbst in seiner Arbeit den Grad der Abduktion, den er wählt,

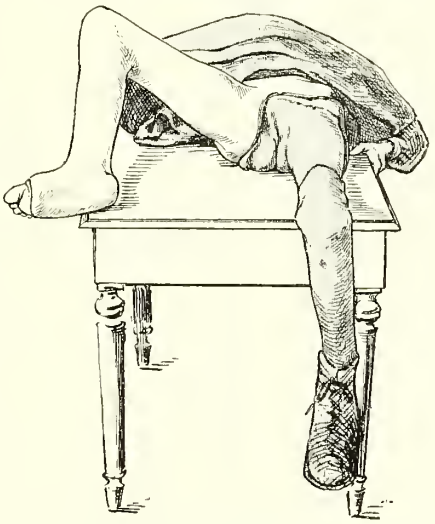

Fig. 83. Erster Verband nach Calot. Knie und Fussgelenk sind mit fixiert.

nicht ausdrücklich angibt, so beschreibt doch Vogel sehr genau in der Deutschen Zeitschrift für Chirurgie, Bd. 71 (Zur Pathologie und Therapie der Luxatio coxae congenita), dass Schede die starke Abduktion für ein wesentliches Moment hält, welches die Reluxation wieder herbeiführt. Infolgedessen hätten sie früher zwar mit starker Abduktion gearbeitet, in letzter Zeit aber nicht über 60° für den ersten Verband genommen. In Ueberextension legt Schede den Verband nicht an, wohl aber extendiert er den Unterschenkel, weil er auch nach der Reposition durch Zug sämtliche Weichteile dehnen will, um ihnen die Länge zu geben, die für die Retention des Kopfes erforderlich ist.

In dieser Stellung ist also schon ein prinzipieller Unterschied zwischen Lorenz und Schede; bei Lorenz die Betonung der Knochenverhältnisse als wichtigstes Moment; der Kopf wird fest gegen die Pfanne angepresst, die Weichteile dagegen erhalten durch die abnorme Abduktion eine abnorme Lagerung; Schede aber sucht durch Zug vor dem Anlegen des Verbandes den verkürzten Muskeln die natürliche Länge wieder zu geben. Er zieht also gewissermassen bei der Wahl der Primärstellung den Kopf vom Pfannenboden wieder ab, versucht diesem Mangel seiner Methode — denn das nicht exakte Anliegen des Kopfes am Pfannenboden ist ein Mangel — durch Druck gegen den Trochanter, der durch eine entsprechende Verbandstechnik hergestellt wird, zu begegnen.

Wir sehen also hier den ersten grundlegenden Unterschied zwischen den beiden Retentionsmethoden von Lorenz und Schede.

Wie stellt sich nun Lange, der bezüglich der Repositionsmethode mehr auf Schedeschem Boden steht, zu der Frage der Retention, bezw. welche Primärstellung gibt Lange dem reponierten Schenkel zunächst? „Als beste Stellung für die angeborene Luxatio supracotyloidea empfiehlt sich Abduktion, Innenrotation und Ueberstreckung", sagt er pag. 1290, l. c.

Bei der Luxatio supracotyloidea et iliaca verlangt er „Innenrotation verbunden mit Abduktion des gestreckten Beines", d. h. verstehe ich ihn recht, Abduktion des im Kniegelenk gestreckten Beines. Bei der reinen Luxatio iliaca, bei der Lange bis zum Jahre 1899 keine Reposition erzielte, würde er empfehlen: Auswärtsrotation, Ueberstreckung und Abduktion.

Praktisch hat also Lange bei der Luxatio supracotyloidea sich an die Lorenzsche Vorschrift — nachdem dieser sich zur indifferenten Rollstellung oder Innenrotation bekannt hat — gehalten; bei der zweiten Form mehr an die Schedesche Vorschrift, weil er die Abduktion nie

soweit trieb, wie Lorenz es empfahl, sondern mit viel geringeren Abduktionsgraden auskam, so dass die so eingegipsten Kinder viel besser gehen konnten, als mit dem extrem gespreizten Lorenzschen Verbande. Es scheint also, als ob Lange sich 1899 prinzipiell mehr auf den Boden der funktionellen Belastung stellt, wenn er auch, namentlich bei der zweiten Form, die Schedesche Stellung — geringere Abduktion — bevorzugt. Er legt aber den Verband nicht unter Zug an, wie Schede es getan hat, verlangt vielmehr von seinen Patienten, dass sie im Verbande umhergehen, und darin erblicke ich eine Ausnutzung der funktionellen Belastung.

Wie legt nun Narath seinen ersten Verband an? „Der Oberschenkel ist 90° nach aussen rotiert, 90° abduziert und liegt frontal, der Unterschenkel steht in derselben Frontalebene vertikal, das Knie ist 90° flektiert und federt.“ Ist die Stabilität des Gelenkes besonders ungünstig, so wird mit der Abduktion über 90° hinaufgegangen, das Bein bleibt jedoch immer in der Frontalebene und der Unterschenkel steht vertikal, parallel zur Mittellinie des Körpers. In den Verband wird das Knie der kranken Seite und der Oberschenkel der gesunden Seite hineingezogen, und auf funktionelle Belastung wird ausdrücklich verzichtet.

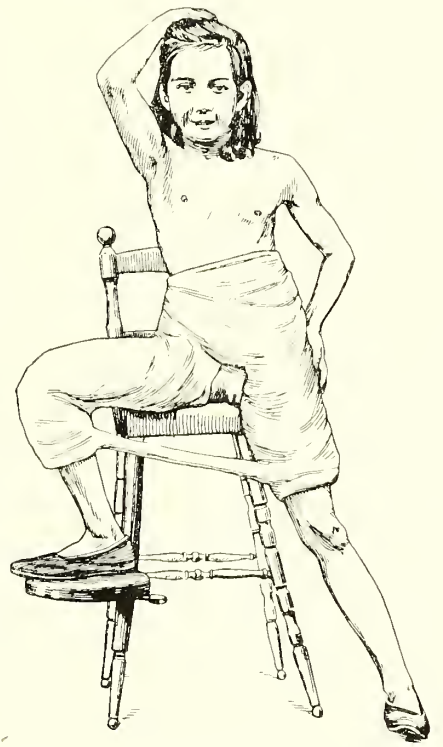

Fig. 84. Naraths erster Verband bei einseitiger Luxation, Abduktion von 130 Grad. Das Kind befindet sich auf dem Reitstuhl halb sitzend, halb stehend. Der gesunde Oberschenkel ist mit in den Verband eingezogen. Zwischen rechtem und linkem Schenkel befindet sich eine Brücke.

Prinzipiell ist Narath ein Gegner der funktionellen Belastung. Seine Gründe gibt er ausführlich an. Sie sind teils praktische, teils theoretisch gefundene. Die primäre Stellung, die er dem reponierten Beine gibt, ist grundverschieden von der Schedeschen Methode. Er wählt viel stärkere Abduktion und wählt Aussenrotation von 90° (siehe Fig. 84). Er ist also damals der einzige gewesen, der Aussenrotation empfiehlt. Wenn wir uns jedoch seine sogenannte Aussenrotation ansehen, so ist es die sogenannte typische indifferente Rollstellung, die bei der starken Abduktion immer eintritt, bei der der Condylus medialis nach vorne gekehrt ist, bei der die

Fussachse frontal steht, bei der die Patella lateralwärts sieht. Wenn Narath diese Stellung „Aussenrotation“ nennt, so kann er das nach der ursprünglichen Lorenzschen Ansicht mit gutem Rechte tun.

De facto ist aber dies die Stellung, die dann andere Autoren indifferente Rollstellung nannten.

In Wirklichkeit gibt Narath also dem reponierten Schenkel die Stellung, die Lorenz ihm gibt.

Die zweite Fixationsperiode und die Sekundärstellung des Schenkels.

Während eine Reihe von Autoren auf Veranlassung von Joachimsthal nach Beendigung der ersten Fixationsperiode eine zweite nur dann wieder anschliessen, wenn eine Reluxation erfolgt ist, sonst aber den Schenkel aus dem Verbande nehmen, und ihn sich selbst überlassen, teilt eine ganze Reihe von anderen Autoren die Ansicht von Lorenz, der eine zweite Verbandsperiode für notwendig hält.

Zweite Verbandsperiode von Lorenz.

Lorenz konstatiert nach Abnahme des Verbandes zunächst, ob der Kopf an der richtigen Stelle steht. Die klinische Untersuchung erscheint ihm dabei wichtiger, als die Röntgenuntersuchung. Eine Reluxation nach hinten und nach oben erscheint ihm während der extremen Primärstellung ausgeschlossen, wohl aber kann sich eine Reluxation nach innen auf den horizontalen Schambeinast eingestellt haben. Diese muss natürlich beseitigt werden. Zu dem Zwecke erfasst er den Oberschenkel mit der einen Hand, extendiert ihn, und bringt ihn aus seiner überextendierten und abduzierten Stellung in prononzierte Flexion und wesentlich verringerte Abduktion; mit dem Daumen der andern Hand übt er einen kräftigen Druck auf den stark vorspringenden Kopf, und drückt ihn nach aussen hin. Er „depressioniert“ ihn auf den Pfannenboden.

Liegt jedoch keine Reluxation vor; so bringt er durch aktive und passive Korrektur die Stellungsverbesserung zustande, aktiv, indem er die Kinder auffordert, das Bein herunterzuholen, d. h. die Abduktion zu verringern, passiv, indem er die Abduktion noch soweit verringert, als die Kinder es ohne Widerstand zu leisten, zulassen.

Das Resultat dieser kombinierten Korrektur ist geringe Beugung, verbunden mit noch beträchtlicher Abduktion, die etwa 45° beträgt; die Rotation bleibt dabei vollkommen indifferent und wird in keiner Weise künstlich beeinflusst (Fig. 85).

Bisweilen, wenn die Stabilität ihm noch etwas zweifelhaft erscheint, behält er auch während der zweiten Periode die Ueberstreckung noch

bei, um die hintere Reluxation zu vermeiden, obwohl er sich bewusst ist, dass er dadurch der vorderen Reluxation Vorschub leistet. In einer Sitzung wird oft die Korrektur nicht erreicht. Es sind mehrere Gipsverbände nötig, so dass die zweite Verbandsperiode oft 5—6 Monate dauert.

Das Kniegelenk ist meist gestreckt, dadurch erscheint die reponierte Seite verlängert und es muss unter der gesunden Seite eine Sohlenerhöhung, in der Regel 2—3 cm (s. Fig. 85) gesetzt werden. Die ganze Gipszeit dauert bei Lorenz etwa 10 Monate.

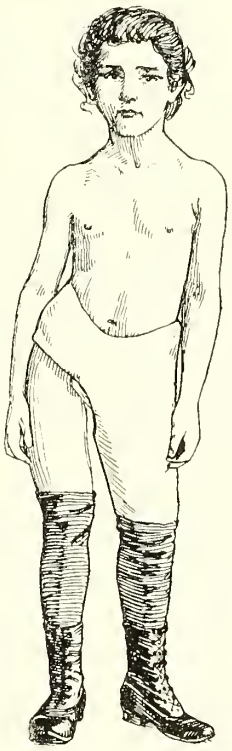

Fig. 85. Lorenz's Sekundärverband.

Hoffa hat ursprünglich eine zweite Fixationsperiode angeschlossen ähnlich wie Lorenz. Auf dem ersten Orthopädenkongress 1902, als er seine Pumpenschwengelmethode demonstrierte, teilte er jedoch mit, dass er nach 3monatlicher Fixation den Verband fortnähme. Er beginne dann gleich mit Massage und Gymnastik. Er lässt jetzt eine zweite Verbandsperiode fortfallen, ist also dem Beispiele Joachimsthals gefolgt.

Dieser war der erste, welcher eine so kurze Verbandzeit empfahl. Auch Schanz hat sich darin ihm angeschlossen. Dieser fixiert bisweilen sogar eine noch kürzere Zeit. 3—6 Wochen.

Ludloff hingegen dehnt schon die erste Verbandszeit auf 5 Monate aus. Dann wurde meistens in Narkose die Primärstellung umgewandelt in die Sekundärstellung. Der Oberschenkel wurde allmählich gestreckt und bis 45° abduziert, wobei der Kopf um seine Frontalachse langsam gedreht wurde, so dass der reponierte Schenkel in annähernd normaler Stellung in einem Winkel von 45° zur Längsachse des Körpers stand. Es wurde darauf geachtet, dass die Querachse der Femurkondylen möglichst in der Frontalebene lag. Dann wurde diese Stellung im Beckengipsverband gewahrt. Die gesunde Seite erhielt eine erhöhte Sohle von etwa 5 cm.

Die Dauer der Verbandsperiode beträgt etwa auch 6 Monate. In dieser Zeit wechselt L. öfter die Verbände, indem er bisweilen das Knie freilässt, um dann funktionelle Belastung eintreten lassen zu können; bisweilen macht er jedoch den Verband bis zu den Zehen, weil er nur auf diese Weise eine genügende Innenrotation fixieren zu können glaubt.

Bei Narath, bei dem die erste Fixationsperiode auch 3 Monate dauerte, beträgt die zweite Fixationszeit mindestens 5 Monate. Die ganze Gipsperiode beträgt bei Narath also mindestens 8 Monate. Hat Narath nach Abnahme des ersten Verbandes mit Sicherheit konstatiert, dass der Kopf die Pfanne nicht verlassen hat, so verringert er die Abduktion etwas, und zwar in der Frontalebene; war sie ursprünglich mehr als 90°, so nimmt er für den zweiten Verband 90° (Fig. 86), betrug sie hingegen im ersten Verband 90°, so wurde sie jetzt auf 80—70° reduziert. Zeigte das Gelenk jedoch noch Spuren von Beweglichkeit, so wurde die rechtwinklige Abduktion auch für den zweiten Verband beibehalten. Die Stellungsveränderung in sämtlichen Verbänden wird ohne Narkose ausgeführt.

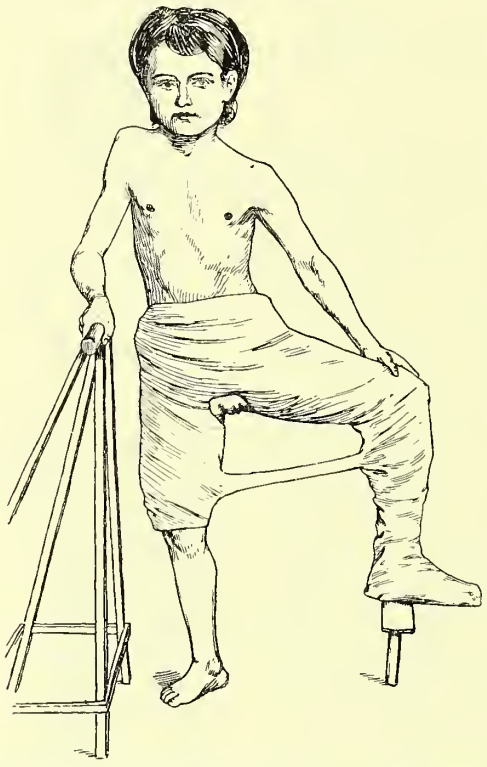

Fig. 86. Naraths zweiter Verband. Abduktion von 80 Grad. Stelze unter dem kranken Fuss. Der gesunde Oberschenkel befindet sich noch im Verband.

Beim 3. Verband, der nach 6 Wochen bis 2 Monaten angelegt wird, wird die Abduktion wieder etwas verringert, das Knie wird freigelassen, und es werden mit dem freigegebenen Knie Streckübungen vorgenommen, welche bald zur vollkommenen aktiven Unterschenkelstreckung führen.

Auch dieser Verband bleibt 6 bis 8 Wochen liegen. In ihm hat sich in manchen Fällen der Oberschenkel von selbst nach innen gedreht, so dass die ursprünglich 90° betragende Aussenrotation sich verringert hat.

Auch im 4. Verband, der wieder 6 bis 8 Wochen liegen bleibt, wird nur die Abduktion wieder etwas vermindert, die jetzt ungefähr 30° beträgt. In allen Verbänden ist der gesunde Oberschenkel mit in den Verband hineingenommen worden (s. Fig. 87). Eine Sohlenerhöhung an der gesunden Seite ist nie gegeben worden, wohl aber hat stets die kranke Seite eine hohe Sohle gehabt, nur im letzten Verbande bleibt diese fort.

In ungünstigen Fällen wird die zweite Fixationsperiode länger als 5 Monate ausgedehnt. N. macht dann noch einen oder mehrere Verbände vom Typus des 4., vermindert aber in keinem Verband die Abduktion mehr als um höchstens 30°.

Während der zweiten Fixationsperiode wendet Narath eine Flexion im Hüftgelenke gewöhnlich nicht an, nur dann, wenn sie sich von selbst einstellte, oder wenn eine Subluxatio pubica zu befürchten war.

Lexer richtet sich im wesentlichen nach Lorenz. Er lässt das Knie frei, in einigen Fällen hat er jedoch, wo eine starke Anteversion vorhanden war, einen Gipsverband in starker Innenrotation angelegt.

Lange äussert sich über die Dauer seiner Verbandsperiode in seiner Arbeit 1899 noch nicht genau. Auch in seiner in der Münchener med. Wochenschrift erschienenen Arbeit: „Die Bedeutung des Röntgenbildes für die Orthopädie", finden sich keine genauen Angaben. Aus der Bemerkung, „dass ein Kopf, der 10 Monate lang richtig am Pfannenorte gestanden hat, die Pfanne nicht wieder verlässt," glaube ich schliessen zu dürfen, dass die ganze Verbandsperiode bei Lange etwa 10 Monate beträgt. Lange wendet mässige Abduktion, die unter einem rechten Winkel bleibt, an und Innenrotation.

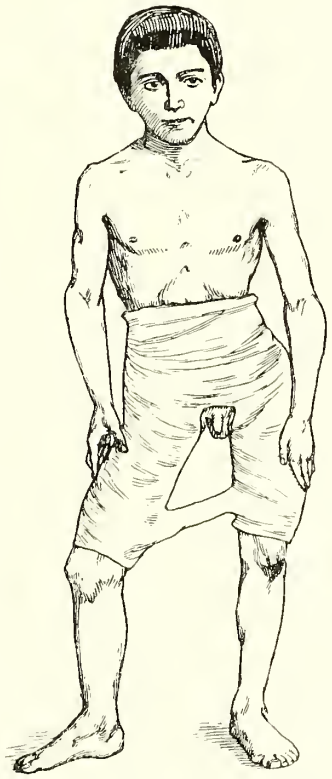

Fig. 87. Naraths letzter Verband. Abduktion von 30 Grad, das Knie frei, etwas flektiert, keine Sohlenerhöhung an der gesunden Seite. Der gesunde Oberschenkel auch jetzt noch im Verband.

Dreesmann genügt eine Verbandsperiode von 5 Monaten nicht, sondern er wendet eine zweite Verbandsperiode an und vermindert in dieser die Abduktion nur sehr wenig.

Stohmann empfiehlt ebenfalls in der zweiten Verbandsperiode die Extremität in Einwärtsrotation bis über das Knie einzugipsen, da sonst leicht als Folge der langdauernden Auswärtsrotation eine Luxation nach vorwärts eintritt, die sich klinisch als eine zu starke Prominenz des Gelenkkopfes in der Leistengegend und durch eine den Gang störende Aussenrotation zu erkennen gibt.

Springer führt eine eigentliche sekundäre Verbandsperiode gar nicht ein, obwohl er in der Regel die Verbandsdauer auf 6 Monate ausdehnt. Während dieser Zeit ändert er die Primärstellung des Beines

nicht, d. h., er behält denselben Abduktionsgrad von Anfang bis zu Ende bei, weil er jede Fixierung des Beines in verminderter Abduktion für einen Widerspruch mit seinem Prinzip, die Abduktion als heilendes Moment anzusehen, hält und für ein Vorgehen, das direkt das Eintreten von Transpositionen bewirke.

Auch Blencke benutzt eine längere Fixationszeit von 6 Monaten und mehr. Hiervon kommen nur 2 Monate auf die Zeit des ersten Verbandes, die übrige Zeit erhält das Bein einen Beckengipsverband in verminderter Abduktion. Das Knie wird freigelassen und es soll funktionelle Belastung angewandt werden. (Zeitschrift für orthopädische Chirurgie. XI. Bd.)

Die zweite Verbandsperiode bei Calot:

Den 2. Verband legt Calot auf 3 verschiedene Weisen an:

1. Ist der Kopf an guter Stelle, so wird genau derselbe Verband wie vorher wieder angelegt (s. Fig. 83).

2. Steht der Kopf zu weit nach vorne, prominiert er zu sehr in der Leistenbeuge, so wird die Abduktion bis auf 40° verringert, springt er drittens zu weit nach hinten vor, so wird die Abduktion vermehrt bis auf 90°. Anders ausgedrückt, Calot hat im letzten Falle eine Reluxation nach hinten erlebt, die er dann durch Vermehrung der Abduktion beseitigen will. Es ist in diesem Falle also nicht von seiner zweiten Verbandsperiode zu sprechen, sondern er beginnt eben die erste Verbandsperiode noch einmal. Anders hingegen, wenn der Kopf zu deutlich in der Leistenbeuge vorspringt und Calot die Abduktion verringert; dann liegt wohl in den seltensten Fällen eine vordere Reluxation vor; der Kopf muss nämlich, wenn er gut eingerenkt ist, besser in der Inguinalgegend fühlbar sein und deutlicher hervorspringen, als ein normaler Kopf es tut, weil er ja antevertiert ist. Es muss sich deshalb auch dem Anteversionsgrade entsprechend die Pfanne etwas weiter nach vorne einschleifen.

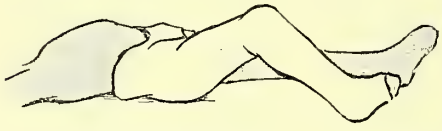

Fig. 88. Zweite Stellung nach Calot. Verminderte Abduktion, Beugung des Knies, Verband bis zu den Zehen.

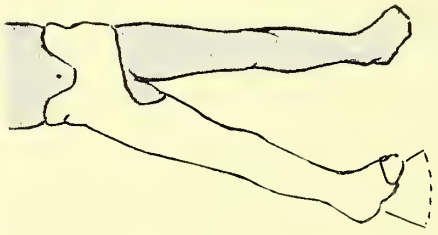

Fig. 89. Letzter Verband Calots. Knie gestreckt, 40—50 Grad Einwärtsdrehung, Verband geht bis zu den Zehen.

Der letzte Verband nach Calot:

Er wird nach etwa $4^1/_2$ Monaten angelegt, er besteht im wesentlichen in einem Korrektionsverband, um das Bein in die normale Stellung zurückzuführen (s. Fig. 88 u. 89). Auch in diesem Verbande ist das Fussgelenk noch fixiert, so dass also während der ganzen Verbandszeit Fuss, Knie und Hüftgelenk vollkommen unbeweglich gewesen sind. Es wird also durch die Verbandstechnik Calots der Muskel- und Knochenatrophie Vorschub geleistet, entschieden ein Nachteil der Methode.

Schedes Osteotomie und Nagelung.

Bei der Besprechung der zweiten Fixationsperiode habe ich das Verfahren von Schede nicht erwähnt, weil es eine Sonderstellung einnimmt, infolge seiner Kombination mit dem blutigen Verfahren der Osteotomie und Nagelung. Weil Schede der Anteversion des Schenkelhalses für die Retention eine so grosse Wichtigkeit beimass, schuf er dieses Verfahren, und deshalb muss ich ihm ein besonderes Kapitel widmen.

Mit Rücksicht auf die hervorragende Wichtigkeit der Anteversionsfrage lasse ich Schede selbst das Wort ergreifen (Die angeborene Luxation des Hüftgelenks, Hamburg, Lucas Gräfe und Sillem, Seite 16). „Nachdem ich mich überzeugt hatte, dass die Torsion des oberen Femurendes nach aussen für eine ausserordentlich grosse Zahl von Fällen das wahre Retentionshindernis sei, nachdem ich gesehen, dass die Luxatio iliaca an Häufigkeit weit zurücksteht hinter der Luxation nach oben, oder nach oben und aussen, ging ich etwa 1897 dazu über, die in Einwärtsrotation reponierten Schenkel auch in Einwärtsrotation eingegipst zu erhalten. — Es gelang nun zwar in einer grossen Anzahl von Fällen, bei denen bis dahin die Retention in Aussenrotation vergeblich angestrebt worden war, dieselbe in Innenrotation durchzusetzen. Sobald aber die Innenrotation aufgegeben wurde, dauerte es häufig nur ganz kurze Zeit und wir hatten abermals den Kummer, konstatieren zu müssen, dass der Gelenkkopf nicht mehr in der Pfanne, resp. am Pfannenorte stand, sondern aussen und oben von ihm. Bei einer ganzen Reihe von Kindern war es durchaus leicht, immer wieder bei stärkerer Innenrotation die Reposition zu bewerkstelligen und aufrecht zu erhalten. Aber die Reluxation trat unweigerlich ein, sobald die Kinder die Fussspitzen nach vorne setzen durften. — Es ist meines Erachtens völlig klar, dass eine hochgradige Aussenrotation des oberen Schenkelendes trotz aller unserer Bemühungen eine nie zu beseitigende Gefahr der Reluxation nach oben und aussen herbeiführen muss, den einen Fall vielleicht ausgenommen, dass der

Gelenkkopf sich im Laufe der Jahre eine so tiefe Pfanne in das Becken einschleift, dass er retiniert erhalten bleibt, trotzdem er schon bei der Normalstellung des Beines, noch mehr aber bei jeder Aussenrotation fortwährend nach vorn, oben und aussen andrängt. Das verkennen auch weder Lange noch Hoffa. Wenn aber letzterer in seiner neuesten Arbeit (Archiv für klinische Chirurgie, 59, p. 525), in welcher er so überzeugt für die Zweckmässigkeit der Behandlung mit Innenrotation eintritt, zwar angibt, dass seine Resultate seit Aufrechterhaltung der letzteren durch eine längere Periode hindurch wesentlich besser geworden sind als früher, dass aber unter 17 Fällen doch noch 8mal das Resultat der Behandlung eine Transposition des Kopfes nach vorn, nach unten und einwärts von der Spina war, so sprechen doch auch Hoffas Erfahrungen dafür, dass das blosse zeitweilige Aufrechterhalten der Innenrotation noch nicht genügt, und dass man daran denken muss, den üblen Einfluss der Aussenrotation dauernd zu beseitigen. Ich bin weit entfernt davon, zu glauben, dass es möglich sei, bei jeder angeborenen Luxation den Gelenkkopf dauernd am Pfannenorte zu fixieren, aber es ist allerdings meine Ueberzeugung, dass das bei einer wesentlich grösseren Zahl von Fällen gelingen wird, als bisher, wenn wir aus der Kenntnis der Verdrehung des oberen Femurendes um seine Längsachse nach aussen die nötige Konsequenz für diese Behandlung ziehen und diese Konsequenz kann nur die operative Beseitigung der Torsion durch eine Osteotomie sein.

Nachdem einmal die Ursache so vieler Misserfolge klar erkannt war, erforderte diese Schlussfolgerung nicht mehr viel Ueberlegung und der Entschluss zu dem Versuch konnte nicht schwer fallen, nur die Technik galt es noch festzustellen.“ —

Die Technik gestaltete sich nun folgendermassen: Nach gelungener Reposition wird mit grosser Sorgfalt die Rotationsstellung ausgesucht, in welcher der Kopf am besten in derselben erhalten bleibt und der Abduktionsgrad, in welcher die Retention völlig gesichert erscheint. In dieser Stellung wird ein sehr genau umschliessender Gipsverband angelegt, der das Becken umfasst und in allen Fällen, wo die Spannung der Aussenrotatoren sich der Einhaltung der Innenrotation merklich widersetzt, bis zu den Fussspitzen reicht. Bleibt das Bein willig in Innenrotation stehen, so genügt es, den Gipsverband nur bis zur Wade zu machen, immer aber darf derselbe als Unterlage nur einen Trikotschlauch oder höchstens etwas dünnen, glatten Filz haben und muss den Kondylen sehr genau anmodelliert werden, denn an diesen findet er den nötigen Angriffspunkt, um die Erhaltung der Innenrotation zu sichern. In dieser Stellung bleibt der reponierte Schenkel, je nach der

Grösse des Widerstandes seitens der Aussenrotatoren $1^1/_2$ bis 3 Monate. Dann wird der Verband entfernt und die Stellung kontrolliert: Ist alles in Ordnung, d. h. steht der Gelenkkopf fest in der Pfanne, so erfolgt nun die Osteotomie. Die Kinder werden dazu auf den Schedeschen Extensionstisch (s. Fig. 73) gelegt, auf dem sich Operation, Stellungskorrektur, Wundverband und Gipsverband vollzieht, ohne dass die kleine Patientin die geringste Lageveränderung erfährt. Die Extensionsmanschetten werden um die Knöchel gelegt, die Kurbel in Bewegung gesetzt und ein leichter Zug von etwa 10 Kilo an jedem Beine ausgeübt. Die vorher im Gipsverband innegehaltene Rotations- und Abduktionsstellung wird sorgfältig gewahrt, der Damm liegt am Kontraextensionsriemen, das Becken und beide Extremitäten sind völlig frei zugänglich. „Jetzt nehme ich einen glatten, stark vergoldeten Stahlnagel, je nach der Grösse des Kindes von verschiedener Länge, und schlage denselben direkt durch die Haut in den Trochanter und Schenkelhals ein. Ich gebe mir Mühe, etwa die Achse des letzteren zu treffen und suche die Tiefe des Eindringens so abzumessen, dass die Spitze des Nagels bis mitten in den Kopf dringt. Der Nagel soll horizontal liegen oder ganz wenig von aussen unten nach innen oben aufsteigen. Nach aussen ragt er etwa 3 cm über der Hautoberfläche hervor und bietet dadurch eine sehr bequeme und völlig sichere Handhabe, um nach der Osteotomie dem oberen Fragment jede gewünschte Rotationsstellung zu geben. Ich fasse jetzt den Nagel hart an seinem Kopf in die Schlinge eines starken Seidenfadens, welcher dem Assistenten übergeben oder an dem Bügel des Kontraextensionsriemens einfach angebunden wird. Die Erhaltung des oberen Femurendes in der gewünschten Stellung ist auf die Weise völlig gesichert. Jetzt erfolgt die Osteotomie. Ich machte dieselbe anfangs dicht unter dem Trochanter; das ist aber nicht so zweckmässig, weil es sich hier ja nicht, wie bei den gewöhnlichen Indikationen für die Osteotomie subtrochanterica um ankylotische, sondern um abnorm bewegliche Gelenke handelt. Trotz der Handhabe, die das hervorstehende Ende des Nagels bietet, lassen sich daher nach so hohen Osteotomien leichte Dislokationen im Sinne der Beugung und Abduktion des oberen Fragmentes nicht immer vermeiden. Ich habe die Osteotomie, selbstverständlich die lineare subkutane Osteotomie, daher sehr bald an das untere Drittel des Femur verlegt. Schiebt man eine kleine Stütze von regulierbarer Höhe an der Operationsstelle unter den Oberschenkel und lagert ihn auf derselben fest auf einem Sandsack, so ist die Unterlage sicher genug, um einen wirksamen Gebrauch des Meissels zu gestatten. Sofort nach der Durchtrennung wird das untere Fragment so weit nach aussen gedreht, dass die Kniescheibe gerade nach vorn sieht, die Wunde genäht, über

ihr und um den Nagel herum eine kleine Kompresse Airolgaze oder dergl. mit Unnaschem Zinkpflaster befestigt und nun der Gipsverband angelegt.“ Anfangs wurde der Nagel mit in den Gipsverband eingeschlossen. Da Schede aber in einem Falle Klagen über fortwährende Schmerzen erlebte, die daher rührten, dass der Körper des Kindes sich unter dem Verband etwas bewegen konnte, während der Nagel diesen Bewegungen nicht folgen konnte, so liess Schede in Zukunft den Nagelkopf vom Gips durch übergelegte Watte etwas frei, damit der Nagel bei geringen Bewegungen des Körpers diesem etwas folgen könne. Anfangs liess Schede den Nagel 3, später 5 Wochen liegen. Vogel gibt an, dass er zuletzt 6 Wochen liegen blieb, dann wurde ein Gehverband gemacht. Dieser wurde in den letzten Jahren bis über das Knie angelegt, weil wiederholt die Beobachtung gemacht worden war, dass die Osteotomiestelle bei Abnahme

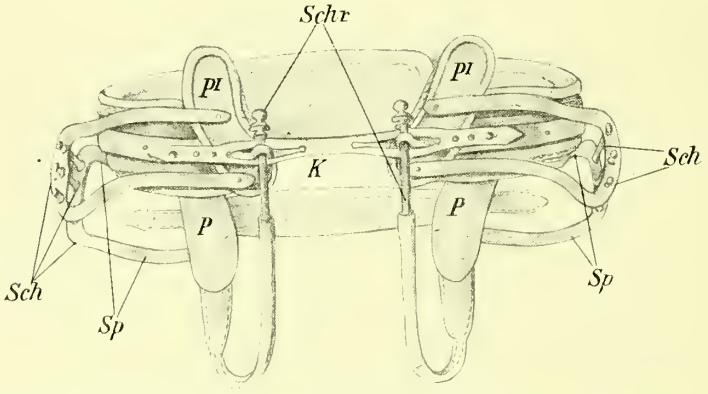

Fig. 90. Langescher Gürtel, modifiziert nach Schede für doppelseitige Luxation.

des ersten Verbandes noch federte. Es ist also ein Verband bis zur Wade als zweiter zu empfehlen. Ob dieser zweite Verband ohne Narkose und ohne das Gelenk weiter zu behandeln angelegt wird, hängt vom Röntgenbilde ab. Zeigt es den Kopf gut in der Pfannentiefe stehend, so wird ohne Narkose ein Beckengipsverband bis zur Wade gemacht, mit massigem Druck auf den Trochanter. Oft allerdings sieht man auch Bilder, wo der Kopf zwar richtig steht, er aber noch eines Eintreibens in die Pfannentiefe bedarf. Hier wird das Kind noch ein letztes Mal narkotisiert und ein kräftiger Druck von aussen her, event. unter leichtem Zug, auf den Trochanter ausgeübt. Dadurch wird der Kopf tiefer in die Pfanne getrieben. In dem dann anzulegenden Gipsverband werden mondsichelförmige Pelotten eingefügt, durch Ausschneiden eines Fensters auf dem Trochanter und

Einstopfen mehrerer runder Filzplatten. Besonders wenn der obere Pfannenrand flach ist, auch hufeisenförmige Filzstücke auf resp. über den Trochanter gelegt. Dieser Verband bleibt meist ein viertel Jahr liegen, sehr oft kann dann schon ein Gurt gemacht werden, der je nach den Verhältnissen, wobei naturgemäss das Röntgenbild eine grosse Rolle spielt, verschiedene Konstruktion hat. Bei doppelseitigen Kindern mit guten Pfannen und Kopfverhältnissen, bei denen es in erster Linie noch des Druckes von aussen bedarf, um den Kopf in der Pfanne zu halten, resp. noch tiefer hineinzutreiben, wird der Schedesche Gurt in seiner letzten Modifikation angewandt (s. Fig. 90), dessen eine Pelotte einen regulierbaren Druck von aussen her in der Richtung der Schenkelhalsachse ausübt, dessen zweite Pelotte den Trochanter resp. den Kopf von hinten stützt und sowohl einem Ausrutschen nach hinten als einem Umlegen des Beines nach aussen mit Reluxation nach vorne vorbeugt. Bei einseitigen Kindern wurde gerade nach der Osteotomie die alte Schedesche Abduktionsschiene (s. Fig. 91) angewandt, die das weitere senkrechte Eintreiben des Kopfes in die Pfannentiefe besorgen soll; oder aber, war der obere Pfannenrand schlecht, es wurde der Langesche Gürtel mit der letzten Schedeschen Modifikation angewandt.

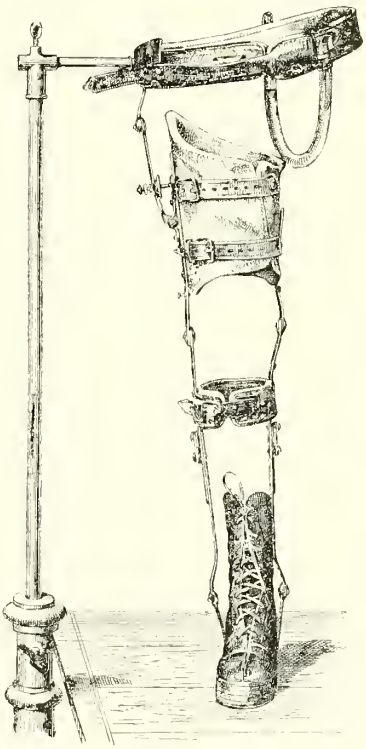

Fig. 91. Schedes Abduktionsschiene.

Bei doppelseitigen Luxationen bevorzugt Schede, nach Vogel, die beiden Seiten gleichzeitig zu osteotomieren.

Das ist fast wortgetreu nach Schede und Vogel die endgültige Ausgestaltung der Nagelungsmethode, deren Berechtigung von keiner Seite widerlegt ist, deren Ausführung aber ausser von Schede selbst nur noch mit Sicherheit von Codivilla und Johns gemacht worden ist. Codivilla modifiziert die Operation folgendermassen. Nach Feststellung in Innenrotation schlägt er den Nagel ein und macht dann einen Beckengipsverband bis zu den Malleolen, der den Nagel umschliesst. Nach 10 Tagen wird der untere Teil des Verbandes bis zur Grenze des unteren Drittels abgeschnitten, an dieser Stelle wird dann die Osteotomie gemacht. Der untere Teil des Beines wird nach vorne gedreht und der Gipsverband ergänzt.

So genial die Schedesche Nagelungsmethode erdacht ist, so sehr sie sich auf pathologisch-anatomische Verhältnisse aufbaut, um so eher hätte man erwarten sollen, dass sie sich eingebürgert hätte, dass sie zahlreiche Nachahmer gefunden hätte. Wir sehen jedoch, dass sie, trotzdem sie schon vor acht Jahren publiziert wurde, Codivilla und Johns allein ausgenommen, noch gar keinen Nachahmer gefunden hat. Es kann einmal daran liegen, dass diejenigen, welche nach der Lorenzschen Methode oder ihren Modifikationen arbeiten, so gute Resultate haben, dass sie nicht gewillt sind, einen neuen Behandlungsweg einzuschlagen oder aber es kann seinen Grund in der Schedeschen Methode selbst haben. Dass das erstere in der Mehrzahl der Fälle wohl nicht zutrifft, beweisen die von Hoffa, Kümmell, Schulze-Duisburg und anderen mitgeteilten Misserfolge. Es muss also gegen die Methode Schedes selbst allerhand einzuwenden sein. Der grösste Nachteil ist eben der, dass es keine unblutige Methode mehr ist. Der Weg zur unblutigen Behandlung führte von der blutigen operativen Einrenkung Hoffas einerseits und der maschinellen orthopädischen Apparatbehandlung eines Hessing andererseits her. Die lebenbedrohende Gefahr der ersten und die lebenslänglichen Unbequemlichkeiten der letzteren schienen durch die ingeniös ersonnene Lorenzsche unblutige Behandlung überwunden. Da konstatiert Schede, dass nach der Lorenzschen Behandlung es in der Mehrzahl der Fälle nicht zu einer wirklichen Heilung kommen könne und dass nach seiner eigenen unblutigen Behandlung es ebenfalls zu einer Reluxation käme! Es gäbe nur ein Mittel: Man müsse an die unblutige Behandlung die blutige Osteotomie und Nagelung anschliessen und müsse zur Nachbehandlung wieder zu orthopädischen Apparaten greifen! So sehen wir, dass plötzlich aus der einfachen, genialen, unblutigen Behandlung eine ausserordentlich komplizierte geworden ist, eine Methode, die gewissermassen eine Kombination sämtlicher bisher angewandten Behandlungsarten bedeutet. Dass es einem Orthopäden schwer fällt, eine solche Methode anzunehmen, selbst wenn sie ihm auf pathologisch-anatomischem Grunde rationell aufgebaut erscheint, dürfte einleuchtend sein. Der Praktiker würde eine solche Methode nur dann anwenden, wenn sie nicht nur bessere Resultate in gewissen Fällen schafft, sondern sie müsste prozentualiter viel bessere Resultate zeitigen. Es käme also in erster Linie darauf an, eine Statistik der Schedeschen Erfolge mit einer Lorenzschen Statistik zu vergleichen. Leider ist uns Schede durch seinen frühen Tod entrissen und so werden wir eine solche Statistik nie mehr bekommen. In der ersten Arbeit von ihm konnte er von Dauerresultaten überhaupt

noch niehts berichten, weil er die Methode erst Mitte November 1898 anwandte, seine Arbeit darüber aber naeh kaum Jahresfrist sehon Oktober 1899 abgeschlossen war. Sehon eher kann man die Arbeit seines Sehülers Vogel verwerten. Ieh muss auf sie daher, weil diese Frage von hervorragender Wichtigkeit ist, näher eingehen. Gerade weil der Sehöpfer der Methode nicht mehr lebt, muss sie durch eine Kritik wieder in allgemeine lebhafteste Diskussion gezogen werden, weil sie uns sonst leicht wieder verloren gehen könnte. Und das wäre doeh, wenn sie einen Fortsehritt in der Luxationsbehandlung bedeutete, ausserordentlich zu bedauern.

Kritik der Schedeschen Methode nach der Vogelschen Statistik.

Vogel weist naeh, dass Schede von dem Zeitpunkte an, wo er die Osteotomie und Nagelung einführte, bessere Resultate hatte, als vor dieser Zeit und führt diese besseren Resultate auf die erwähnte Operation zurück. In der ersten Periode hatte Schede 78,73 % Transpositionen und 21,27 % Repositionen, d. h. auf ungefähr 4 Transpositionen kam erst eine Reposition.

Ganz anders war das Verhältnis in der zweiten Periode. Auf 28 % Transpositionen kommen 72 % Repositionen, also auf $2^1/_2$ Repositionen kommt erst 1 Transposition.

In den letzten 75 Fällen waren 54 % Repositionen und 46 % Transpositionen.

Der Vogelsehen Statistik entspreehend seheint also mit dem Beginn der Osteotomie und Nagelung ein wesentlieh günstigerer Prozentsatz Heilungen eingetreten zu sein, weil in der Osteotomieperiode die Repositionen $2^1/_2$mal so häufig waren bei derselben Anzahl wie vorher. Wenn man diese Zahlen der Statistik liest, wird man zu dem Gedanken gedrängt, als wären die günstigeren Resultate die Folge der neu eingeschlagenen Behandlung, also der Osteotomie und Nagelung. Ich glaube jedoeh, dass das nieht der Fall ist, oder zum mindesten, dass das neue operative Verfahren nicht der alleinige Grund für die besseren Resultate ist, denn:

1. muss man berüeksiehtigen, dass naeh Vogel selbst das Durchsehnittsalter der in der letzten Periode behandelten Kinder ein viel günstigeres für die Reposition war, als das Alter in der ersten Periode.

Es war naeh Vogel 4 Jahre, trotzdem aueh mehrere Kinder über 10 Jahre dabei waren. Bedenkt man, dass diese sofort das Durehsehnittsalter bedeutend emporsehnellen lassen, so muss man annehmen, dass in den meisten Fällen das Alter der behandelten Patienten ein ausser-

ordentlich günstiges war, jedenfalls unter dem vierten Lebensjahre blieb. Und gerade bis zum 5. Jahre kann man dem angeborenen Luxationskinde in bezug auf seine Heilung durch unblutige Behandlung die allergünstigste Prognose stellen, während das Durchschnittsalter der ersten Periode vor der Nagelung $6^1/_2$ Jahr betrug, also schon um ein beträchtliches die Grenze überschritten hatte, innerhalb der man noch sicher auf einen Erfolg rechnen kann.

Dieser Altersunterschied des Materials muss wohl berücksichtigt werden, will man keine falschen Schlüsse aus den Vogelschen Zahlen ziehen. Ferner bieten auch die kurz mitgeteilten Krankengeschichten einige Anhaltspunkte, die dafür sprechen, dass die Osteotomie und Nagelung doch nicht allein die Ursachen sind für die besseren Resultate. Es wurden nach den Krankengeschichten 38 Kinder mit 50 erkrankten Gelenken behandelt und beschrieben. Von diesen 50 Gelenken sind 36 Gelenke, gleich 72 %, reponiert und retiniert und 14, d. h. 28 %, transponiert. Leider wird nicht angegeben, wie sich der Prozentsatz von Repositionen und Transpositionen bei den osteotomierten und den nicht-osteotomierten gestaltet. Dies festzustellen, wäre ausserordentlich wichtig gewesen. Diese Zahlen hätten einigermassen ein günstiges oder ungünstiges Licht auf die Osteotomie werfen müssen. Ich habe mich bemüht, aus den Krankengeschichten selbst die Zahlen zu gewinnen.

Ich gebe der besseren Uebersicht halber auf Seite 135 und 136 eine Tabelle, welche, aus den Vogelschen Krankengeschichten ausgezogen, das für unseren Zweck wesentliche enthält.

Aus der Tabelle ergibt sich, dass 26 einseitige Fälle behandelt wurden. Von diesen wurden 11 Fälle nicht der Osteotomie unterzogen, von den 11 nicht osteotomierten fand dreimal keine Reposition statt. 15 von den 26 Fällen wurden osteotomiert. Von den 15 Fällen trat viermal Misserfolg ein. Wir erhalten also

A. Osteotomiert und reponiert = 11.
B. Nicht osteotomiert und reponiert = 8.
C. Osteotomiert und doch transponiert = 4.
D. Nicht osteotomiert und transponiert = 3.

Bei den einseitig osteotomierten Fällen war, wenn man die nicht osteotomierten Fälle mit den osteotomierten auf einen gemeinsamen Nenner bringt, 44 : 165 Misserfolg, bei den nicht osteotomierten 45 : 165 Misserfolg, der Misserfolg bei nicht osteotomierten einseitigen ist also um $\frac{1}{165}$ grösser als bei den osteotomierten. Das Verhältnis ist doch wahrlich ein so kleines, dass man aus ihm nicht schliessen darf, dass die Osteotomie einen besseren Erfolg gezeitigt hat.

	Alter	Einseitig	Doppelseitig	Osteot.	Nicht osteot.	Transp.	Repon.	Bemerkungen
1.	3 J.	+		+			+	
2.	$2^3/_4$ J.		+	++		+	+	Das Röntgenbild hatte schon rechts schlechte Pfanne ergeben, trotz Osteotomie hielt sich dort doch nicht der Kopf.
3.	5 J.	+			+		+	Die Osteotomie war nicht nötig, da der Kopf bei Innenrotation nicht fester stand, er war aber nach Lorenz eingerenkt und er war beim zweiten Verband abduziert, „ziemlich“, und Druck gegen den Trochanter ausgeübt.
4.	11 J.	+			+	+		Warum wurde das 11jährige Kind nicht osteotomiert?
5.	$3\,^1/_2$ J.		++	++		++		Trotz des jugendlichen Alters und trotz Osteotomie trat doch keine Heilung ein.
6.	3 J.		++	++(+)		+	+	Trotz jugendlichen Alters trat nur an einer Seite Heilung ein, die andere Seite wurde auch osteotomiert, aber es trat doch immer wieder Reluxation ein, selbst als diese Seite zum zweitenmal reponiert wurde.
7.	20 Mon.	+			+		+	Nicht osteotomiert und doch geheilt.
8.	3 J.	+		+		+		Trotz Osteotomie keine Heilung.
9.	5 J.	+			+		+	Ohne Osteotomie trat Heilung ein. Verband lag in starker Abduktion.
10.	9 J.	+			+	+		Hier lag der Verband in leichter Abduktion. Warum wurde hier nicht osteotomiert?
11.	13 J.	+			+		+	Eingegipst in mittlerer Abduktion, auch hier wurde nicht osteotomiert und doch trotz des nicht günstigen Alters Reposition erzielt, vielleicht weil die Abduktion stärker war.
12.	$1\,^1/_2$ J.	+		+			+	Trotz Osteotomie besteht Neigung zur Aussenrotation.
13.	2 J.	+		+			+	Osteotomiert und abduziert. Kopf fest.
14.	$1^3/_4$ J.		+	+	+		++	Trotz Osteotomie bestand Neigung zur Aussenrotation, während an der nicht osteotomierten Seite die Neigung nicht war und der Kopf fest in der Pfanne blieb. Später musste noehmals die Osteot. der Tibia gemacht werden.
15.	15 Mon.	+		+			+	Nun bei 15monatlicher einseitiger Luxation dürfte Reposition nicht schwierig sein.
16.	6 J.	+			+		+	Also nicht osteotomiert, und doch Kopf in der Pfanne, aber Abduktionstraktion!
17.	11 J.	+			+	+		Subspinöse Einstellung. Warum hier nicht osteotomiert?
18.	2 J.		+	++		+	+	„Links ist der Kopf trotz Osteotomie noch beweglich, aber fest, wenn man einen Druck von hinten her gegen den Trochanter ausübt“, d. h. er steht nicht fest, also keine Repos. trotz Osteotomie.

	Alter	Einseitig	Doppelseitig	Osteot.	Nicht osteot.	Transp.	Repon.	Bemerkungen
19.	2 J.	+			+		+	Ohne Osteotomie bei einseitig jungem Kinde Heilung.
20.	4 J.		+	++			++	Osteotomiert und doch Neigung zur Aussenrotation. Fistel aus der Osteotomiewunde.
21.	3 J.	+		+			+	Neigung zur Aussenrotation.
22.	8 J.		++	+	+	+	+	Transponiert dort, wo nicht osteotomiert, reponiert, wo osteotomiert. Wahrscheinlich ist hier von vornherein überhaupt keine Reposition erzielt worden, denn V. gibt ausdrücklich an „links ist die Reposition nicht so deutlich".
23.	4 1/2 J.	+		+		+	(+)	Fall 23 kam später in meine Behandlung. In diesem Falle war von einer Reposition des Kopfes an seinen Ort keine Rede, sondern der Kopf stand oberhalb des oberen Pfannenrandes in der Gleitfurche. Dieser Fall fällt also sicher unter die Transpositionen (s. Fig. 92).
24.	3 J.		+	++		++		Steht trotz Osteotomie „nur ziemlich an normaler Stelle, aber beiderseits leicht gleitend" und hat grosse Neigung zur Aussenrotation.
25.	1 1/4 J.	+			+		+	Junges, nicht osteotomiertes Kind, das trotzdem gut reponiert wird.
26.	3 J				+			Ohne Osteotomie geheilt. Neigung zu Aussenrotation.
27.	4 J.			++			++	Heilung. Osteotomische Heilung.
28.	4 J.			++			++	Osteotomische Heilung.
29.	20 Mon.			+			+	Osteotomie, Abduktionsschiene.
30.	2 J.				++	++		Heilung. Nicht osteotomiert, warum nicht, da doch Halt bei Innenrotation vorhanden? Dies hätte sicher gutes Resultat gegeben. wenn die Abduktion stärker getrieben.
31.	4 J.			+			+	Osteotomiert, Stellung normal und fest.
32.	5 J.			+			+	Fest, starke Innenrotation u. Abduktion.
33.	5 J.			+		?	?	Osteot. — Kopf gut u. fest, siehe Fall 23.
34.	10 J.		++			++		Feste Transposition nach Osteotomie.
35.	3 J.						+	Trotz Osteot. ist der Kopf nicht fest in der Pfanne, er muss erst nach der Osteot. wieder in Narkose hineingedrückt werden und zur Sicherung muss Abduktionsschiene gegeben werden.
36.	5 J.			+			+	Trotz Osteot. wird Abduktionsschiene gegeben, weil die Tiefe der Pfanne mit Schwielen ausgefüllt erscheint.
37.	3 1/2 J.			+		+		Trotz Osteot. Transpos. und zwar scheinbare Versenkung des Trochanters in der Pfanne. Die Innenrotation wird ad maxim getrieben.
38.	4 1/2 J.			+		+		Trotz Osteotomie keine Reposition.

An 10 doppelseitigen Fällen wurde beiderseitig die Osteotomie gemacht. Von diesen 10 wurden

beiderseitig reponiert	3	Fälle,
einseitig „	3	„
beiderseitig transponiert	4	„

d. h. von 20 osteotomierten Gelenken bei 10 doppelseitigen Fällen trat 9mal Heilung ein, 11mal Misserfolg, bei der doppelseitigen Hüftverrenkung überwiegt also der Misserfolg trotz Osteotomie in mehr als der Hälfte der Fälle; und noch ungünstiger ist das Resultat, wenn man von einer Heilung der doppelseitigen Luxation erst dann sprechen will, sobald beide Hüften geheilt sind; dann haben wir nur $^3/_{10}$ Heilungen.

Endlich sind noch 2 Fälle doppelseitiger Luxationen behandelt, bei denen

1. die eine Seite **A** osteotomiert und reponiert, die andere Seite **B** nicht osteotomiert und transponiert,

2. die eine Seite **A** osteotomiert und reponiert, die andere Seite **B** nicht osteotomiert und doch reponiert sind.

Es hält sich also hier ein doppelseitiger Fall, der einseitig osteotomiert ist, die Wage mit einem nicht osteotomierten Fall; das eine Mal reluxierte die nicht osteotomierte Seite, das zweite Mal reluxierte sie nicht.

Eine derartige Gruppierung der Fälle dürfte genügend beweisen, dass die Osteotomie es sicherlich nicht ist, die die günstigeren Heilungszahlen in der Vogelschen Arbeit bedingt. Ganz sicher sind auch die Heilungen nicht erwiesen, da die Arbeit zu bald nach der Reposition der Fälle publiziert wurde und sicherlich in manchen Fällen eine Reluxation noch eingetreten ist. Von einem Falle, den ich zur Nachbehandlung übernahm, habe ich durch manuelle Untersuchung und Röntgenbild den Beweis, dass der Kopf absolut nicht an seinem Orte, sondern 2 cm höher steht (s. Fig. 92, Fall 23), und doch wurde dieser Fall als geheilt angegeben.

Ich glaube daher, dass in all den Fällen, wo Vogel davon spricht, dass trotz Osteotomie „Neigung zur Aussenrotation“ besteht oder die „Pfanne vom Kopf nicht ausgefüllt“ erscheint, und deshalb Abduktionsschiene gegeben wird, dass der „Kopf nicht ganz fest in der Pfanne“ steckt und deshalb nach der Osteotomie doch wieder in Narkose hineingepresst werden musste, und dass dann, trotzdem noch einmal eine Abduktionsschiene nötig war, man von einer wirklichen Heilung nicht sprechen kann. Alle diese osteotomierten Fälle, die als Heilung mit verrechnet sind, sehe ich etwas skeptisch an. Derartig nicht ganz sichere Fälle finde ich, abgesehen von Fall 23, von dem ich den Beweis habe, noch 7 (Fall 12, 35, 36, 21, 29, 33 und 20). Dies

möge genügen, um zu beweisen, dass aus der Vogelschen Statistik nicht zu entnehmen ist, dass die Osteotomie günstigere Erfolge geschaffen hat.

Nachdem so eine Kritik der Vogelschen Statistik nicht zugunsten des Schedeschen Verfahrens spricht, muss ich versuchen, die Gründe auseinanderzusetzen, warum die Osteotomie und Nagelung überhaupt nicht den von ihrem Schöpfer gewünschten Erfolg haben konnte.

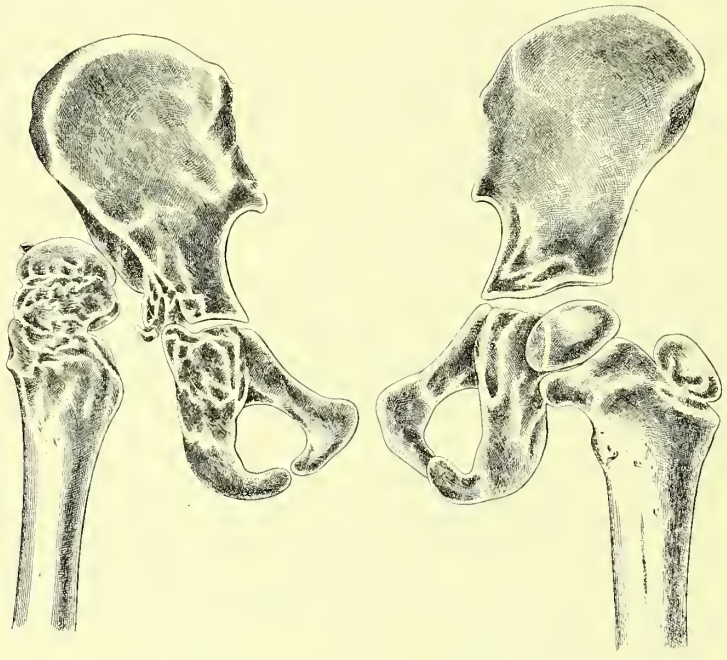

Fig. 92. R. B. von J. M. Man sieht an der Aussenseite des Kopfes rechts die Spur des goldenen Nagels. Der Kopf steht nicht in der Pfanne.

Die Voraussetzung für das Gelingen der Schedeschen Methode, Nagelung und Osteotomie, ist die Retention in Innenrotation. Nur dann, wenn der Kopf in Innenrotation durch die Nagelung festgehalten wird, hat die nachfolgende Osteotomie und Drehung des unteren Fragmentes nach vorne Wert. Unsere Fragestellung muss also nicht lauten: Steht der Kopf in Innenrotation fest, sondern: Kann der durch Innenrotation fest in die Pfanne eingestellte Kopf dauernd durch die Nagelung festgehalten werden, ohne dass die Innenrotation verloren geht? Der springende Punkt liegt also auch hier darin, ob die Festigkeit durch Innenrotation eine dauernde ist, ob der Kopf sich bei Innenrotation ein so festes Lager in der alten Pfanne einschleift, dass er in dieser Stellung bleibt. Nicht auf die Reposition in Innenrotation kommt es an, sondern auf die

Retention in Innenrotation. Erst wenn diese tatsächlich gesichert ist, hat eine Osteotomie einen Wert. Nun erfolgt aber bei Schede die Osteotomie und Nagelung gleichzeitig. In diesem Umstande liegt die Gefahr. Durch die Nagelung soll das obere Fragment so fixiert werden, dass es die weiter distal erfolgende Aussenrotation nicht mitmachen kann. Die Nagelung wird aber schon gemacht, nachdem erst vor 3 Monaten die Reposition stattfand. Diese Zeit aber reicht nach der Ansicht aller Autoren nicht aus, um eine dauernde Fixation des Kopfes in der Pfanne zu gewährleisten. Nur in den wenigsten Fällen ist das möglich (s. Joachimsthal). Hier liegt also ein fundamentaler Fehler der Schedeschen Methode. Schede hatte auch selbst schon die Beobachtung gemacht, dass trotz dauernder, monatelanger Gipsverbände die Innenrotation nicht aufrecht zu erhalten gewesen war, dass das Bein immer die Tendenz hatte, sich nach aussen zu drehen. Es fragt sich nun zweitens, ob diese Tendenz der Auswärtsrollung durch die Osteotomie und Nagelung beseitigt wird, und ferner, worin die Ursachen der Auswärtsrollung überhaupt zu suchen sind.

Man muss nun sagen, dass die Osteotomie die Auswärtsrollung noch vermehrt, weil ja der Unterschenkel um ca. 90 Grad nach aussen gedreht wird. Es wird also die an und für sich bestehende Aussenrotationstendenz noch künstlich vermehrt. Also auch von dem Gesichtspunkte aus lässt sich das Verfahren nicht verteidigen. Schede erkennt die Tatsache an, dass eine aussenrotatorische Tendenz vorhanden ist, denn trotz aller Innenrotationsverbände blieb die Innenrotation nicht bestehen. Nun fügt Schede hierzu noch die operative Aussenrotation des Femur. Nimmt man an, der Kopf bliebe in Innenrotation fest in der Pfanne stehen, so müsste die Aussenrotationstendenz eine ganz erwünschte sein, weil sie ja dahin strebt, das Bein wieder in die Normalstellung zu bringen. Und diese Aussenrotationstendenz glaubt Schede bekämpfen zu müssen, eine Tendenz, die ihm eigentlich förderlich sein müsste. Hier muss ein Widersinn liegen. Dieser wird erst dann verständlich, wenn man hört, dass diese Aussenrotationstendenz nach Schede gerade die Kraft ist, welche auch zur Reluxation führt, und darin hat Schede Recht gehabt. So wie er reponierte, erfolgte immer in Aussenrotation die Reluxation. Wir müssen also die Frage stellen: Woher rührt diese Aussenrotationstendenz, und kann diese Tendenz durch die Schedesche Operation beseitigt werden? Schede glaubt, dass die Anteversion an der Reluxation schuld ist, er glaubt, dass ihre Nichtberücksichtigung notwendig das Femur reluxieren müsse. Daher bekämpft er die Anteversion durch seine Operation. Schon daran, dass Schede trotz der Operation in den meisten Fällen noch Gipsver-

bände, Schienen, Knie-Aluminiumkapseln, den Langeschen Gürtel in Modifikation anwendet, um die „noch bestehende Aussenrotation“ zu bekämpfen, können wir den Schluss ziehen, dass die Anteversion zum mindesten nur ein sehr kleiner Faktor für die Aussenrotationstendenz ist.

Aus meinen Ausführungen dürfte hervorgehen, dass die Schedesche Operation, die eine ätiologische sein will, nicht immer ihre Berechtigung hat, weil sie die Aetiologie der Aussenrotation verkennt, weil sie glaubt, dass die Anteversion die Aussenrotationstendenz bedingt. Meiner Ansicht nach müsste gerade das Gegenteil stattfinden. Ein antevertierter Femurkopf, der besser in Innenrotation fixiert steht, müsste eben innenrotatorische Tendenz haben. Da diese Tendenz aber nicht besteht, so kann auch unmöglich die Anteversion die Schuld an der Aussenrotationstendenz haben. Nach diesen Erwägungen, die im Einklang stehen mit den praktischen Erfahrungen, können wir die Schedesche Operation nicht als ein Mittel für die bessere Retention des Kopfes ansehen.

Ich selbst habe mich aus den angeführten Gründen auch nicht ein einziges Mal entschliessen können, die Osteotomie und Nagelung vorzunehmen, mochte die Anteversion auch noch so hochgradig sein. Ich habe es nicht zu bereuen gehabt, denn die Zahl meiner wirklichen Repositionen und Retentionen ist eine relativ viel grössere, als Schede sie erreicht hat. Die Sicherheit meiner Retentionstechnik ist eine derartige, dass ich in den letzten drei Jahren in den Fällen, wo ich eine Reposition erreichte, niemals eine Reluxation erlebte, und zwar ohne dass ich je eine blutige Operation anzuschliessen genötigt gewesen bin. Auch Narath, Joachimsthal, Lange, Lexer u. s. w., die alle über eine grosse Zahl wirklicher Repositionen verfügen, haben ihre Resultate alle ohne Osteotomie und Nagelung erreicht.

Ohne die hervorragenden Verdienste von Lorenz und Schede, die sie sich um die Heilung der angeborenen Hüftverrenkung erworben haben, schmälern zu wollen, muss ich doch betonen, dass sie ein sehr beirrendes Moment in die ganze Luxationstherapie hineingebracht haben, und das ist die Frage von der Rotationsstellung: Hie Aussen-, hie Innenrotation! ertönte der Kampfesruf auf beiden Seiten, aber diese Frage wird ganz nebensächlich, wenn man sich die viel wichtigeren Fragen vorlegt:

1. Bei welchem Grade der Abduktion steht der Kopf am besten in der Pfanne?

2. Bei welchem Grade der Abduktion kann sich am besten die Pfanne ausbohren?

3. Wie lange muss die hochgradige Abduktion beibehalten werden, ohne dass Reluxation eintritt?

4. Wie stark darf die Abduktion auf einmal vermindert werden, ohne dass Reluxation eintritt?

Aus diesen Fragen geht hervor, dass für mich der springende Punkt der ganzen Behandlungsfrage die Abduktion ist und nicht die Rotation.

Also trotz der energischen Massregeln von Schede stellte sich stets eine störende Aussenrotation nach der Behandlung wieder ein, eine Aussenrotation, über die nicht bloss Schede, sondern auch eine ganze Reihe anderer Autoren, so Lorenz, Hoffa, Heusner, Jaffe, klagen. Es ist daher nötig, nach den Ursachen dieser Aussenrotationstendenz zu forschen.

Ueber die Ursachen der Aussenrotation.

Als Ursache für die bei unblutig behandelter Hüftverrenkung oft zurückbleibende störende Aussenrotation hat namentlich Schede die Anteversion des Schenkelhalses verantwortlich gemacht; ob mit Recht, erscheint mir aus dem Grunde zweifelhaft, weil die Aussenrotation trotz hochgradiger Anteversionsstellung vollkommen fehlen kann. Heusner hat geglaubt, dass die aussenrotatorisch wirkenden Muskeln stärker entwickelt wären als die Innenrotatoren und dadurch die Aussenrotation bedingt würde. Aus dem Grunde hat er sogar den Versuch gemacht, einen Aussenrotator zu einem Innenrotator umzuwandeln. Er hat den Glutaeus maximus von der Aussenseite des Schenkels an die Innenseite verpflanzt und ihn so zu einem Einwärtsdreher gemacht. Ueber den Erfolg dieser Operation ist uns keine Mitteilung gemacht worden. Es ist daher anzunehmen, dass ein Misserfolg eingetreten ist, denn sonst würde eine Publikation erfolgt sein. Wenn wir ein Mittel bekommen hätten, die störende Aussenrotation zu beseitigen, so würde es uns sicher von Heusner nicht vorenthalten worden sein. Ich glaube aus dem Misserfolg schliessen zu dürfen, dass auch die Aussenrotationsmuskeln nicht die abnorme Auswärtsdrehung des Schenkels herbeiführen.

Will man der Frage näherkommen, so muss man erstens die Knochenverhältnisse, zweitens die Kapselverhältnisse und drittens die Muskelverhältnisse genau untersuchen, viertens aber auch muss man klinisch genau feststellen, bei welchen Fällen von unblutig behandelter Hüftverrenkung und unter welchen Erscheinungen die störende Aussenrotation auftritt. Die Knochenverhältnisse sind durch Röntgenbilder gut zu studieren, und es unterliegt keinem Zweifel, dass die Anteversion des Schenkelhalses unter Umständen die Aussenrotation bedingen kann. Die Tatsache jedoch, dass trotz hoch-

gradiger Anteversion die Aussenrollung vollständig fehlen kann, spricht dafür, dass die Anteversion sicherlich nicht die alleinige Ursache der Aussenrollung ist. Was die Kapselverhältnisse anlangt, so sind diese ausserordentlich schwierig zu studieren, weil wir so selten Material bekommen. An dem Präparat, das mir zur Verfügung stand, konnte ich die auch von Lange festgestellte Tatsache beobachten, dass die Kapsel an den hinteren Teilen verkürzt und verdickt, in den vorderen Teilen verlängert ist. Es ist nun klar, wenn wir zum Zweck der Retention den Schenkel wieder längere Zeit in Abduktion einstellen, dass sich die Kapsel an den hinteren Partien zusammenfalten wird, an den vorderen Partien straffgezogen wird. Sie wird sich hinten also verkürzen, und auch diese Verkürzung wird ein Moment für die Aussenrotation abgeben können.

Was nun endlich die Muskelverhältnisse anlangt, so habe ich, um sie und ihre Veränderungen, die sie durch die Luxationsbehandlung erfahren, zu studieren, ein Phantom gemacht, wie auch Heusner es früher schon getan hatte. Ich habe versucht, die Aussenrotatoren und die Innenrotatoren in bezug auf Verkürzung oder Verlängerung oder auf ihr neutrales Verhalten zu studieren, und ich bin, was die angeborene Luxation vor der Behandlung anlangt, zu annähernd denselben Schlüssen gekommen wie Heusner. Vor der Behandlung sind bei der angeborenen Hüftverrenkung verkürzt der Psoas major, der Iliacus internus, verlängert der Obturator externus, internus, die Gemelli und der Quadratus femoris. Es ist ganz interessant, darauf hinzuweisen, dass der Quadratus femoris, der die stärkste aussenrotatorische Kraft entwickelt, vor der Behandlung verlängert und nicht verkürzt ist. Neutral verhalten sich der Pyriformis und der Pectineus.

Von den Innenrotatoren sind vor der Behandlung verkürzt der Tensor fasciae latae, der Gracilis und der Sartorius; verlängert sind diejenigen Fasern des Glutaeus maximus und minimus, welche die Innenrotation besorgen. Dagegen sind diejenigen Fasern, welche eine Abduktion besorgen, verkürzt.

Wie gestaltet sich nun die Wirkung, wenn wir die Reposition vornehmen, wie gestalten sich die Muskelveränderungen im Fixationsverbande? Wir müssen, um die Reposition zu erhalten, in mehr oder minder starker Abduktionsstellung und in indifferenter Rollstellung oder Aussenrotationsstellung den Oberschenkel fixieren. Am Phantom sieht man nun, wenn man die Abduktion einstellt, dass trotzdem keine Verkürzung der Aussenrotatoren eintritt. Von den neun aussenrotatorisch wirkenden Muskeln werden durch die Abduktion nur zwei verkürzt, der Glutaeus maximus und der Pyriformis. Der Glutaeus maximus

ist aber derjenige Muskel, der zum grössten Teil Abduktor und in geringer Weise Aussenrotator ist, der Pyriformis ein Muskel, der im Vergleich zu den ausserordentlich starken Aussenrotatoren: Quadratus femoris, Obturator externus und internus, kaum eine nennenswerte aussenrotatorische Kraft entwickeln kann. Am Phantom tritt also das Gegenteil von dem ein, was wir erwarteten: die Aussenrotatoren sind nicht verkürzt, sie sind entweder verlängert, das sind der Psoas major, der Iliacus internus und der Pectineus, oder unbeeinflusst, das sind die Obturatoren, die Gemelli und der Quadratus femoris. Es kann also die Aussenrotationsstellung nicht bedingt sein durch die angenommene Verkürzung der Aussenrotatoren.

Man könnte jedoch annehmen, dass eine Aussenrotation durch Schwächung der Innenrotatoren zustande kommt, indem diese dem Aussenrotationszug nicht die genügende Kraft entgegensetzen können. Wir finden aber auch am Phantom, dass dieses nicht zutrifft. Die Innenrotatoren sind nur bei einem einzigen Muskel verlängert, nämlich beim Gracilis. Der Sartorius, der Glutaeus medius und minimus sind verkürzt.

Aus dem Verhalten der Muskeln können wir also schliessen, dass die muskulären Elemente nicht die Ursache der abnormen Aussenrotation sein können.

Suchen wir uns endlich aus dem klinischen Verhalten der Luxation, die den störenden Aussenrotationsgang zeigt, die Ursachen klar zu machen.

Es war mir aufgefallen, dass die Aussenrotation immer bei solchen Kindern sich zeigte, deren Röntgenbild keine absolut konzentrische Einstellung in die Pfanne ergeben hatte. Wenn ich die Kinder aus dem letzten Fixationsverbande herausgenommen hatte, so konnte ich konstatieren, dass der Kopf nur zu einem Teile unter dem Pfannendache stand, dass der Y-förmige Knorpel nicht genau dem Kopfe gegenüberstand. Diese Kinder gingen zunächst noch nicht sehr auswärts rotiert. Das Trendelenburgsche Phänomen war zwar verschwunden, die Länge der Extremität war an der behandelten Seite ebenso gross wie an der gesunden Seite. Legte man das Kind auf den Untersuchungstisch, so bemerkte man jedoch, dass der Schenkel sofort in eine leichte Aussenrotation zurückfiel. Untersuchte man das Kind einige Wochen später, so war diese leichte Aussendrehung nicht verschwunden, im Gegenteil, sie war etwas stärker geworden. Bei genauer Messung konnte man jetzt auch feststellen, dass eine ganz geringe Verkürzung bestand. Wartete man wieder einige Wochen länger, so konnte man finden, dass der Gang des unbeobachteten Kindes nicht, wie es der Fall sein sollte, wenn eine längere Gehperiode schon eingetreten

war, besser geworden war, sondern dass der Aussenrotationsgang schlimmer geworden war. Auch das Trendelenburgsche Phänomen war jetzt wieder nachweisbar.

Die Trochanterspitze stand ein geringes oberhalb der Roserschen Linie, der Kopf war zwar deutlich vorne in der Inguinalgegend zu fühlen, er stand jedoch etwas höher als er sollte. Diese beobachteten Fälle veranlassten mich, die Krankengeschichten und Röntgenbilder, welche Lorenz und Ludloff in ihren Arbeiten publiziert haben, durchzusehen, und auf ihre Angaben über Aussenrotationstendenz zu prüfen.

Beide Arbeiten sind mir ein Beweis für die Richtigkeit meiner Ansicht, dass die zurückbleibende Aussenrotation zurückgeführt werden muss in erster Linie auf nicht ganz exakte Reposition und Retention des Kopfes und auf nicht genügende Ausbildung der neuen Pfanne, an der von der Natur ihr zugeschriebenen Stelle, eine Ansicht, die ich auf dem III. Orthopädenkongresse zuerst aussprach, und die nicht nur unwidersprochen blieb, sondern allgemeine Zustimmung fand.

Es ist natürlich klar, dass jede geringe Verlagerung des Zentrums der Pfanne eine Veränderung des Angriffspunktes des Kopfes darstellt. Es werden durch diese Veränderungen andere statische Verhältnisse geschaffen, die Rotation des Kopfes in der Pfanne muss unter anderen Bedingungen erfolgen. Treten zu diesen veränderten Knochenverhältnissen, die ja die Grundlage des Gelenks bilden, nun noch die veränderten Kapsel- und Muskelverhältnisse hinzu, die ja besonders in einer Schwächung der Adduktoren bestehen, so resultiert mit Leichtigkeit daraus die auffällige Aussenrotation.

Wenn ich daraufhin die von Lorenz angeführten und mit Bildern bezeichneten geheilten Fälle kurz kritisieren darf, so muss ich zunächst die Definition von Heilung anführen, die Lorenz selbst gibt: „Vom anatomischen Standpunkte betrachte ich alle jene Fälle als geheilt, bei denen das Röntgenbild zeigt, dass der Schenkelkopf annähernd im Pfannenniveau unter einem mit gut ausgebildeter lateraler Kante versehenen opaken knöchernen Pfannendache gestützt ist, während die klinische Untersuchung denselben in der Leistenfurche etwas nach aussen von ihrer Mitte deutlich nachweisen kann.“

Diese Definition mag vollkommene Berechtigung gehabt haben zu einer Zeit, als man überhaupt noch in der Entwicklung dieser Behandlungsfrage stand, zu einer Zeit, als die Röntgenbilder noch nicht so scharf wurden. Jetzt aber, wo wir auf dem sicheren Grund, den unsere orthopädischen Pioniere gelegt haben, weiter bauen können, wo wir an guten Röntgenbildern uns immer selbst wieder kritisieren können, müssen

wir auch etwas strenger in der Beurteilung unserer geheilten Fälle sein, müssen wir unter Heilung mehr suchen, als was Lorenz darunter verstand. Von 108 anatomisch geheilten Fällen bildet Lorenz 15 Fälle ab, die, wie naturgemäss anzunehmen ist, seine besten sein müssen (s. loco classico, Fig. 54—68 inkl.).

Fig. 54, rechtes Hüftgelenk, anatomisch restituiert. In der Tat sieht man deutlich, dass die Mitte des rechten Kopfes im Niveau des Y-förmigen Knorpels steht, dass der untere Kopfpol an beiden Seiten gleich hoch steht, dass der obere Pfannenrand in genau derselben Höhe steht und breit ausladet wie an der gesunden Seite. Den Unterschied zwischen kranker und gesunder Seite zeigt nur der rechte, etwas kürzere Hals. Zu diesem Bilde wird bemerkt, dass der Gang des Kindes im strengsten Sinne des Wortes normal ist und dass die Eltern 2 Jahre nach der Reposition überhaupt schon vergessen hätten, jemals ein krüppelhaftes Kind besessen zu haben.

Ein Bild, das diesen Anforderungen genau so scharf genügt, finde ich unter allen anderen Bildern nicht wieder. Am nächsten steht ihm noch

Fig. 56, Rechtsseitige Reposition, das Hüftgelenk anatomisch annähernd restituiert.

Der Gelenkspalt zwischen Kopf und oberem Pfannenrand ist hier etwas breiter als an der gesunden Seite. Der obere Pfannenrand etwas steiler. Lorenz nennt das funktionelle Resultat ein ideales, doch ist Adduktion und Einwärtsrollung eingeschränkt, mässige habituelle Aussenrollung vorhanden.

Wir finden also schon bei diesem Falle, der tatsächlich funktionell als ideal geheilt hingestellt wird, die Aussenrotation angegeben, und ähnlich Fig. 59.

„Reehtsseitig Restitution in anatomischer und funktioneller Beziehung trotz der steileren Stellung des rechten Pfannendaches.“ Doch hier steht schon der First des oberen Pfannendaches etwas höher, der Zwischenraum zwischen oberem Kopfpol und Pfannenrand ist leer, die Mitte des Kopfes steht etwas höher als der Y-förmige Knorpel.

Auch bei diesem Fall konstatiert Lorenz, sowohl aus der Funktion als nach der klinischen Untersuchung, eine vollständige Restitution des Gelenkes. Aber er verbirgt auch nicht, dass eine habituelle Aussenrollung vorhanden ist. „Das obere Femurende zeigt im Einklang mit der noch vorhandenen Aussenrollung des Beines zwar eine ausgesprochene Sagittalstellung, so dass der Schenkelhals in der Ansicht von rückwärts nicht gesehen werden kann, aber der Knochenschatten des Trochanter major ist bis über die mediale Hälfte hinaus von einem gleichmässig gerundeten, mit scharfer naturaler Spitze endigenden Pfannendache solid gestützt.“

Betrachten wir uns der Reihe nach die anderen Bilder, so fällt uns immer als gemeinsames Charakteristikum auf, dass die neue Pfanne viel weiter ist als an der gesunden Seite, dass der Kopf niemals mit seiner Mitte nach dem Y-förmigen Knorpel hinsieht, dass seine Stellung zum Hals und Schaft nicht stumpfwinklig ist, sondern fast gerade, d. h. Kopf, Hals und Schaft sind aufeinander projiziert. Infolgedessen gewinnt man den Eindruck, als sei der Hals verkürzt. Der Gelenkspalt zwischen

Kopf und Pfanne ist relativ gross. Der Kopf wird durchaus nicht immer von der ganzen Peripherie des oberen Pfannenrandes gedeckt, sondern ist bis zur Hälfte oder nur bis ein Drittel gestützt.

In diesen Fällen spricht Lorenz auch allerdings nicht von anatomischer Heilung, sondern von „hinlänglich anatomischer Ausgestaltung der Pfanne, aber absoluter funktioneller Heilung oder teilweiser Ausgestaltung der Pfanne, oder aber er sagt, der Schenkelkopf steht unter einem mächtig nach aussen ladenden Pfannendach etwas oberhalb des Fugenknorpels."

Ich muss dieses genau feststellen, weil es für die Erklärung von der Ursache der Aussenrotation und für ihre Beseitigung von ausschlaggebender Bedeutung ist. Es ist nicht das Bestreben, die Resultate von Lorenz anzufechten oder herabzuwürdigen, sicherlich nicht. Gerade ich schätze Lorenz ganz ausserordentlich hoch und möchte es an dieser Stelle aussprechen, dass wir es ihm zu verdanken haben, dass die Orthopädie der Chirurgie das wichtige Kapitel der angeborenen Hüftverrenkung entrissen hat. Ohne seine Arbeiten würden die deutschen Orthopäden es kaum gewagt haben, das für unheilbar geltende Leiden jetzt so erfolgreich in Behandlung zu nehmen. Gerade diese Ausführungen sollen beweisen, wie unendlich dankbar wir Lorenz für seine Wegweiserdienste, die er uns auf diesem dunklen Gebiete geleistet hat, sein müssen. Meine Ausführungen sollen aber auch beweisen, dass wir noch weiter kommen, dass wir auch weiter gekommen sind, dass wir mit den von Lorenz als ideal beschriebenen Heilungen jetzt nicht mehr zufrieden sein dürfen. Die letzten Publikationen von Lorenz und seinen Schülern haben bewiesen, dass Lorenz selbst jetzt meinen Standpunkt auch einnimmt und mehr von einer Heilung verlangt als 1900.

In fast allen Fällen, in denen der Kopf nicht im Zentrum der Pfanne sich befindet, finden wir auch Angaben über „Aussenrollung" oder „leichter Abduktionsstellung des Beines". Zu Fig. 65 finden wir die Bemerkung: „Die restierende Verkürzung betrug 1,5 cm. Das Kind geht auf vollen Sohlen und recht ausdauernd, aber (im Charakter des Abduktionsganges) etwas hinkend." Der Charakter des Abduktionsganges ist jedoch Auswärtsrotation!

Wir können also tatsächlich bei jedem von den geheilten Fällen mit ganz wenigen Ausnahmen immer konstatieren, dass eine mehr oder minder starke Auswärtsrotation vorhanden ist. Nur im ersten Falle, dessen anatomisches Resultat ein vollkommenes ist, finden wir nichts von Aussenrotation angegeben. In diesem Falle wird bez. des Ganges auch nicht die leiseste Einschränkung gemacht. Die doppelseitigen Fälle zeigen nicht ein einziges Mal auf dem Röntgenbild eine wirkliche anatomische Heilung. Auch bei ihnen wird in den Kranken-

geschichten mehr oder minder stark accentuiert von Auswärtsrotation gesprochen.

Ich wende mich nun weiter zu den von Ludloff genau beschriebenen Fällen (Ludloff: Zur Pathogenese und Therapie der angeborenen Hüftgelenksluxation). Bezüglich der Aussenrotation sagt Ludloff, pag. 121 und 123: „Die Neigung des Oberschenkels, sich nach aussen zu rotieren, so dass der Schenkelhals in Sagittalstellung, die Kniekondylenachse aus der Frontalebene heraus kommt und der Fuss ganz nach aussen gekehrt wird, haben wir in allen unseren Fällen beobachtet, bei dem einem mehr, bei dem andern weniger. Am auffallendsten war diese Aussenrotation bei IX und XXII."

Betrachten wir nun die Röntgenbilder dieser Fälle, so finden wir die auch bei Lorenz besprochene Ausbildung der Pfanne. Der Kopf steht auch hier höher als der Y-förmige Knorpel. Der Gelenkspalt ist weit, der Schenkelhalswinkel steil, die Köpfe nicht ganz gestützt. Besonders charakteristisch ist XX D I und D II (loco classico). Betrachten wir dagegen die anderen Bilder, wo die Aussenrotation nicht stark war, so werden wir finden, dass die Konfiguration des neuen Gelenkes viel mehr der des normalen ähnlich ist.

Für die Beurteilung der Aussenrotation kommt die doppelseitige Luxation nicht so sehr in Betracht, weil der Vergleich mit der gesunden Seite wegfällt. Doch möge es immerhin gestattet sein, auch hierbei sich an die Lorenzsche Arbeit zu halten. Lorenz sagt: „Was die doppelseitigen Luxationen anbelangt, so sind jene Aktinogramme, welche ein weniger inniges Ineinandergreifen der Knochenschatten der Gelenkkörper aufweisen, ziemlich spärlich vorhanden. Die aktinographische Kontrolle der anatomischen Resultate hat hier die meisten Enttäuschungen gebracht." Diese Worte kann wohl jeder, der sich intensiver mit der Behandlung der kongenitalen Luxation befasst, unterschreiben, wenigstens wird er dies für die ersten Jahre seiner praktischen Tätigkeit tun müssen. Lorenz führt aus seinem grossen Material nur 3 Fälle an, deren Bilder an beiden Seiten nicht ein einziges Mal anatomische Heilung zeigen.

Fig. 68 hat nur rechts ein „annähernd restituiertes Gelenk. Die Knorpelfuge steht der Mitte des Kopfes gegenüber, der Hals ist aber etwas steil aufgesetzt, jedenfalls muss man diese Seite als ideal geheilt ansehen. Auf der andern Seite hingegen steht der Kopf höher, um etwa 2 cm, ihm fehlt das gute, knöcherne Pfannendach. Von der Funktion wird gesagt: „Der Gang des Kindes kann als vollkommen normal bezeichnet werden."

Ueber vorhandene Aussenrotation des einen oder des andern Beines wird nichts gesagt. Dagegen wird bei dem zweiten Fall, Fig. 67, wo das Bild die Köpfe beiderseits höher, über dem Y-förmigen Knorpel, zeigt, wo der Kopf nur zu $^2/_3$ von der Pfanne gedeckt wird, dass das Kind „bei künstlichem Ausgleiche dieses Längenunterschiedes ($1^1/_2$ cm

einen ganz gleichmässigen Gang zeigt, an welchem höchstens die noch etwas stärkere Auswärtskehrung der Fussspitzen auffällt!“ Also an beiden Seiten Auswärtsrotation der Schenkel. Der erste Fall nun endlich kann vom röntgenographischen Standpunkte sicherlich nicht als eine auch nur annähernde Heilung gelten. Wenn Lorenz 1900 schon mehr Erfahrung im Lesen von Röntgenbildern gehabt hätte, würde er diesen Fall sicherlich nicht als beiderseitige Reposition beschrieben haben. Die Köpfe stehen weit von der Pfanne ab, stehen bedeutend höher als der Y-förmige Knorpel, sind nur zur Hälfte an der einen Seite, zu einem Drittel an der anderen Seite von einer steil aufsteigenden Pfanne gestützt. Ueber das funktionelle Resultat dieses Falles äussert sich Lorenz folgendermassen: „Es bleibt zunächst noch vieles zu wünschen übrig. Noch lange Zeit schwankte die kleine Patientin beim Gehen stark von einer Seite zur andern, die Ausdauer aber war gegen früher ganz ausserordentlich gebessert, indem das Kind sich unermüdlich tummelte und dabei körperlich zusehends gedieh. Zwei Jahre nach der Reposition kann der Gang als vollkommen normal bezeichnet werden, während die Körperhaltung eine ganz gerade geblieben ist.“ Ich gehe wohl nicht fehl, wenn ich aus dem Schwanken des Kindes von einer Seite auf die andere schliesse, dass auch hier die Aussenrollung eine sehr hochgradige war. Alle Kinder mit exzentrischer Pfannenbildung gehen auch mit auswärts rotierten Beinen. Dass sich nachher der Gang gebessert hat, ist wohl selbstverständlich. Es ist eine bekannte Tatsache, dass behandelte Luxationskinder dann, wenn sie sich vorstellen, immer möglichst gut gehen, wenn sie sich jedoch unbeobachtet wissen oder einige Zeit gegangen sind, tritt der schlechte Gang wieder auf.

Aus den angeführten Lorenzschen und Ludloffschen Fällen dürfte also auch mit absoluter Gewissheit hervorgehen, dass die mehr oder weniger starke Auswärtsrotation immer begleitet gewesen ist von einer nicht absoluten anatomischen Restitution des Gelenkes.

Die Behandlung der doppelseitigen Luxationen.

Es ist von grosser Wichtigkeit, zu erfahren, in welcher Weise die doppelseitige Luxation von den verschiedenen Autoren behandelt wird, nicht allein deshalb, weil sie quantitativ das doppelt schwere Leiden ist, sondern auch, weil erfahrungsgemäss das Verhalten der beiden Seiten gewöhnlich nie ganz gleichmässig ist, und aus dem Grunde die Behandlung sich zu einer sehr schwierigen gestalten kann.

Lorenz ist der Ansicht, dass man die doppelseitige Luxation einzeitig behandeln soll und nur dann die zweizeitige Behandlung anwenden soll, wenn man durch Schwierigkeiten der Einrenkung, durch

lange Dauer der ersten Einrenkung oder durch das Misslingen der zweiten dazu gezwungen wird. Wenn bei älteren Kindern die Einrenkung an beiden Seiten, also nicht gleichzeitig zu erzielen ist, so führt er die Behandlung zweizeitig durch, bei jüngeren Kindern jedoch ist die einzeitige Behandlung die der Wahl. Lorenz glaubt, durch die einzeitige Behandlung fast die halbe Zeit und eine Narkose dem Kinde zu ersparen und in kürzerer Zeit eine gleichmässige Funktion zu erreichen.

Die Einrenkung geschieht an beiden Seiten natürlich in genau der gleichen Weise, wie bei einer einseitigen. Die primäre Stellung ist ebenfalls dieselbe. Es ist nur nötig, auf die Lorenzsche Technik des doppelseitigen Gipsverbandes hinzuweisen (s. Fig. 93). Das Kind liegt auf der Beckenstütze und auf dem Rumpfbänkchen, wie bei der Anlegung eines einseitigen Verbandes. Ein Assistent steht zwischen den Beinen des Kindes, und hält sie in der gewünschten Abduktionsstellung, eine leichte Ueberstreckung wird durch Druck nach abwärts, wenn es nötig ist, hergestellt. Dann liegt die innere Fläche der Oberschenkel etwas hinter der Frontalebene.

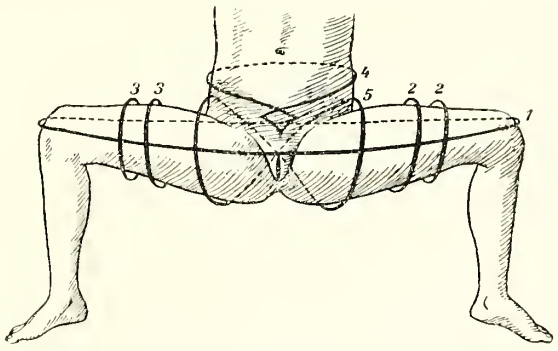

Fig. 93. Lorenz' Bindenführung bei der doppelseitigen Luxation.

Lorenz legt Wert auf eine exakte Bindenführung, wie obige Figur zeigt. „Die Binden verlaufen von der rechten Patella längs der inneren, vorderen Fläche des rechten Oberschenkels über die Symphyse zur inneren Fläche des linken Oberschenkels und gelangen über die linke Patella zur hinteren Fläche dieses letzteren, um über das Kreuzbein und die hintere Fläche des rechten Oberschenkels zum Ausgangspunkte zurückzukehren. Durch je ein System zirkulärer Touren um beide Oberschenkel wird dieses elliptische Gipsband zu einer vollständigen Hülse für die letzteren, während der über der Symphyse und der mittleren Kreuzbeinpartie gelegene Teil der Ellipse die Grundlage der vorderen und hinteren Beckenspange abgibt; ein viertes System von Touren beginnt an der Symphyse und folgt zirkulär dem Darmbeinkamme, um über die obere Partie des Kreuzbeines längs der Crista und Spina ant. sup. zum Ausgangspunkte zurückzukehren. Nach einem Umschlage der Binde an dieser Stelle beginnt die Tour von neuem. Ein letztes System von Touren hat einen Achter zur Grundlage, dessen Kreuzungs-

stelle über dem unteren Teile des Kreuzbeines liegt und dessen Schlingen die oberen Partien des Oberschenkels umkreisen."

Die Kniegelenke kommen nicht mit in den Verband hinein, damit Beugung und Streckung vollkommen ungehindert ausgeführt werden können (s. Fig. 94).

Lorenz lässt die Kinder in diesem ersten Verband auch wieder 4—5 Monate. Die zweite Verbandsperiode dauert ebenfalls wieder 5—6 Monate. Nach Absolvierung der zweiten Gipsperiode werden die Kinder

Fig. 94. Lorenz' doppelseitiger Verband der ersten Periode. Die Kniegelenke sind beide frei, es werden aktive Streckübungen gemacht.

des Tags vollständig freigegeben und nur des Nachts eine abnehmbare Spreizhülse aus Leder oder Zelluloid verwendet.

Eine weitere Korrektur überlässt Lorenz den Kindern selbst.

Ludloff behandelt ebenso wie Lorenz die doppelseitige Luxation einzeitig.

Müller-Stuttgart gibt in seiner Arbeit 1903 an, dass er früher beide Hüften in einer Sitzung reponiert habe, dann habe er aber diese einzeitige Behandlung aufgegeben, er reponiert jetzt die eine Seite, macht nach der Abnahme des Verbandes eine Pause so lange, bis diese Seite eine normale Stellung und Beweglichkeit angenommen hat und geht erst dann an die andere Seite (Zeitschrift für orthop. Chirurgie, 11. Band 1903, pag. 351). Nach einer liebenswürdigen Mitteilung, die Müller mir persönlich machte, hat er jetzt die zweizeitige Behandlung wieder aufgegeben und behandelt wieder einzeitig. Die Stellung, die Müller den eingerenkten Schenkeln gibt, ist Abduktion, Aussenrotation, gestreckter

Unterschenkel. Der Verband geht bis zu den Knöcheln herunter. Die beiden Schenkel bilden also gewissermassen eine gerade Linie miteinander. Müller glaubt, dass durch die gestreckte Stellung der Kopf am sichersten in der Pfanne fixiert wird.

Narath stellt als Grundsatz auf, stets die Reposition beider Gelenke in einer Narkose vorzunehmen. Er beabsichtigt niemals, vorher bloss ein Gelenk zu reponieren. In der ersten Zeit wandte er noch die Lorenzsche Schraube an, in der letzten Zeit arbeitete er immer ohne Extension. Er geht so zu Werke, dass er sofort eine Seite über den dorsalen Pfannenrand zu reponieren trachtet. Gelingt es, so reluxiert er diese Seite sofort wieder und nimmt gleich das andere Gelenk vor. Gelingt auch hier die Reposition, so wird das erste Gelenk zum zweitenmal reponiert. Beide Beine stehen dann in Abduktion und mehr oder weniger flektiert. Er stellt sich nun zwischen die Beine des Kindes, ergreift mit jeder Hand einen Oberschenkel und übt, langsam die Abduktion steigernd, Pumpenschwengelbewegungen aus, bis eine Abduktion von 90 Grad erreicht ist. Leisten bei dieser Prozedur die Adduktoren Widerstand, so werden sie vorsichtig von einem Assistenten bearbeitet, bis sie nachgeben. Narath legt grossen Wert auf möglichste Schonung der Muskulatur. Ist die Abduktion von 90 Grad erreicht, dann wird der Verband gemacht (s. Fig. 95). Von einer Ueberstreckung wurde in der Regel abgesehen. Die Oberschenkel mussten gewöhnlich in einer Frontalebene liegen. Narath achtet darauf, dass sämtliche Kräfte, welche die gelungene Reposition durch das Anspannen der Weichteile gewonnen hat und die Köpfe gegen die Pfanne drücken, erhalten bleiben; deshalb wird auch das federnde Knie nicht durchgedrückt, sondern als wichtiger Bundesgenosse begrüsst und sorgfältig geschont. In dieser Beziehung befindet sich Narath im Gegensatz zu Hoffa. Eine geringere Abduktion als 90 Grad wählt

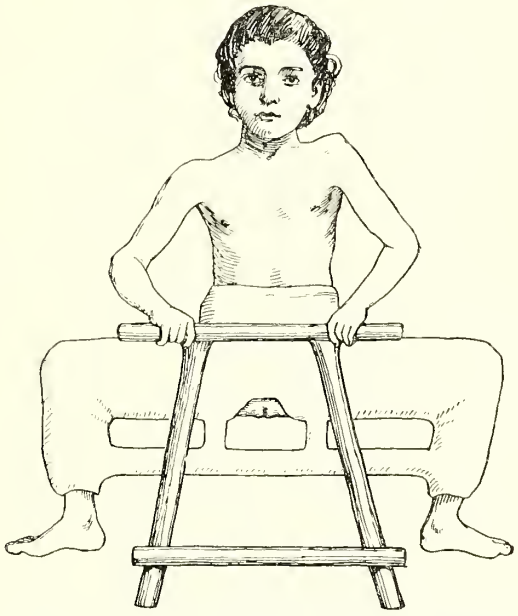

Fig. 95. Naraths doppelseitiger Verband. Abduktion von 90 Grad. Beide Kniegelenke im Verband, beide Schenkelteile des Verbandes durch eine Brücke verbunden. Das Kind steht und geht frei ohne Gehbänkchen.

Narath nicht. Beide Kniee und die oberen Teile der Unterschenkel werden mit in den Verband eingezogen.

Zwischen die beiden Unterschenkelanteile des Gipsverbandes kommt ein Querholz, das die Sicherheit des Verbandes erhöht.

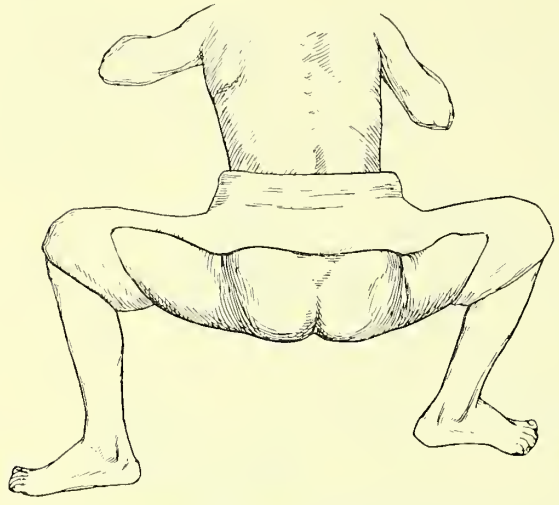

Fig. 96. Bartows Verband, Ansicht von hinten.

Den ersten Gipsverband lässt er ungefähr drei Monate liegen.

In der Reduktion der Primärstellung geht er gerade so vor beim doppelseitigen Verband wie beim einseitigen.

Seine zweite Fixationsperiode dauert im ganzen wenigstens fünf Monate.

Joachimsthal hat bei doppelseitigen Luxationen zunächst die eine Seite reponiert und nach etwa 8 Monaten, nachdem inzwischen auf dieser Seite wieder die normale Beweglichkeit eingetreten war, in genau derselben Weise die andere Seite behandelt.

Drehmann behandelt doppelseitige Verrenkungen stets einzeitig, Gipsverband umfasst Becken, Oberschenkel; das Knie nicht. Als Primärstellung wählt er in den meisten Fällen rechtwinklige Abduktion und Aussenrotation.

Horvath-Budapest richtet sich genau nach Lorenz.

Blencke hat die doppelseitige Hüftverrenkung verschiedenartig behandelt. Sieht er, dass nach der Einrenkung der einen Hüfte diese nicht sogleich wieder bei der geringsten Bewegung oder Erschütterung die Pfanne verlässt, dann geht er auch sogleich an die zweite Hüfte heran und macht die Operation in einer Sitzung.

Fig. 97. Bartows Verband, Ansicht von vorne.

Sieht er, dass es sich um eine äusserst flache Pfanne handelt und der Kopf auch bei der geringsten Bewegung diese sogleich wieder verlässt, dann verschiebt er die Einrenkung der zweiten Hüfte und gipst die eine Hüfte in solch extremer Stellung ein, wie er es bei der einseitigen Form tut, also starke Abduktion, Aussenrotation. Auch nimmt er den andern Oberschenkel zum Teil mit in den Verband hinein.

Springer nimmt die Reposition zunächst auf beiden Seiten gleichzeitig vor. Tritt eine Transposition oder Reluxation auf der einen Seite ein, dann wartet er etwa ein Jahr, bis das reponierte Gelenk ganz zuverlässig geworden ist, und dann nimmt er das reluxierte Gelenk noch einmal vor. Auch Springer hat sowohl die einzeitige wie die doppelzeitige Behandlung versucht. Die Stellung der Oberschenkel und die Art des Gipsverbandes ist bei doppelseitigen genau so wie bei seinem einseitigen Vorgehen (s. oben).

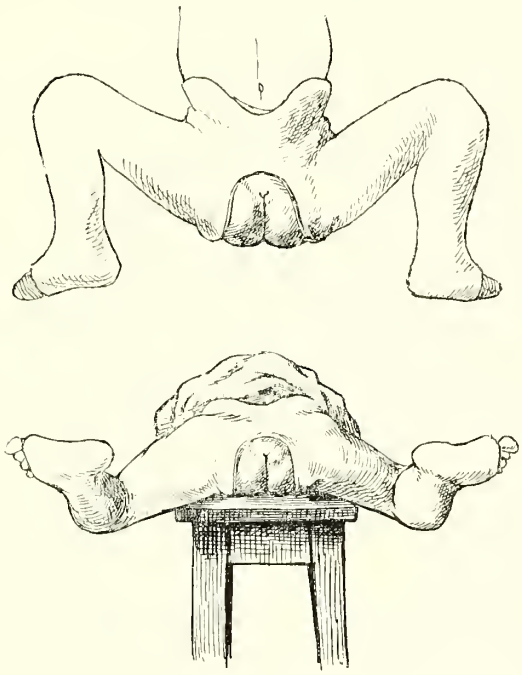

Fig. 98 u. 99 zeigen den Calotschen doppelseitigen Verband und zwar position de nécessité. Forcierte Flexion und Abduktion.

Bernhard Bartow, Buffalo, behandelt die doppelseitige Luxation ebenfalls einzeitig. Er gibt den Schenkeln die Stellung nach Lorenz, doch weicht sein Gipsverband von dem Lorenzschen insofern ab, als er zwischen den Oberschenkeln rechts und links, vorne und hinten grosse Fenster ausschneidet, so dass nur noch Brücken bestehen bleiben, wie es die beiden Abbildungen deutlich zeigen (Fig. 96 u. 97).

Calot behandelt gewöhnlich beide Seiten gleichzeitig, doch macht er meist beide Repositionen selbst nicht am selben Tag, um die Kinder nicht zu sehr anzustrengen. Nur, wenn die Fälle sehr leicht sind, renkt er in einer Sitzung ein. Er gibt ihnen die Stellung wie bei der einseitigen Luxation. Fig. 98 u. 99 zeigen den Calotschen Verband, die überflektierte Stellung, die rechtwinklige Beugestellung im Kniegelenk, die Fixation im Knie und in den Knöchelgelenken. Sie zeigen ferner, dass auch Calot die extreme Abduktion jenseits 90 Grad, die bei uns Ueber-

extension genannt wird, anwendet (s. Fig. 98 u. 99). Der Verband bleibt $2^1/_2$ Monate liegen; im folgenden Verband wahrt man dieselbe Stellung oder korrigiert sie. Die ganze Behandlung der doppelseitigen Luxation dauert 5—6 Monate.

Die Nachbehandlung.

Wenn wir die Behandlung der Luxation direkt nach der Einrenkung durch fixierende Gipsverbände — die Gipsperiode — als primäre Nachbehandlung bezeichnen, so können wir die Zeit nach dem Fortlassen der Gipsverbände, in der unter Umständen noch therapeutische Massnahmen ergriffen werden, die sekundäre Nachbehandlungsperiode nennen. Ebenso wie die primäre Nachbehandlung bei den einzelnen Autoren eine nicht ganz einheitliche, oft sogar prinzipiell verschiedene ist, ebenso weichen auch die Mittel, welche die sekundäre Nachbehandlung einschlägt, voneinander ab. Wir finden in ihr von der einfachen Untätigkeit, von der blossen Aufforderung, die Kinder sich selbst zu überlassen und sonst nichts zu tun, bis zur Verordnung komplizierter Schienenhülsenapparate und anderer Bandagen mannigfache Uebergänge. Ich persönlich stehe auf dem Standpunkt, **dass die Art der Nachbehandlung ein gewisses Kriterium für den Erfolg ist.** Je komplizierter und vielseitiger die angewandten Mittel, um so weniger ist der Erfolg ein vollständiger in funktioneller und in anatomischer Beziehung. Je weniger Mittel andererseits der Arzt braucht, um in der sekundären Nachbehandlungszeit die Kinder zum vollständig guten Gehen zu bringen, um so besser ist der Erfolg. Da aber ein vollständiger anatomischer Erfolg doch nicht in allen Fällen eintreten kann, so ist es nötig, mit den Hilfsmitteln der sekundären Nachbehandlung vollständig vertraut zu sein, um im gegebenen Falle dieses oder jenes anwenden zu können.

Wir können die Nachbehandlungsarten in 3 verschiedene Gruppen einteilen:

1. Die Nachbehandlung durch Massage und Gymnastik,
2. Die durch orthopädische Apparate, und
3. Die durch operative Eingriffe.

Bisweilen wird man das eine, bisweilen das andere wählen, bisweilen wird man zwei oder gar alle drei kombinieren müssen. Das Wesen des einzelnen Falles wird hierüber zu entscheiden haben.

Die natürlichste Nachbehandlung jedoch bleibt, wenn man es nicht vorzieht, überhaupt von einer Behandlung abzusehen, die

Behandlung durch Massage und Gymnastik.

Sie ist durch Lorenz in den Heilplan aufgenommen und bis ins Detail ausgearbeitet worden. Er empfiehlt, sie ca. $^1/_2$ Jahr lang anzuwenden. Es ist natürlich klar, dass die Muskeln einer kindlichen Hüfte und eines Oberschenkels, die 3—11 Monate lang einen Gipsverband getragen haben, ausserordentlich atrophisch geworden sind. Man kann im allgemeinen sagen, dass sich die Atrophie nach der Dauer der Verbandsperiode, nach dem Alter des Kindes und den sozialen Verhältnissen, unter denen das Kind aufwächst, richtet.

Je älter ein Kind ist, je länger es in dem Verband bleibt und je ungünstiger die Verhältnisse der Eltern sind, um so mehr leidet die Muskulatur unter dem Verbande. Die Pflege der Muskulatur durch die Massage ist daher in allen Fällen, wenn nicht unbedingt nötig, so doch ein sehr gutes, die Funktion wesentlich begünstigendes Moment. Wenn man bedenkt, dass ausser dem ersten Erfordernis: anatomische Restitution, funktionell vorzügliche Resultate nur bei voller Restitution der Muskelkraft, namentlich der Glutaealmuskulatur eintritt, so wird man sich der Pflege der Muskulatur gerne zuwenden. Ich habe zwei anderswo blutig eingerenkte Fälle beobachtet, die in anatomischer Beziehung einfach tadellos zu nennen sind, weil der Kopf ganz am Ort der Pfanne unter einem vorzüglich ihn deckenden und schützenden Pfannendache steht, wo die Anteversion nur eine minimale ist und wo doch durch Ausfall der geschädigten Glutaealmuskulatur ein ausserordentlich schlechter Gang besteht. Ich untersuchte neulich ein Kind, das den typischen watschelnden Gang einer einseitigen Hüftluxation hatte; trotz des schlechten Ganges stand der Kopf dieses nie behandelten 13jährigen Kindes in einer leidlich normalen, wenn auch etwas weiten Pfanne. Der schlechte Gang war nur durch die Verkürzung der Extremität von 3 cm und durch den Ausfall einiger Muskeln, die von Geburt aus entweder gänzlich fehlten, oder gelähmt waren, zu erklären. Dabei war dieser Muskelausfall ein ausserordentlich geringer. Das Kind konnte aktiv ab- und adduzieren, auswärts und einwärts rollen, beugen und strecken im Hüftgelenk. Der Muskelausfall war durch das Studium der Bewegungen nicht festgestellt, trotzdem war dieser ausserordentlich hinkende Gang, der auch nach Ausgleich der Verkürzung nicht wesentlich anders wurde, vorhanden. Ich erinnere nur an die spinale Kinderlähmung, deren Gang oft dem Luxationsgang sehr ähnlich ist. Diese Beispiele mögen genügen, um zu zeigen, wie ausserordentlich wertvoll die volle Wiederherstellung der Muskelkraft ist und wie wichtig es ist, durch Massage dies zu erreichen.

Neben der Massage wendet Lorenz auch Gymnastik an und empfiehlt als wichtigste Uebung die aktive Abduktion. Er lässt das Kind sich an einem Sessel mit beiden Armen festhalten und das erkrankte Bein seitwärts in der Frontalebene „fortkretschen". Wenn das Gelenk etwas schlottrig ist, lässt er die Uebung mehr nach hinten ausführen. Im Liegen wird die Uebung einfach folgendermassen ausgeführt: Das Kind wird aufgefordert, sein Beinchen seitwärts zu legen. Anfangs sind die Abduktoren so schwach, dass das Kind mit seinen beiden Händen an das Kniegelenk greift und das Bein mit Hilfe der Arme seitwärts schiebt, aber bald lernt es die Reibung der Unterlage

Fig. 100. Aktive Abduktionsübungen bis 90 Grad und darüber nach Lorenz.

und die eigene Schwere des Beines überwinden und bringt selbständig das Bein in Seitenlage und steigert die Abduktion oft bis über 90°. Noch schwieriger ist diese Abduktionsübung, wenn man das Kind sich auf die gesunde Seite legen lässt und das kranke Bein seitwärts gestreckt wird, wie es die der Arbeit Lorenz entnommene Abbildung zeigt (s. Fig. 100). In diesem Falle wird das Bein bis zu einem vollen rechten Winkel abduziert. Meiner Ansicht nach haben aber diese hochgradigen Abduktionsübungen einen Zweck nur dann, wenn der Kopf nicht absolut anatomisch reponiert ist, dann kann man tatsächlich durch die stete Vordrängung des Kopfes nach vorne die vordere Gegend der Pfanne ausweiten. Diese Ausweitung hat man bei anatomischen

Repositionen nicht nötig, man wird sie nötig haben jedoch bei exzentrischer Pfannenbildung oder bei Transpositionen nach vorn, um ein Reluxieren nach hinten zu verhindern. Die Abduktionsübungen haben aber ausserdem den Zweck, die Abduktoren, die pelvitrochanteren Muskeln zu kräftigen.

Lorenz erfasst den Unterschenkel des in Rückenlage befindlichen Kindes und führt ihn vorsichtig auf- und abwärts, ohne ihn von der Unterlage abzuheben. Er lässt die Bewegung aktiv ausführen und fügt allmählich leichten Widerstand hinzu. Erst dann, wenn ihm die Stabilität der Reposition ganz zweifellos erscheint, beginnt er mit reinen Beuge- und Streckbewegungen in der Sagittalebene. „Jedes Forcieren der Mobilisierung ist überflüssig und bereitet den Patienten nur unnötige Schmerzen. Die Sache macht sich nach längerer Funktion des freigegebenen Gelenkes ganz von selbst“ (Lorenz).

Also auch Lorenz ist der Ansicht, dass, wenn die Stabilität eine zweifellose ist, die Funktion ganz von selbst kommt. Ich habe stets das Gefühl, dass, wenn mit den Kindern eine lange Bewegungskur angestellt wird, diese nur ein Hoffnungsanker für Arzt und Patienten ist, dass es mit der Funktion noch besser werden soll. Gewöhnlich aber wird es mit der Funktion, vorausgesetzt, dass es sich nicht um eine Ankylose handelt, nur wenig besser, selten wird sie eine ideale. Dasselbe gilt von der Beseitigung der Abduktion und Aussenrotation. Geht sie nicht von selbst zurück, so liegt, wie ich glaube vorher überzeugend nachgewiesen zu haben, keine anatomische Reposition vor.

Auch Lange ist der Ansicht, dass man durch zweckentsprechende Massage und Gymnastik viel nützen kann.

Narath unterscheidet 2 Gruppen von Patienten und richtet danach seine Nachbehandlung ein.

1. Die jüngeren Kinder mit beweglichem, nicht verschiebbarem Gelenke, bei denen er eigentlich auch nichts tun lässt; nur dann, wenn stärkere Atrophien vorhanden sind, lässt er Massage einsetzen und die erste Zeit des Gehens überwachen. Er hat beobachtet, dass bei schwacher Muskulatur es oft nicht möglich ist, das Becken gerade zu stellen; es tritt leicht eine asymmetrische Beckenstellung ein, dadurch, dass im Hüftgelenk auf der einen Seite Abduktion, auf der anderen eine Adduktion des Beines stattfindet. Das Kind hat überhaupt noch nicht gelernt, das Becken auf den beiden stützenden Beinen richtig in Balance zu erhalten. Ich habe an kongenitalen Luxationen diese Erfahrungen nicht gemacht, wohl aber an zwei Fällen von Destruktionsluxation, bei denen gerade das Gegenteil eintrat, von dem was ich erwartete. Es sollte nämlich die kranke Beckenseite gesenkt werden

und dies durch starke Abduktion der kranken Seite und hohe Sohle unter der gesunden erreicht werden, wie die Behandlung ja bei der angeborenen Luxation, um Beckenschrägstellung zu erzielen, durchgeführt wird. Aber in beiden Fällen trat das Gegenteil ein. Die Kinder, anstatt die Verkürzung durch Beckensenkung auszugleichen, zogen die kranke Beckenseite in die Höhe und gingen mit gekrümmten Knie auf der gesunden Seite; wahrscheinlich war ihnen das Gehen auf der kranken Seite schmerzhaft, und sie zogen deshalb reflektorisch diese Seite in die Höhe.

In diesen beiden Fällen konnte ich also die asymmetrische Beckenstellung konstatieren, deren Beseitigung mir viel Mühe gemacht hat.

2. Bei einer zweiten Gruppe von Kindern, meist den schon älteren, empfiehlt jedoch auch Narath sehr die Nachbehandlung mit Massage und Gymnastik, weil sie in höherem Grade steife Gelenke und in stärkerem Masse Atrophie der Muskeln zeigen. Auch er empfiehlt sehr die Behandlung selbst durchzuführen, und hält es für ausserordentlich wichtig, beide Beine immer in symmetrischem Abstand voneinander zu lassen und die Steifigkeit in beiden Teilen immer auf der gleichen Stufe zu erhalten; deshalb behandelt er die schlechtere Seite immer energischer als die bessere, und wenn diese Neigung zeigt, sich in einem rascheren Tempo zu bessern als die ursprüngliche schlechtere, so wird an dem besseren Gelenke absolut nichts mehr getan; denn sonst käme es in dem Masse, als es beweglicher wird, in die unangenehme Adduktion und bestärkt das erste Gelenk in dem Bestreben, in der Abduktion zu bleiben. „Eine, die einzelnen Gelenke individuell behandelnde Gymnastik, die bezweckt, auf beiden Seiten möglichst gleichartige Resultate zu erzielen, halte ich in derartigen schweren Fällen für unbedingt nötig. Ein Kind mit beiderseits steifen Hüftgelenken ist stets schlechter daran, als mit zwei luxierten.“ (Narath.) Auch Schede machte ausgiebigen Gebrauch von Massage und Widerstandsbewegungen, und er erreichte dadurch in Fällen von alten Transpositionen „— deren Misserfolg bezüglich der Retention Operateur und Eltern so sehr deprimiert hatte —, die jahrelang in Gips gelegen hatten, immer wieder reponiert wurden, um schliesslich als Resultat unendlicher Mühe einen Gang zu zeigen, der sich fast in nichts von dem des unbehandelten Kindes unterschied“ (Vogel), dass die Kinder so gut wie normal gingen. Aber gerade auch aus den Vogelschen Aeusserungen geht hervor, dass diese Mittel der Nachbehandlung eigentlich nicht für die geglückten Retentionen, sondern für die missglückten, die Transpositionen, Wert haben.

Horvath nimmt einen ähnlichen Standpunkt in der Massage und Gymnastikfrage ein, wie ich; auch er ist „vielleicht nicht gegen die

Anwendung der Gymnastik und Massage", gewaltsame Ausgleichung und Bewegung sind jedoch nicht nötig, können vielmehr das erreichte Resultat durch die übermässige Dehnung der Weichteile gefährden. In jenen Fällen, in welchen die extrem gesteigerte primäre Stellung nach einer 3—4monatlichen Fixierung zu einer genügend erscheinenden Steifheit führte, lässt er die Extremität, ohne sie in einen neuen Verband zu tun, in Ruhe und überlässt es dem Kind, den Fuss langsam in immer günstigere Stellung zu bringen.

Nové Josserand hingegen wendet ganz das Lorenzsche Verfahren der Nachbehandlung an und erreicht damit anatomische und funktionelle Heilungen.

Drehmann hat an 131 Fällen unblutig nach Lorenz reponiert und von jeder Nachbehandlung abgesehen. Dabei sind seine Resultate gute.

Joachimsthal sieht ebenfalls davon ab, so auch Wolff.

Calot wendet nach Abnahme des letzten Verbandes Massage und Gymnastik zunächst noch nicht an, sondern lässt die Kinder zunächst 4—6 Wochen im Bett liegen. Es genügt, in dieser Zeit den Fuss aus dem Bett heraushängen zu lassen, damit das Gewicht des Fusses nach und nach den Oberschenkel in die normale Stellung zurückbringt, bisweilen hängt er noch ein geringes Gewicht an den Fuss. Dann wendet Calot vorsichtig aktive und passive Bewegungen an und stärkt durch Massage die Muskulatur, namentlich die Adduktoren.

Springer unterlässt nach Fortlassen des Verbandes jede Bewegung des Gelenkes. Passive Bewegung hält er direkt für schädlich, höchstens lässt er die Hüftmuskulatur elektrisieren und massieren.

Blencke hingegen hält die Nachbehandlung wieder für ausserordentlich wichtig, er lässt durch Massage und Gymnastik die Muskulatur kräftigen und das Hüftgelenk gut beweglich machen.

Die Nachbehandlung mittels orthopädischer Apparate und Bandagen.

Während wir gesehen haben, dass schon von der Anwendung von Massage und Gymnastik manche Autoren bei der Nachbehandlung der Luxation absehen, während andere eifrig sie zu Hilfe ziehen, finden wir denselben Gegensatz und fast genau wieder bei denselben Autoren in der Frage der Nachbehandlung mittels orthopädischer Apparate. Diejenigen Operateure, die im allgemeinen von der Nachbehandlung durch Massage und Gymnastik absehen, wollen zumeist auch keine Apparate angewendet wissen, während umgekehrt diejenigen, die die Gymnastik empfehlen, auch ihrerseits Bandagen verordnen. Lorenz selbst jedoch, der einer energischen Massage und strikte durchgeführten

Gymnastik das Wort spricht, wendet orthopädische Apparate überhaupt nicht, oder nur in sehr einfacher Form an. Um ein zu schnelles Eintreten der Adduktion zu verhindern, gibt er Hülsen oder einfache Nachtlagerungsapparate, die das Bein in Abduktion bewahren. Von der Anwendung komplizierterer Schienenhülsenapparate sieht er jedoch ab.

Bevor wir an die Beschreibung der von einzelnen Autoren angewandten Apparate gehen, müssen wir uns die Frage vorlegen, welchen Zwecken sie dienen sollen:

1. es soll durch einen Apparat die Fixation des Kopfes an normaler Stelle, oder wenn dieses nicht erreicht wurde, am Orte der Transposition erreicht werden;

2. will man durch Apparate die Stellung der Extremität, die durch den Gipsverband eine abnorme geworden ist, in die natürliche zurückdrängen.

Die Apparate dienen also der Fixation und dem Redressement und sind dementsprechend einfach oder kompliziert gebaut, je nachdem sie nur dem einen oder nur dem andern oder aber beiden Zwecken gleichzeitig dienen sollen.

Apparate zur Fixation.

Schede wandte zur Fixation im wesentlichen zwei Apparate an; seine Abduktionsschiene und den Langeschen Gürtel. Die Abduktionsschiene sollte durch Schraubendruck eine Abduktion und dadurch einen Druck gegen den Trochanter und Feststellung des Kopfes bewirken (s. Fig. 91).

Eine ähnliche Wirkung sollen die Hessingschen Schienenhülsenapparate, die Hessing ursprünglich zur Heilung des Leidens konstruierte, haben. Auch diese wurden zur Nachbehandlung (Heusner) empfohlen. Sie bestehen aus einem Hessingschen Hüftextensionsapparat, also Beckengürtel, Ober-Unterschenkelhülse mit Extensionslasche, und ausserdem einer Druckvorrichtung gegen den Trochanter.

Es kommt also hier ausser der Schedeschen Druckwirkung noch hinzu die Zugwirkung. Da letztere aber bekanntlich aus leicht erklärlichen Gründen nicht sehr hochgradig sein kann, so ist auch die Wirkung nur eine minimale. Es ist demnach auch Hessing, trotz der sehr grossen Anzahl von behandelten angeborenen Hüftverrenkungen, nicht ein einziges Mal gelungen, einwandsfrei eine anatomische Heilung zu erreichen. Für die Nachbehandlung erreichte man mit seinem Apparat auch nicht mehr und nicht weniger als mit der Schedeschen Abduktionsschiene, also nur einen Druck auf die Trochanterengegend. Die Nachteile, die der Apparat hat, sind dieselben, wie jeder andere, einen

grossen Teil des Körpers einschliessende Apparat sie mit sich bringt. Ich werde diese Nachteile kurz am Schluss meines Urteils über Apparatbehandlung skizzieren.

Eine dritte Kategorie von Apparaten, die das Heranfrücken des Kopfes verhindern sollen und eine bessere Fixation des Kopfes gewährleisten sollen, sind Korsetts mit weit nach unten bis über die Trochanteren herabgehenden festen Bügeln. Der Typus für diese Korsetts ist das Hessingkorsett. Dass man natürlich hiermit keine wirkliche Fixation erreichen kann, braucht eigentlich gar nicht bewiesen zu werden. Würde man ein so festes Korsett, das einen unnachgiebigen Druck auf den Trochanter ausübte, anwenden, so würde jede Bewegung des Kopfes und Trochanters nach dem Trochanterbügel hin derartig

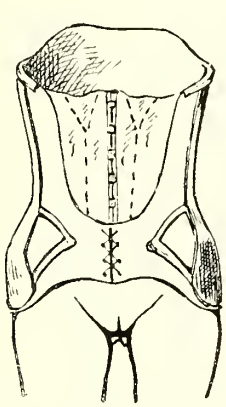

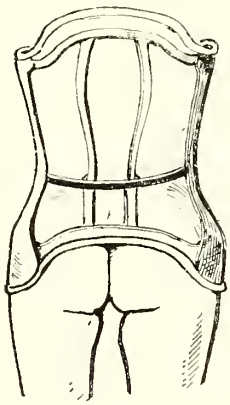

Fig. 101 u. 102. Korsett nach Calot, soll das Schwanken des Körpers verhindern und durch Druck gegen die Trochanteren die Köpfe feststellen.

schmerzhaft sein, dass die Patienten diese Einengung nicht aushalten könnten. Es kann deshalb von einer wirklichen Beförderung der Heilung durch solche Korsetts gar nicht die Rede sein. Sitzt der Kopf nicht fest in der Pfanne, so wird ein derartiges Korsett ihn auch nicht fixieren. Ich habe früher, im Beginne meiner Tätigkeit, nach dem Vorgang von Hoffa und Beely diese Korsetts wohl dann verordnet, wenn eine Reposition von den Eltern verweigert wurde oder in Fällen, die reponiert keinen genügenden Halt boten. In solchen Fällen leistet das Korsett vorübergehend gute Dienste. Der Gang der Kinder ist nicht so schwankend, wie vorher, sie haben einen besseren Halt und empfinden, wenn sie erst an das Korsett gewöhnt sind, es als nichts Unangenehmes. Eine Heilung ist ausgeschlossen, eine Besserung auch. Es tritt nur eine Kaschierung der schlechten Haltung und des Ganges ein. Sobald das Korsett fortgelassen wird, ist der Gang schlechter als vorher, und es

bedarf grosser Anstrengungen von seiten des Arztes, um durch Massage und Gymnastik den Status von früher zu erreichen. Also muss man meiner Ansicht nach in der Verordnung derartiger Korsetts sehr vorsichtig sein. Hat man es einmal gegeben, so hat man gewissermassen den Patienten dazu verurteilt, zeit seines Lebens ein solches Korsett zu tragen. Ich füge die Abbildungen einiger solcher Korsetts der Vollständigkeit halber bei, und bemerke dazu, dass wohl jeder Orthopäde sich sein eigenes konstruiert (s. Fig. 101 und 102). Das Prinzip ist immer ein festes Anliegen über den Trochanteren. Seit drei Jahren habe ich keines mehr verordnet und würde sie in Zukunft auch nur dann verordnen, wenn vorher schon von dem Patienten eins getragen wäre und die Fortlassung des Korsetts Schmerzen oder zu schlechten Gang zeitigten.

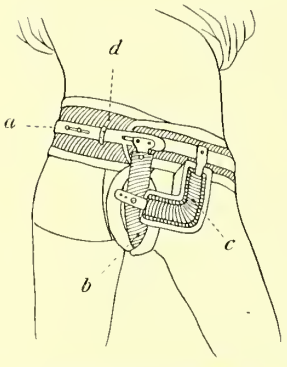

Fig. 103. Langes Gürtel.

Zum Schluss muss ich noch eines Apparates (und seiner Abarten) Erwähnung tun, der zur Fixation des Kopfes in der Nachbehandlung meiner Ansicht nach noch die meiste Berechtigung auf eine Anwendung verdient, weil er ausserordentlich einfach ist, und die Muskulatur am wenigsten schädigt. Das ist der sogenannte Langesche Gürtel.

Lange will bei flacher Pfanne die übermässige Anspannung der Gelenkkapsel vermeiden und so einem Höhertreten des Gelenkkopfes vorbeugen. Er hat die Erfahrung gemacht, dass Gelenke, die bei der Verbandabnahme ganz fest waren und zunächst festblieben, schliesslich doch wieder nachgiebig geworden waren und eine Reluxation des Kopfes allmählich herbeiführten. Er hält aus dem Grunde diese Art der Nachbehandlung mittels seines Beckenringes, der eine übermässige Anspannung der Gelenkkapsel verhindert, für mindestens ebenso wichtig, wie die Reposition selbst. Wenn ein so kritischer und gewissenhafter Forscher, wie Lange es ist, diesem Beckengürtel eine so ausserordentliche Wichtigkeit beimisst, so dürfen wir nicht mit wenig Worten über dieses Hilfsmittel der Retention hinweggehen (s. Fig. 103).

Wie die Figur zeigt, besteht der Beckenring aus einer oberhalb des Trochanters befindlichen, annähernd horizontal verlaufenden Schiene (a), die dem Becken eng anliegt, und durch eine zweite, in sagittaler Richtung verlaufenden und am tuber ischii angreifenden Schiene (b) einen festen, unverrückbaren Halt am Becken gewinnt. Lange will also den Druck in sagittaler Richtung von hinten nach vorne wirken lassen und nicht, wie es bei dem Hessingschen Apparat und bei der Schedeschen Abduktionsschiene geschieht, in frontaler Richtung von

aussen nach innen. Diese Druckrichtung musste deshalb gewählt werden, weil der Hals, nach Lange, doch immer wieder die sagittale Stellung einnimmt, selbst wenn der Kopf monatelang am Pfannenorte fixiert stand.

Wenn ich auch diese Ansicht Langes nicht teilen kann — wenn ich vielmehr auf Grund meiner Erfahrungen die Ansicht vertrete, dass in der grossen Anzahl der Fälle die frühzeitig behandelten Patienten dauernd reponiert bleiben, so will ich doch nicht das Verdienst Langes verkennen, einen sehr guten Beckenring konstruiert zu haben, der in einigen Fällen eine gute, aber exzentrische Pfannenausbildung beförderte. Ich will daher auf die Technik der Herstellung des Beckenringes nach Lange etwas näher eingehen.

Vom Becken wird ein Gipsabguss genommen; das Kind wird mit einem Trikot bekleidet, der die Form einer Badehose hat und in der Taille recht fest geschnürt wird, damit die Knochenformen der Darmbeinschaufel gut hervortreten, und alle wichtigen Knochenlinien und Punkte (der Darmbeinkamm, die Spin. il ant. sup. und post. sup., der obere und hintere Rand des Trochanters und das tuber ischii) werden mit bunter Kreide bezeichnet. Dann werden Gipsbinden von der Mitte des Oberschenkels bis zur Taille herumgewickelt und während des Erstarrens die Stellen, an denen die Schienen zu liegen kommen, besonders herausmodelliert. Denn es kommt nicht darauf an, einen Gipsabguss von der Oberfläche des Körpers zu bekommen, sondern von dem in der Tiefe gelegenen Knochengerüst. Nachdem das Negativ vom Körper abgenommen ist, werden die mit Kreide bezeichneten Stellen noch einmal mit dem Alizarinstift verstärkt und dann das ganze Modell mit Gipsbrei ausgefüllt. Nach dem Erstarren des Gipsbreies werden die Binden entfernt und man sieht deutlich auf dem Positiv das ganze System von wichtigen Knochenlinien und Punkten durch die Alizarinfarbe abgedrückt. Dann wird das Gipspositiv noch mit dem Körper des Patienten selbst verglichen und die Stellen, die etwa nicht genügend herausmodelliert worden sind, werden noch vertieft. Dann wird die Lage der Schienen auf das Modell aufgezeichnet und zur Weiterbearbeitung dem Bandagisten übergeben. Die Verbindung der beiden horizontal verlaufenden Schienen wird hinten durch ein Scharniergelenk (d), vorn durch einen mit Stahleinlage versehenen Ledergurt hergestellt. Die sagittal verlaufende Tuberschiene wird wie beim

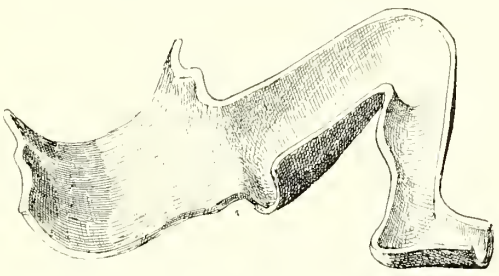

Fig. 104. Gipsmulde nach Calot (zur Nachbehandlung).

Hessingschen Beckenring durch einen Lederriemen vorn mit der horizontal verlaufenden verbunden. Die Polsterung der Schiene besteht aus Filz und Leder. Schede hat den Langeschen Gürtel in seinen Nachbehandlungsplan auch aufgenommen, hat aber mit Hilfe seines Instrumentenmachers Karl Anton Eschbaum in Bonn die relative Einfachheit des Apparates wesentlich durch eine verschraub- und verstellbare Druckvorrichtung kompliziert (s. Fig. 90).

Ganz im Gegensatz zu der Kompliziertheit des Schede-Eschbaumschen Apparates ist die Einfachheit der Nachbehandlung mittels



Fig. 105 u. 106. Nachbehandlungsschienen nach Heusner.

Apparaten bei Calot. Bemerkt Calot nach Fortnahme des letzten Verbandes, dass der Kopf noch nicht genügend fest steht, so benutzt er den rückwärtigen Teil des letzten Gipsverbandes als eine Gipsmulde, in die das Becken und die Extremität für einige Tage und dann des Nachts noch wieder hineingelegt wird (s. Fig. 104).

Heusner ist der Ansicht, dass die Nachbehandlung mit guten Apparaten oft sehr nützlich und wünschenswert ist. Er lässt daher nach der Gipsperiode noch längere Zeit einen Schienenhülsenapparat tragen,

der die Abduktion und Einwärtsrotation des Beines sichert (s. Fig. 105). Eine mit Scharnier versehene Stahlschiene verbindet die Mitte der Oberschenkelkapsel mit einem Lederkorsett, auf welch letzterem sie durch Verschraubung nach vor- und rückwärts versetzt werden kann. Durch diese Verschiebungen wird die Rotationsstellung, durch Biegung der erwähnten Verbindungsschiene die Abduktion hergestellt. Will Heusner nur die Einwärtsrotation festhalten, so verzichtet er auf die feste Verbindung der beiden Teile des Apparates und wendet statt dessen eine Spirale aus Stahldraht an, welche das Bein in 15—20 Windungen umkreist und oben an dem Korsett, unten an der Beinhülse in der Weise befestigt wird, dass sie einen einwärtsrotierenden Druck ausübt (s. Fig. 106). Diese Apparate dienen also auch zum Redressement.

IX. Zusammenfassung über die wichtigsten Punkte der unblutigen Behandlungsweisen.

Demjenigen, der sich mit der unblutigen Behandlung einer angeborenen Hüftverrenkung zu befassen hat und aus dem Studium der Literatur sich Gewissheit über die beste Behandlungsweise verschaffen möchte, wird dies ausserordentlich schwierig sein, weil die verschiedenen Autoren so verschieden die Behandlung durchführen, verschieden nicht bloss die Reposition, noch viel mehr verschieden die Retention und die Nachbehandlung. Es ist daher unbedingt wichtig, dass ich die Kernpunkte der ganzen Behandlungsfrage herausarbeite und darlege, worauf es vor allen Dingen ankommt, wenn man die Luxation unblutig heilen will. Sind wir uns über diese Kernpunkte klar, so werden wir verstehen, dass trotz der Verschiedenheit der Behandlungswege doch eine gleichmässige Heilung erreicht werden kann und dass dann auch die verschiedenen Behandlungswege ihre Berechtigung haben können, wenn sie gewissen Forderungen Genüge leisten.

Die Kernpunkte, auf die es bei der Behandlung ankommt, sind:

1. Die absolut sichere Diagnose der Reposition,
2. die Stellung des Schenkels während der Fixation,
3. die Frage nach der funktionellen Belastung,
4. die Frage nach der Zeitdauer der Fixation,
5. die Frage nach der Anteversion,
6. die Frage, ob die doppelseitige Luxation ein- oder zweizeitig zu behandeln ist,
7. die Frage der Nachbehandlung.

Die Diagnose der Reposition.

Wenn wir eine Prognose stellen sollen über den weiteren Verlauf einer eingerenkten angeborenen Hüftluxation — und diese wird gewöhnlich sehr stürmisch und dringend von den Eltern, wenn sie das Kind in einem entstellenden Gipsverband nach der ersten Narkose wiedersehen, gefordert — so müssen wir uns in erster Linie darüber klar sein, ob tatsächlich eine Reposition stattgefunden oder ob nur eine Scheinreposition oder eine teilweise Reposition vorliegt. Erst wenn wir die unumstössliche Gewissheit erlangt haben, dass eine volle Reposition erreicht ist, können wir den Eltern sagen, dass der erste schwere Schritt zur Heilung vollständig gelungen sei.

Wir müssen uns also klar sein über die Definition der Reposition und müssen uns dann nach den Zeichen befragen, aus denen man mit grösster Sicherheit diese Reposition erkennt.

Dass wir die Reposition einer angeborenen Hüftverrenkung nicht identifizieren dürfen mit der Reposition einer frischen traumatischen, ist uns durch die klassischen Ausführungen von Lorenz schon zu einem Axiom geworden. Bei beiden liegen grundverschiedene Verhältnisse vor. Dass es aber in manchem Falle ganz gut ist, mit der Diagnose der Reposition etwas skeptisch zu sein und sich die normalen anatomischen Verhältnisse, die durch die Reposition wieder hergestellt werden sollen, vorzustellen, dürfte eine gewiss berechtigte Forderung sein. Und diese normalen Verhältnisse sind doch zum mindesten eine genaue Gegenüberstellung des kugelig, spitz, pilzförmig oder sonstwie geformten Kopfes zu der pathologisch veränderten, verkümmerten, abgeflachten Pfanne. Der Kopf, welcher irgendwo entfernt von der Pfanne gestanden hat, suprakotyloideal oder mehr iliakal hinten auf der Beckenschaufel, muss auf niveau der Pfanne zu stehen kommen. Er muss seinen alten Standpunkt, an dem man ihn leicht hin und her, auf und ab schieben konnte, verlassen haben und vis-à-vis der verkümmerten Pfanne in irgend einer Stellung unverrückbar feststehen.

Lorenz hat nun verschiedene Symptome, die sich bei der Einrenkung ergeben, schon so gut geschildert, dass ich mich nur kurz mit ihnen befassen werde, nur soweit, als noch dies oder das andere Teilchen die Sicherheit der Diagnose befestigt. Lorenz schreibt von den Symptomen: „Sie sind so klar, dass derjenige, welcher an der gelungenen Einrenkung auch nur einen Moment zweifelt, schon aus diesem Grunde annehmen darf, dass sie ihm misslungen ist.“ Er hält es „deshalb für praktisch vollkommen überflüssig, sich über die Reposition sofort auf aktinographischem Wege zu vergewissern.“ Diese 1900 geschriebenen Worte sind meines Erachtens heute nicht mehr gültig. Denn

einmal haben die letzten Jahre so manche Reluxation gebracht von Fällen, die uns leider kein Bild sofort nach der Reposition aufweisen; ferner sind im Verband selbst genügend Reluxationen gemeldet worden, dass man doch die Verpflichtung hat, sich zu fragen: Sind denn überhaupt wirkliche Repositionen erzielt worden, oder haben sich die einzelnen nicht etwa durch eine Scheinreposition, die mit annähernd gleichem Phänomen einherging wie die wahre Reposition, täuschen lassen? Sollte nicht die Meinungsverschiedenheit zwischen Lorenz und Schede bezüglich der Repositionsmethode, bezüglich der Innen- und Aussenrotation ihren letzten Grund darin haben, dass der eine oder der andere oder etwa beide oft keine wahre Reposition erzielt hätten? Mit diesen Fragen müssen wir jetzt, nachdem die Schwierigkeiten der Retention sich als sehr grosse herausgestellt haben und die Zahl der Reluxationen auch eine sehr grosse ist, doch ganz entschieden rechnen. Und daher müssen wir entgegen Lorenz jetzt unbedingt ein einwandsfreies Röntgenbild als Sicherheit für die Diagnose der Reposition in allererster Linie verlangen. Die von Lorenz angegebenen klassischen Symptome, die Ludloff später noch durch einige weitere ergänzt hat, gewinnen erst dann vollste Beweiskraft, wenn sie begleitet sind von einem einwandsfreien Röntgenbild.

Die röntgenographischen Anforderungen, die man an eine reponierte lux. cox. stellt, muss ich daher in allererster Linie anführen.

1. Der Kopf muss, wenn er vor der Reposition sichtbar gewesen ist, auch nach der Reposition sichtbar sein. Bei ganz jungen Kindern, bei denen noch kein Ossifikationsprozess im Kopf eingesetzt hat, kann man vom Kopf überhaupt nichts erkennen; diese Fälle fallen natürlich fort. Da man in der Regel aber die Kinder auch erst vom zweiten Lebensjahre an in Behandlung bekommt, so wird man auch gewöhnlich einen Ossifikationskern auf der Platte sehen. Es gibt allerdings Fälle, in denen der Kopf ausserordentlich schwach entwickelt ist. Z. B. reponierte ich eine doppelseitige Luxation bei einem $1^1/_2$jährigen Knaben; links war der Ossifikationskern eben erschienen, rechts fehlte er noch. Links erzielte ich vollkommene anatomische Heilung, rechts jedoch nicht. Als ich drei Jahre später die rechte Seite einer wiederholten Reposition unterzog, fand ich den Kopf ausserordentlich schlecht entwickelt, so dass man weder bei der Aufnahme in Aussenrotation noch in Innenrotation kaum eine Spur vom Kopf nachweisen konnte. Diese Verhältnisse werden natürlich nicht die Regel sein, sondern man wird gewöhnlich vor der Reposition den kleinen kugelsegmentartigen oder oft mondsichelförmähnlichen Schatten des Kopfes auf die Platte projizieren können. Dieser Schatten des Kopfes muss also deutlich nach der Reposition zu sehen sein. Ist dies nicht der Fall, so ist

der Kopf nicht als exakt reponiert zu betrachten, selbst wenn eine Linie, durch die Mitte des Halses parallel zur Halsoberflächenprojektion verlängert, die Mitte der Pfanne trifft; sieht man den Kopf nicht deutlich, so ist der Grund der, dass er entweder etwas zu weit nach hinten oder etwas zu weit nach vorne von der Pfanne steht. In beiden Fällen wird er bei abduziertem Bein ganz oder teilweise von dem Schatten des proximalen Teiles vom Hals gedeckt werden. Den zweiten Fall habe ich einmal erlebt, als ich noch mit starker Ueberstreckung arbeitete, als ich noch auf die Vorschrift von Lorenz hörte, dass der Kopf nach der Reposition als ein mehr oder weniger stark prominierender Tumor vorn in der Leistenbeuge zu fühlen sein müsse. Ich erzielte in dem Falle eine Subluxation nach vorn, die zwar zu einem sehr guten funktionellen Resultat führte, aber meinen Ehrgeiz nach absolut anatomischem Resultat noch nicht stillte. Es war meine fünfte Reposition!

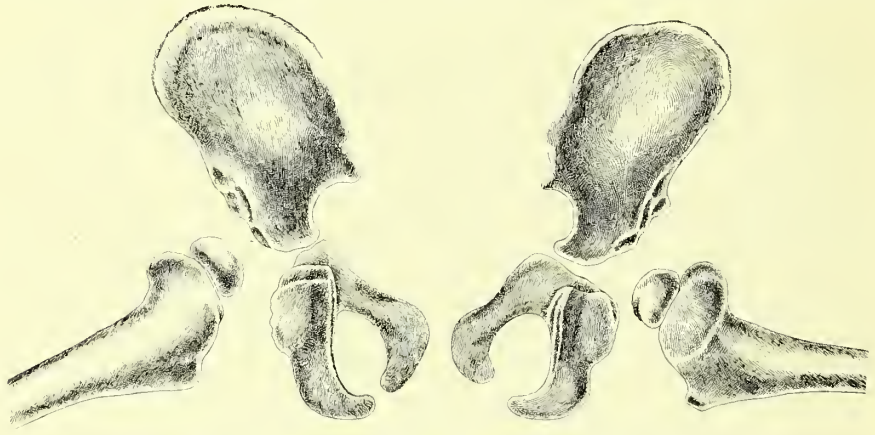

Fig. 107. R. B. von Johanna S. Rechts steht der Kopf zu hoch, links gut.

In der Folge wusste ich, dass bei Ueberstreckung und bei nicht sichtbarem Kopf auf dem Röntgenbild der Kopf nicht absolut im Pfannenkavum steht, sondern etwas zu weit nach vorne, dass diese Stellung zu einer vorderen Luxation oder Subluxation führen kann.

Die zweite Möglichkeit führt zu einer hinteren Luxation, zu einer kompletten Reluxation, die mir glücklicherweise selten — nur in den ersten Jahren meiner Praxis — passiert ist. Da das Pfannenkavum und der Kopf bei Kindern von $1^1/_2$ Jahren noch ausserordentlich zarte Dimensionen hat, ist es verständlich, wie oft nur wenige Millimeter, die der Kopf zu weit nach vorne, oder wenige Millimeter, die er zu weit nach rückwärts vom Pfannenrand in einer Vertiefung der Gleitfurche steht, genügen, um das Resultat zu gefährden. Eine kritische Betrachtung der Röntgenbilder wird davor schützen (s. Fig. 107).

Zweitens muss der Kopf bei abduziertem Bein mit seiner oberen Peripherie unter dem obersten First des Pfannendaches stehen. Steht er in gleicher Höhe oder auch nur einige Millimeter höher als der obere First oder als die parallel zum Y-förmigen Knorpel durch den oberen First gelegte Linie, so ist nur eine Scheinreposition erzielt; bei jedem Versuch, das Bein zu adduzieren, wird der Kopf unfehlbar nach oben abrutschen; meistens wird dies schon unter dem Verbande geschehen, und namentlich dann, wenn die funktionelle Belastung einsetzt. Der Kopf wird dann entweder nach hinten ganz abrutschen, oder aber er wird das obere Pfannendach so druckatrophisch machen, dass es zu einer exzentrischen Pfannenbildung kommt.

Drittens darf der Kopf auch nicht zu tief unterhalb des Y-förmigen Knorpels stehen, wie ich ihn auf einigen von Ludloff wiedergegebenen Bildern finde. Es kann dann leicht eine Verschiebung nach dem Foramen obturatorium hin eintreten, wie Jaffe sie auf dem ersten Orthopädenkongress erwähnte. Fig. 108.

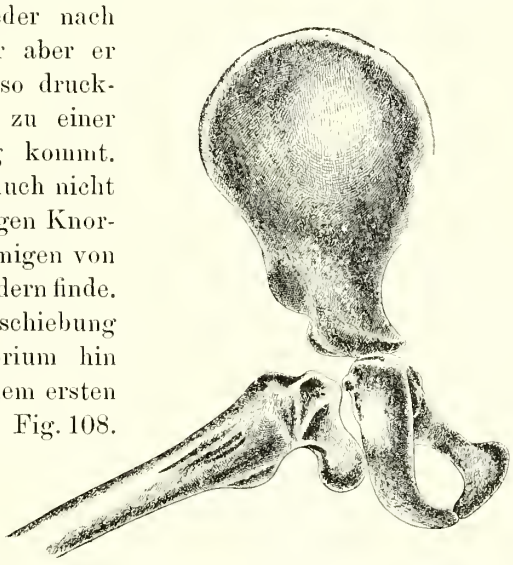

Fig. 108. R. B. von W. G. Der Kopf steht zu weit abwärts.

Wenn auch die etwas tiefere Stellung des Kopfes, d. h. die Mitte des Kopfes unterhalb des Y-förmigen Knorpels, weniger gefährlich ist, weil sie in der Regel beim Verbandswechsel, sobald man die Abduktion etwas verringert, von selbst schwindet, so ist es doch immer am besten und für die Ausgestaltung einer konzentrischen, anatomischen Pfanne am günstigsten, wenn der Kopf selbst unverrückbar fest in der Mitte der Pfanne stehen bleibt und bei der Verringerung der Abduktion keine Verschiebung mehr stattzufinden braucht, sondern eine kreisförmige Bewegung, mit der Mitte der Oberfläche des Kopfes als Kreiszentrum, um welche die Kreisbewegung, die geringe Adduktionsbewegung, stattfindet.

4. Endlich ist es wünschenswert, dass der Schatten zwischen Peripherie des Kopfes und Pfannenkavum ein möglichst kleiner ist. Er soll möglichst genau so gross sein, wie auf der anderen, gesunden Seite oder bei einem doppelseitigen Fall wie bei einem aus demselben Alter stammenden Kinde.

Wenn auch bei einseitiger Luxation der Kopf auf der kranken Seite in der Ossifikation nicht ganz so weit fortgeschritten ist, wie der

auf der gesunden Seite, der Knorpelschatten nach der Reposition also grösser sein müsste, so soll man dadurch, dass man den Kopf möglichst tief in das Pfannenkavum hineinpresst, um möglichst innigen Kontakt zwischen knorpeligem Kopf und knorpeligem Pfannengrund zu schaffen, den Knorpelschatten auf dem Röntgenbilde möglichst klein, konform dem der normalen Seite sehen. Tut man dies, so wird man leichter vor Reluxationen bewahrt bleiben. Ich gebe zur Illustration dieser Verhältnisse ebenfalls zwei Röntgenbilder (s. Fig. 109 und 110).

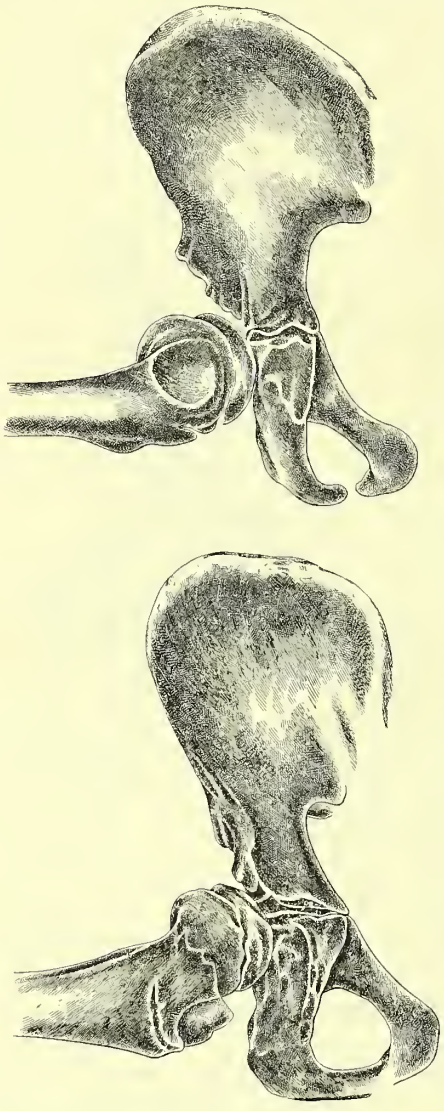

Fig. 109 u. 110. R. B. von W. K. oben und Lotte N. unten. Absolut konzentrische Einstellung des Kopfes.

Aus dem Angeführten dürfte die grosse Wichtigkeit der Röntgenuntersuchung sofort nach der Reposition, um diese exakt festzustellen, genügend hervorgehen. Aber ich will die von Lorenz und anderen Autoren geschilderten Einrenkungsphänomene trotzdem nicht unterschätzen. Sie sind uns ein wichtiges Mittel während der Einrenkung selbst. Aus dem Fehlen eines oder des anderen der Symptome können wir mit Gewissheit schliessen, dass wir noch nicht am Ende der Reposition sind. Ich muss daher ausser dem Röntgenbild noch die anderen Zeichen, aus denen man vor der Röntgenära mit absoluter Sicherheit die Diagnose zu stellen glaubte, schildern.

Lorenz hat als klassisches Phänomen der gelungenen Reposition geschildert das Einrenkungsgeräusch und die Einrenkungserschütterung. Bekannt ist, dass er in bilderreicher Sprache die Repositionsphänomene verglich mit dem Siegeseinzug eines fürstlichen Landesherrn unter Pauken und Kanonenschlag. Verständlich ist diese

Beschreibung, wenn man bedenkt, dass Lorenz es war, der zum erstenmal bei der unblutigen Behandlungsweise den Kopf einschnappen hörte und ihn einschnappen fühlte; dass er es war, dessen Hirn sofort der geniale Gedanke einer unblutigen zweckmässigen Behandlungsmethode entsprang. Uns jüngeren erscheint das Einrenkungsgeräusch als etwas so alltägliches jetzt, dass wir uns kaum mehr den Enthusiasmus von Lorenz, als er es zuerst hörte, vorstellen können. Aber es ist für ihn ein grosser Augenblick gewesen!

Nach Lorenz ist das Geräusch, das etwas Knackendes, Schnappendes hat, immer vorhanden, bisweilen laut, weiter Entferntstehenden vernehmbar, bisweilen weniger stark ausgesprochen. Ludloff hat das Einrenkungsgeräusch meistens gehört. „Oft sprang jetzt in diesem Moment des Verschwindens der Adduktionsvorsprünge der Kopf mit lautem Einrenkungsgeräusch urplötzlich in die Pfanne.“ Lange vermisste es bei seiner Einrenkung der Luxatio suprakotyloidea: „Dass sie aber auch ohne jedes Repositionsgeräusch tatsächlich erzielt ist, davon konnte ich mich stets durch die Röntgenphotographie überzeugen.“ Auch Schede vermisst das Einrenkungsgeräusch häufig. In seiner eigenen Arbeit erwähnt er es überhaupt nicht. Während Vogel in der letzten Arbeit davon spricht, „dass er (der Kopf) oft mit einem gut hörbaren Krach und sichtbarem Ruck eintritt.“ Fast alle Autoren bestätigen, dass das Einrenkungsgeräusch vorhanden ist, betonen jedoch, dass die Intensität eine sehr variable ist. Nach Narath können Einrenkungsgeräusch und Einrenkungserschütterung in etwa einem Drittel aller Fälle vollkommen fehlen und doch hätten solche Fälle ein in kosmetischer, funktioneller und anatomischer Hinsicht ausgezeichnetes, ja ideales Resultat ergeben.

Ich fand es in sämtlichen Fällen, die ich nach Lorenz reponierte, bisweilen ausserordentlich deutlich, so dass es mich fast schreckhaft durchzuckte; ich muss gestehen, dass das Geräusch aber in der Regel nicht vorhanden oder sehr undeutlich ist, wenn man nach Schede und Lange einrenkt. Die Gründe dafür scheinen mir ziemlich klar zu sein, die Einrenkungsmethode von Schede arbeitet vorwiegend mit maschinellem Zug in der Längsrichtung der Extremität. Bei ihr wird der Kopf „heruntergeholt“, er gleitet gewissermassen in der Gleitfurche hinab und wird, da das obere Pfannendach nicht so stark entwickelt ist, da es viel steiler und senkrechter aufsteigt wie der dorsale Pfannenrand, beim Hinübergleiten über das obere Pfannendach nicht hörbar in die Tiefe rucken, sondern sanft gleiten; oder aber — ich konnte mich dieses Eindrucks nicht erwehren — es kommt bei der Schedeschen Einrenkung öfter nicht zu einer Reposition, sondern nur zu einer Einstellung in die Gleitfurche! Ist die Gleitfurche nicht ganz glatt und

eben, sondern von einem Querwall gewissermassen in zwei Hälften geteilt, so gibt es auch einen hörbaren Ruck und fühlbaren Krach, wenn der Kopf über diese Leiste herüberspringt und jetzt am oberen Pfannenrand im unteren Teil der Gleitfurche steht. Täuschung durch das Repositionsgeräusch (s. Fig. 111 u. 112). Diese Stellung ist gar keine so ungewöhnliche, und dieses Pseudoeinschnappungsgeräusch ist nicht

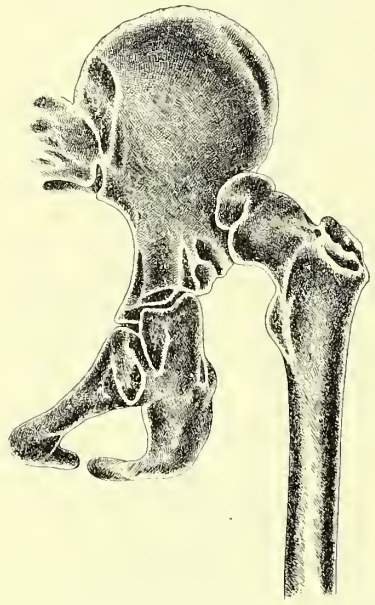

Fig. 111. R. B. von Else D., 12 J. alt, vor der Einrenkung. Beachte die Furchen im oberen Quadranten der Pfanne.

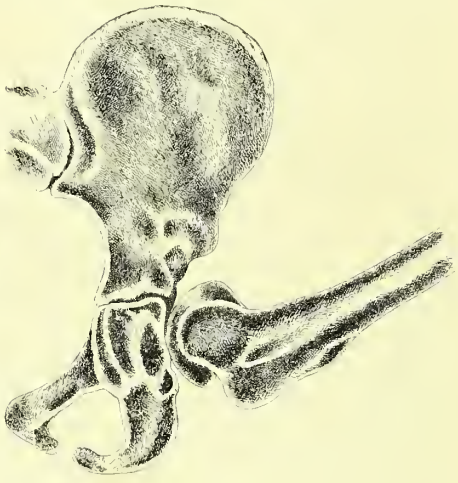

Fig. 112. Else D. nach der Reposition. Der Kopf steht konzentrisch in der Pfanne, die beiden Abschnitte der Gleitfurche sind leer.

gar so selten. Dieses Geräusch ist wieder ein anderes als die von Lorenz und anderen beschriebenen Geräusche, die durch Anspannung des Kapselschlauches bei forcierten Bewegungen des Schenkelkopfes entstehen können. Sie sind variabel und leicht von dem von mir angeführten Pseudorepositionsgeräusch zu unterscheiden. Wenn das Pseudorepositionsgeräusch auftritt, so bedarf es oft noch stärkerer Abduktionsbewegungen, um den Kopf dann, begleitet von einem zweiten ganz gleichen Geräusch, in die Pfanne einspringen zu lassen. Auf diese Zweiteilung des Repositionsgeräusches möchte ich einen gewissen Wert legen. Finde ich dies Symptom des gespaltenen Einrenkungsgeräusches, so bin ich sicher, dass kein falsches oder Scheinrepositionsgeräusch vorliegt. Ein sehr instruktives Bild (siehe Fig. 113) entnehme ich der Arbeit von Müller-Stuttgart. „Anatomische Vorgänge bei der Heilung der angeborenen Hüftluxation mit unblutiger Reposition“ (Zeitschrift für orthopädische Chirurgie, Bd. 11,

S. 343). Man sieht deutlich vor dem oberen Pfannenrand eine tiefe Grube, dann folgt der etwas vorspringende Pfannenrand und dann erst der flache Pfannengrund.

Es müsste also bei der wirklichen Reposition dieser Kopf zwei Gruben überspringen. Dem entsprechend ist der Ruck oder die Einrenkungserschütterung, die Lorenz schildert, dann auch eine doppelte. Es gibt eine Erschütterung, die den Oberschenkel schon in federnde Abduktion einstellt, er schwebt frei in der Luft, so dass man mit Sicherheit glauben möchte, dass die Reposition erzielt wäre. Aber in diesem Zustande genügt oft die leiseste Berührung mit dem Finger, gleichgültig nach welcher Richtung hin, und die federnde Abduktion ist verschwunden. Reponiert man nun noch einmal und versucht durch etwas stärkere Abduktion die zweite Erschütterung zu bekommen, so steht danach das Femur schon viel fester fixiert; jetzt muss man schon eine mehr oder weniger ausgiebige Adduktionsbewegung machen, um den Kopf zu reluxieren. Die Röntgenuntersuchung wird jetzt die volle Reposition bestätigen, während beim ersten Geräusch und bei der ersten Erschütterung sie uns nur die Scheinreposition an den oberen Pfannenrand demonstrieren würde (s. Fig. 114 u. 115).

Fig. 113. Anatomisches Bild des Vorsprungs im oberen Pfannenquadranten nach Müller.

Auch die anderen Repositionphänomene sind wichtig, aber nicht direkt beweisend für die Diagnose.

Von der federnden Festigkeit des Oberschenkels, die bei der Abduktion eintritt, sprach ich schon; je stärker diese ist, je grösserer Kraft und stärkerer Adduktionsbewegung es bedarf, um die Festigkeit zum Verschwinden zu bringen, um so eher kann man schliessen, dass keine Schein- sondern eine Vollreposition erzielt wurde; beweisend ist sie jedoch nicht, ebensowenig wie die federnde, fast spastische, rechtwinklige, typische Unterschenkelkontrakturstellung, die bei der Reposition eintritt, direkt beweisend ist. Eine einfache Ueberlegung wird dies zeigen. Durch eine Scheinreposition wird der Kopf fast ganz in das Pfannenniveau herabgeholt, jedenfalls kommt er bedeutend tiefer zu stehen, als er vorher stand; hat er sich nun in der Gleitfurche oder am oberen Pfannendachrand festgestellt, so müssen, weil der Schenkel eine Verlängerung erfahren hat, sämtliche vom Becken zum Ober- und Unterschenkel hinabgehende Muskeln für diese neue Stellung zu kurz sein, sie werden also unter plötzliche Spannung gesetzt, in eine Spannung, die die manuell geschaffene Lage der Abduktion fixiert. In diese Span-

nung werden aber die Muskeln versetzt, auch wenn der Kopf nur bis zur Gleitfurche oder zum oberen Pfannenrand herabgeholt ist; denn auf jeden Fall, tritt der Kopf bedeutend tiefer, wird der Schenkel verlängert.

Ludloff hat ein neues von Lorenz noch nicht erwähntes Phänomen angeführt, die „bei der Ueberstreckung eintretende Cyanose".

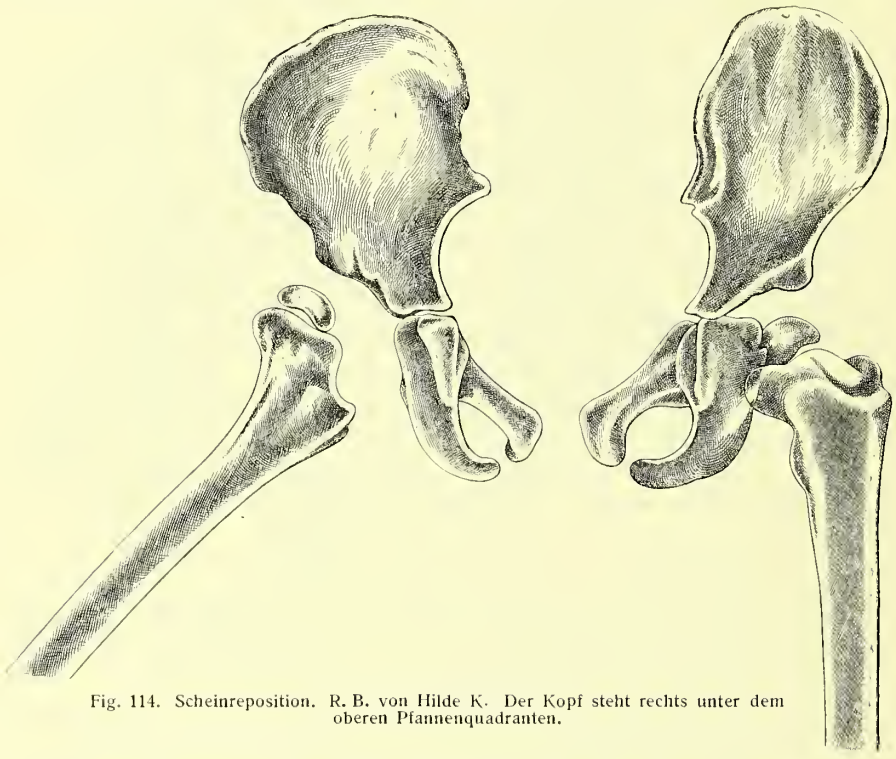

Fig. 114. Scheinreposition. R. B. von Hilde K. Der Kopf steht rechts unter dem oberen Pfannenquadranten.

Diese Cyanose ist von Ludloff in allen Fällen beobachtet worden. Andere Autoren, auch Narath, dessen Arbeit zeitlich hinter Ludloffs fällt, erwähnen sie nicht. Ich habe darauf geachtet und sie nicht immer gefunden. Meiner Ansicht nach ist dies Symptom auch kein Zeichen von der stattgefundenen Reposition, sondern vielmehr ein Zeichen der Ueberstreckung. Aber gerade bei der Ueberstreckung tritt sehr leicht eine vordere Subluxation ein. Ich fürchte eher die Cyanose als dass ich sie als günstiges Zeichen begrüsse. Für günstig halte ich sie nur dann, wenn sie **nicht** bei Ueberstreckung eintritt, wenn das Femur in der Frontalebene liegt, wenn man den Kopf nicht stark prominent fühlt, sondern durch leichte Rotationen in der Inguinalgegend nachweisen kann. Besonders beweisend sind mir hierfür zwei Fälle doppelseitiger Luxation, die ich an zwei Tagen hintereinander

einrenkte: bei der ersten, Chr. Sch., $2^3/_4$ Jahr alt, trat die Reposition an beiden Seiten unter gut wahrnehmbarem Repositionsgeräusch und Erschütterung ein; ich fühlte den Kopf in inguine gut, aber die Leistengegend war durchaus nicht prominent. Es war bei 100° Abduktion eine sehr gute Festigkeit, so dass ich beide Hüften mit tadelloser primärer Stabilität in den Verband legte, ohne die Cyanose eintreten zu

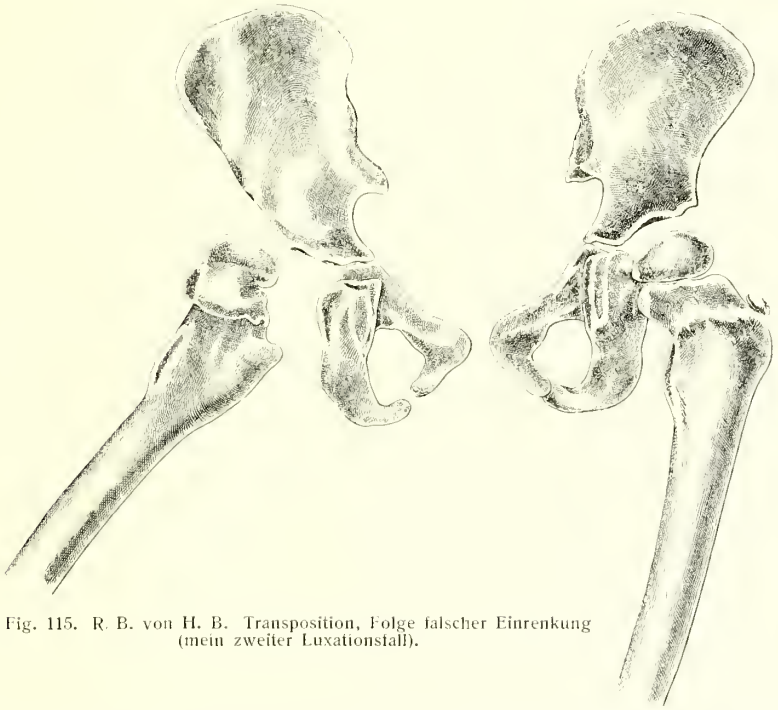

Fig. 115. R. B. von H. B. Transposition, Folge falscher Einrenkung (mein zweiter Luxationsfall).

sehen. Am nächsten Tage reponierte ich die beiden Hüften der $2^1/_2$jähr. Emmi B., es traten undeutlich die Lorenzschen Phänomene ein, namentlich links, ich überstreckte deshalb links etwas mehr wie rechts, nun trat links deutlich hochgradige Cyanose auf, die am anderen Tag verschwunden war. Die Röntgenuntersuchung am nächsten Tag ergab aber, dass der linke Kopf etwas zu tief nach unten und vorne stand. Die richtige Einstellung konnte ohne Narkose am selben Tage mit Leichtigkeit durch Ueberführung aus der Ueberstreckung in die Frontalebene und durch rechtwinklige Abduktion bewerkstelligt werden. Warum die Cyanose gerne bei Ueberstreckung auftritt, ist sehr leicht zu erklären; weil nämlich dann der Kopf einen stärkeren Druck gegen die Vene ausübt, als wenn er mehr nach hinten zu im Pfannenboden liegt. Die Cyanose wird natürlich auch dann eintreten, wenn grosse Missverhältnisse zwischen Kopfform und Pfannengrösse vorhanden sind. In

diesem Fall wird es kaum einer Ueberstreckung bedürfen, um die Cyanose zu bekommen. Gerade in diesem Fall würde aber die Cyanose eher ein ungünstiges Zeichen sein. Sie würde uns sagen, dass die Kopf- und Pfannenverhältnisse nicht der Norm nahe kommen.

Viel wichtiger für die Diagnose der eingetretenen Reposition ist der Palpationsbefund. Ihm lege ich nächst der Röntgenuntersuchung den grössten Wert bei.

Wenn man nach der Reposition den in federnder Abduktionsstellung von etwa 90 Grad stehenden Oberschenkel fest oberhalb der Femurkondylen mit der einen Hand fasst, mit dem Daumen der anderen Hand in die Inguinalgegend geht, während die vier anderen Finger von vorne und unten den Trochanter erfassen, und dann mit der ersten Hand leise rotierende Bewegungen macht, so wird man mit dem Daumen den harten, sich leicht bewegenden Kopf in der Mitte der Leiste fühlen, etwas aussen von der Arterie. Drückt man dann mit den vier Fingern vom Trochanter aus nach vorne und medialwärts, während gleichzeitig die andere Hand wenig mehr abduziert und streckt, so wird der Daumen den Gegendruck des Kopfes in der Leiste fühlen; adduziert man und rotiert, so wird plötzlich die Inguinalgegend leer, der Daumen fühlt den eben noch rollenden Tumor nicht mehr, während die vier Finger, die den Trochanter umfassten, fortgedrückt werden. Es ist das Reluxationsphänomen eingetreten. Dies tritt nun wohl — darüber sind sich alle Autoren einig — immer bei vermehrter Adduktionsbewegung ein. Ausserdem tritt es manchmal ein bei hinzutretender Innenrotations-, manchmal bei Aussenrotationsbewegung. Ich konnte einmal bei einer doppelseitigen Luxation den anwesenden Kollegen dies interessante Bild demonstrieren. Beide Beine standen rechtwinklig federnd abduziert, mit dem typischen Zeichen gelungener Reposition. Ich adduzierte etwas, beiderseits gleichmässig, rotierte etwas nach aussen, links blieb die Stabilität, rechts dagegen trat typisch das Reluxationsphänomen ein. Nachdem ich rechts wieder reponiert hatte, wiederholte ich das Manöver mit dem Unterschied, dass ich vorsichtig einwärtsrotierte, jetzt blieb rechts die Stabilität, während links die Reluxation eintrat. Dann machte ich denselben Versuch, nur rotierte ich etwas links nach aussen, rechts nach innen. Es trat an beiden Seiten keine Reluxation ein. Ich rotierte an beiden Beinen endlich in umgekehrter Weise, und beide Hüften sprangen wieder aus. Dies war für mich ein ausserordentlich lehrreicher Fall, besonders, da röntgenographisch an beiden Seiten kein wesentlicher Unterschied festzustellen war, namentlich konnte auch kein besonders starker Anteversionsgrad auf der einen Seite gegenüber der anderen festgestellt werden! Dieses Reluxieren bei verschiedener Rotationsbewegung spielte schon immer eine grosse Rolle im Kampfe

der Schedeschen gegen die Lorenzsche Ansicht. Schede sah in der Mehrzahl der Fälle bei Aussenrotationsbewegung, Lorenz bei Innenrotationsbewegung die Reluxation auftreten. Beide waren doch viel zu gute Beobachter! Woher diese grosse Differenz? Am Material konnte es doch sicherlich nicht liegen, weil zu beiden Forschern aus allen Teilen der Erde die Luxationskinder herkamen!

Bevor ich den obenerwähnten Fall beobachtete, war ich der Ansicht, dass die Verschiedenheit des Reluxationsphänomens zu erklären sei aus der Verschiedenheit der Repositionsmethode. Bedenkt man nämlich, dass die Lorenzschen Einrenkungen sich allermeist über den hinteren Pfannenrand vollziehen, dass das Femur hernach in 90 Grad Abduktion steht, so kann man verstehen, dass bei stärkerer Aussenrotation sich das vordere Kapselband mehr anspannt und durch diese stärkere Anspannung eine grössere Festigkeit des reponierten Kopfes bedingt wird. Rotiert man dagegen bei derselben Abduktion nach innen, so wird das vordere Kapselband erschlafft, das hintere dagegen, durch die starke Abduktion überhaupt erschlafft, wird durch die Innenrotation zwar etwas mehr torquiert, aber immer noch nicht in einen Spannungszustand versetzt, der imstande wäre, genügend den Kopf zu fixieren; lässt die Spannung des vorderen Kapselschlauches nun noch mehr nach bei weiter gesteigerter Innenrotation, so muss der Kopf über den hinteren Pfannenrand reluxieren.

Anders ist es mit der Reluxation bei Schede. Dieser reponiert über den oberen Pfannenrand und abduziert nur zirka 60 Grad. Bei diesem Abduktionsgrad ist die Mitte des Kopfes nicht gegen die Mitte der Pfanne gerichtet, sie zieht vielmehr gegen das obere Pfannendach, jede Rotation nach innen muss aber in dieser Stellung den Kopf mehr der Pfannenmitte zudrehen, also grössere Festigkeit bedingen, und da der Abduktionsgrad nur ein mittlerer ist, so sind auch alle Kapselbänder nur in mittlerer Spannung. Es wird also diesmal nicht durch die Kapselbänder, sondern mehr durch die Knochenverhältnisse die Reposition gesichert.

Rotiert man dagegen nach aussen in der Schedeschen Abduktionslage, so wird der Kopf von der Pfannenmitte entfernt und muss bei stärkerer Aussenrotation über den oberen Pfannenrand reluxieren.

Auf diese Weise sind meiner Meinung nach in der Mehrzahl der Fälle die Verschiedenheiten der Reluxationsvorgänge zu erklären.

Bei Lorenz erfolgt die Reluxation über den hinteren Pfannenrand bei Innenrotation durch Kapselerschlaffung des vorderen Schlauches. Bei Schede erfolgt die Reluxation über den vorderen Pfannenrand bei Aussenrotation durch Entfernung des Kopfes von der Pfannenmitte.

Dass aber nicht für alle Fälle diese Erklärung zulässig ist, beweist der von mir obenerwähnte Fall. In diesem Fall muss doch die Bildung des Pfannenrandes oder die Bildung des Kopfes an beiden Seiten verschieden sein, weil die Abduktionslage und die Rotationslage absolut gleiche Spannungsverhältnisse der Kapsel schuf, also in diesen nicht die Ungleichheit des Reluxationsmodus gesucht werden kann. Es bleibt hier nur übrig, eine Verschiedenheit der Knochen oder Knorpelkomponenten des Gelenkes anzunehmen, eine Verschiedenheit, die in diesem Falle nicht auf dem Röntgenbild in die Erscheinung trat.

Wenn der Operateur auf das peinlichste sich die Frage vorlegt, ob seine Diagnose der Einrenkung auch wirklich richtig ist, wenn er alle dabei in Frage kommenden Faktoren berücksichtigt hat, und besonders durch das Röntgenbild sich von der Richtigkeit seiner Diagnose überzeugt hat, so ist die Hauptbedingung für die Heilung der angeborenen Hüftverrenkung erfüllt. Diese Bedingung hat man lange Zeit viel zu leicht genommen. Die Schwierigkeit der Retention ist dann, wenn die Diagnose der Reposition vollkommen sichersteht, bei weitem nicht so gross, wie sie von allen Autoren stets dargestellt worden ist.

2. Die Stellung des Schenkels während der Fixation.

Wenn wir kurz die Angaben der einzelnen Autoren über die Stellung des Schenkels im ersten Verbande vergleichen, so ergibt sich bezüglich der Rotation jetzt eine ziemliche Uebereinstimmung:

Indifferente Rollstellung (Lorenz, Narath, Hoffa, Ludloff, Joachimsthal, Calot u. a.),

oder leichte bis stärkere Innenrotation (Schede, Lange, Heusner),

Abduktion von 90 Grad und mehr (Lorenz, Narath, Hoffa, Ludloff, Heusner).

Abduktion von 90 bis 60 Grad und weniger (Schede, Lange, Calot).

Es ist klar, dass die Schenkelstellung bei allen Autoren nur in sehr geringen Graden differiert, weil eben in diesen Stellungen eine primäre Stabilität vorhanden ist und natürlich der erste Verband immer so angelegt werden muss, dass die primäre Stabilität zunächst einmal fixiert ist. Geschähe dies nicht, würde man etwa die Aussenrotation oder Innenrotation zu stark oder die Adduktion zu gross nehmen, so könnte die geringste Bewegungsexkursion nach der gefährdeten Richtung schon im Verbande die Reluxation herbeiführen.

Ich kümmere mich zunächst gar nicht um die Rotation, ich weiss, dass nach der Reposition der Schenkel immer in Abduktion steht, die Patella seitwärts sieht, das Knie gebeugt ist, der grosse Zehenballen nach oben sieht. Dies ist für mich die Primärstellung. Aus dieser Primärstellung gehe ich sehr allmählich heraus, indem ich nur die Abduktion vermindere und das Knie strecke. Gewöhnlich stellt sich ganz von selbst etwas mehr Innenrotation ein. Die Muskelspannung besorgt im Gipsverbande die Rotationsstellung.

Bei Durchsicht der Literatur finde ich nur einen einzigen Autor, der für die starke Abduktion nicht eintritt. Vogel allein will die Abduktion stärkeren Grades ausschliessen. Ich muss deshalb seine Gründe anführen: „Eine starke Abduktion mit Aussenrotation bedeutet stets eine gleichzeitige Flexion im Hüftgelenk. In dieser Stellung werden starke Muskelgruppen, zunächst die Abduktoren, dann der Extensor quadriceps und ganz besonders der Sartorius wesentlich entspannt. Dadurch wird zwar die Reposition zweifellos erleichtert, gegenüber der Schedeschen Extensionsmethode ohne stärkste Abduktion, bei der sämtliche Muskeln, nicht nur die Adduktion, durch Zug überwunden werden müssen. Für die Retention ist jener Faktor aber misslich, denn jene Muskeln werden nicht gedehnt, sondern schrumpfen im Gegenteil. Will man dann später in die doch notwendige Vornerotation und Adduktionsstellung übergehen, so werden sie sich unverhältnismässig stark anspannen und die Gefahr, dass der Kopf herausgehebelt wird, ist sicher sehr gross. Die Einrenkungsmethoden, die in starker Abduktion und Aussenrotation den Kopf über den hinteren Pfannenrand reponieren, können für die Reposition rationell und erfolgreich sein. Aber weil sie in einer Position des Schenkels arbeiten, die gewisse Hauptgruppen der pelveofemoralen Muskeln in möglichster Erschlaffung hält, korrigieren sie nur die Knochenstellung, nicht aber die pathologische Verkürzung dieser Weichteile, und die Folge ist, dass beim Uebergang in die Normalstellung dieser Weichteile, die auf einen Hochstand des Kopfes oberhalb der Pfanne eingestellt sind, und durch die sich allzusehr nach innen richtende Methode der Einrenkung nichts von ihrer pathologischen Verkürzung eingebüsst haben, den Kopf in seine alte Stellung zurückzuhebeln streben."

Vogel glaubt also, dass die Verkürzung der Weichteile, welche bei der starken Abduktion notwendig eintreten muss, später die Reluxation herbeiführt. Nun, an sich ist dagegen nichts einzuwenden. Wenn ein Femur monatelang in starker Abduktion von 90° und mehr eingegipst worden ist, so sind tatsächlich oft die Weichteile so verkürzt, dass eine Herbeiführung in die Normalstellung auf einmal sicher die Reluxation bewirkte. Aber diese Schrumpfung ist auch

nicht in allen Fällen gleichmässig. So machte ich einmal an zwei Tagen hintereinander zwei doppelseitige Repositionen von ziemlich gleichaltrigen Kindern. Das eine Kind war 3, das andere $2\,^3/_4$ Jahre alt. Die Reposition ging in beiden Fällen gleich gut und leicht. Die Röntgenuntersuchung bestätigte in beiden Fällen die vollständig gelungene Reposition. Als ich drei Monate später die Verbände wechseln wollte, hatten sich bei der dreijährigen die Weichteile ausserordentlich verkürzt, so dass ich nur um wenige Grade die Abduktion vermindern konnte. Ich glaubte, dass es mit der andern genau so gehen würde, war jedoch überrascht, zu bemerken, dass die Verminderungen der Abduktion gar keine Schwierigkeiten machten, so dass an ein Heraushebeln des Kopfes aus der Pfanne in diesem Falle nicht zu denken war. Trotzdem ist es natürlich durchaus falsch, die Verminderung der Abduktion, also die Herbeiführung der Normalstellung möglichst schnell gewinnen zu wollen. Dann kann zu leicht eine Reluxation eintreten. Der Kernpunkt der Retentionsbehandlung liegt nächst der guten Fixation des Kopfes am Ort der Pfanne in dem ganz allmählichen Ueberwinden der geschrumpften Weichteile. Deshalb soll man auch niemals die Abduktion stärker vermindern, als es die verkürzten Weichteile zulassen, ohne besondere Anstrengung des Operateurs. Deshalb soll man gerade diese Spannung der Weichteile als ein sicheres Zeichen benutzen, wie schnell man bei der Herabminderung der Abduktion vorgehen kann. Diese Spannung der Weichteile ist mir so wichtig, dass ich ihretwegen, um sie sehen und fühlen zu können, beim Verbandwechsel niemals narkotisiere, weil die Narkose mir die Spannung der Weichteile aufheben würde. Deshalb bringe ich stets ohne Narkose die Beine allmählich in die Normallage zurück. Das geht dann natürlich ausserordentlich langsam, weil man bei jedem Verbandswechsel nur so viel weiter kommt, als die Muskelspannung gestattet. Aber man berücksichtigt dann auch die Muskelspannung als reluxierendes gefährliches Moment und nimmt ihr gerade in dem Augenblick, wo sie zur Reluxation aktiv werden könnte, durch einen fest angelegten Verband die Spannungsfähigkeit. Es wird also die Schrumpfung der Weichteile gewissermassen durch modellierendes Redressement bekämpft; durch die allmählich in geringerer Abduktion angelegten Verbände werden die ursprünglich stark verkürzten und geschrumpften Weichteile wieder zu der Länge zurückgeführt, die ein Heraushebeln des Kopfes aus der Pfanne nicht mehr möglich machen. Vogel hat offenbar die Abduktion auf einmal zu stark vermindert und hat dadurch den Kopf aus der Pfanne herausgehebelt, oder aber, er hat den zweiten Verband in Narkose angelegt und ist dann ohne die Kontrolle der Muskelspannung gewesen. Wurde dann die Ad-

duktion auch nur wenig über das erlaubte getrieben, so spannten sich nach dem Aufhören der Narkose die Muskeln zu stark an und hebelten den Kopf heraus, oder aber die Reluxation erfolgte schon während der Narkose. Vogel berichtet auch in seiner Arbeit, dass die folgenden Verbände stets in leichter Extension angelegt wurden. Diese sollte den Zweck haben, die Muskulatur zu dehnen und eine Reluxation durch Muskelspannung zu verhindern. Ich muss gestehen, dass wir dieses Verbandanlegen unter leichter Extension anfangs auch geübt haben, zu einer Zeit, als wir noch unter dem Banne der Schedeschen Repositions- und Retentionsbehandlung standen. Wir sind aber sehr bald davon abgekommen, weil uns zunächst die eigenen Misserfolge und dann die folgende Ueberlegung die Unzweckmässigkeit der Extension darzulegen scheinen. Durch die Extension wird zweifellos eine Verlängerung der verkürzten Weichteile bis zur normalen Länge herbeigeführt. Diese ist für die Retention günstig, aber ebenso zweifellos wird durch die Extension, davon kann man sich durch das Röntgenbild überzeugen, eine mehr oder minder grosse Entfernung des Kopfes von der Pfanne herbeigeführt. Der Kontakt ist kein so inniger als ohne Extension; da wir uns aber gerade von dem innigen Kontakt der Gelenkkörper die gute Ausgestaltung der Pfanne versprechen, diese aber die erste Bedingung für die spätere gute Funktion ist, so haben wir sehr bald die Extension verlassen. Wir sehen in ihr vielmehr ein Mittel, das die Reluxation begünstigt. Wenn man an die Anatomie der angeborenen Hüftverrenkung denkt, so wird man in erster Linie immer bei einer anzustrebenden Heilung die Knochenverhältnisse zu ändern suchen; so wichtig es auch ist, die normale Länge der Kapsel, die normale Spannung der Muskeln wieder herzustellen, so sehr treten diese beiden Faktoren in den Hintergrund, wenn die Knochenverhältnisse günstige sind. Steht ein anatomisch annähernd normaler Kopf unter einem guten Pfannendach, in einer kongruenten Pfanne in innigem Kontakt mit dem Pfannenboden, steht die Mitte des Y-förmigen Knorpels vis-à-vis der Mitte des Kopfes, ist die Anteversion nicht zu gross, so wird es immer gelingen, durch allmählich verminderte Abduktion die noch so sehr verkürzten Weichteile so zu verlängern, dass eine Reluxation nicht eintritt. Steht dagegen ein kleiner, missgebildeter Kopf in einer inkongruenten Pfanne, deren oberes Pfannendach flach abfallend ist, ist der Kontakt der Pfanne mit dem Kopf ein schlechter, so werden auch die Weichteile, selbst wenn sie die Normalspannung und -länge besitzen, oder durch Extension erreichen, kaum imstande sein, die Reluxation zu verhindern. Ja, gerade in solchen ungünstigen Verhältnissen ist die lange dauernde Abduktion von 90° mit starkem, künstlichem Druck gegen die Pfanne das einzige Mittel, um eine leid-

lich günstige Pfanne zu schaffen, die dem Kopf einen guten Halt bietet; während die Extension in solchen Fällen niemals eine Pfannenbildung herbeiführen wird.

Aus den Erörterungen beantworten sich demnach unsere oben pag. 140 gestellten Fragen folgendermassen:

1. Der Kopf steht bei etwa 70—90° Abduktion am besten in der Pfanne.

2. Bei dieser Abduktion ohne Extension, vielmehr Pression in der Richtung der Femurachse auf das Zentrum der Pfanne zu, kann sich am besten die Pfanne ausgestalten.

3. Die hochgradige Abduktion muss so lange beibehalten werden, bis ein inniger Kontakt zwischen Kopf und Pfanne hergestellt ist.

4. Die Abduktion darf auf einmal so weit vermindert werden, wie die Muskelspannung es zulässt.

5. Die Verminderung der Abduktion muss ohne Narkose herbeigeführt werden und darf nicht in Extension ausgeführt werden.

Die Beantwortung dieser Fragen wird vielleicht denjenigen, der bestimmte Zeitangaben haben will, nicht ganz befriedigen, aber mit reinen Zeitangaben ist sehr schlecht bei der Behandlung der Luxation auszukommen. Die einzelnen Fälle sind zu different in ihrer anatomischen Anlage, als dass man sie alle nach einem Schema behandeln könnte. Dies ist auch der Grund, weswegen bei den einzelnen Autoren die Zeitangaben über die Dauer der einzelnen Verbandsperioden so verschieden sind. Richtet man sich hier nach einer bestimmten Norm, so wird man sicher Enttäuschungen erleben.

3. Die Frage nach der funktionellen Belastung.

Wir müssen der sogenannten funktionellen Belastung einen besonderen Abschnitt widmen und fragen:

1. Was spricht für die funktionelle Belastung und welches sind die Anhänger derselben, welche Gründe veranlassen sie dazu, sie anzuwenden?

2. Welche Autoren verwerfen die funktionelle Belastung, welches sind ihre Gründe und endlich, was setzen sie an Stelle der funktionellen Belastung?

Lorenz hat das Prinzip der funktionellen Belastung als wichtigen Behandlungs- und Retentionsfaktor eingeführt. Er fügt die funktionelle Belastung der Ueberschrift seiner letzten grossen Arbeit an, ein Beweis, wie sehr er mit ihr rechnet. Der Gedanke der funktionellen Belastung hat auch etwas ungemein Bestechendes, denn er besagt nichts weniger, als dass durch die Funktion des Beines sich die alte,

verkümmert angelegte Pfanne zu einer neuen, mehr oder minder der normalen ähnlichen, funktionstüchtigen, d. h. den Kopf voll aufnehmenden und gut stützenden, ausbilden solle. Lorenz erwartet, dass der Kopf durch die Belastung mit dem Körpergewicht beim Gehen sich immer mehr in die Pfanne hineinwühlt, dass der Kontakt zwischen Kopf und Pfanne ein immer innigerer wird, dass schliesslich, wenn nach mehr oder weniger langer Fixierung des Hüftgelenks durch die verschiedenen Verbände, das Gelenk endlich freigegeben wird, Kopf und Pfanne durch die Belastung eine derartig kongruente Form angenommen haben, dass eine Reluxation nicht mehr möglich ist. Dies ist der Plan der funktionellen Belastung, der etwas so bestechend einfach und natürlich Richtiges an sich hat, dass er ursprünglich von fast allen Forschern in ihren Behandlungsplan aufgenommen worden ist. Um diese funktionelle Belastung durchzuführen, ist natürlich sehr wichtig, dass der Verband eine derartig kompendiöse Form annimmt, dass den Kindern das Gehen ermöglicht und sogar recht leicht gemacht wird. Lorenz lässt deshalb den ersten Verband nur bis zum Kniegelenk gehen, „denn nur bei freiem Kniegelenk ist eine Bewegung im Hüftgelenk möglich.“ Lorenz verzichtet also auf die Verwertung und Ausnutzung einer allgemein gültigen chirurgischen, pathologisch anatomischen Regel: Fixation der benachbarten Gelenke, wenn das zwischen ihnen liegende in einer bestimmten Lage gehalten werden soll. Lorenz will keine Fixation im strengen Sinne, sondern Beweglichkeit, aber in günstig wirkender Richtung. Hoffa und eigentlich alle Autoren, welche nach Lorenz reponieren, suchen auch nach Lorenz zu retinieren. Hoffa legt den ersten Verband so wie Lorenz an, benutzt also ausgiebig die funktionelle Belastung, Wolff, Joachimsthal ebenfalls. In letzter Zeit scheint Hoffa allerdings eine Schwenkung in das Lager derer zu machen, die nicht funktionell belasten. Kümmell, der eine grosse Erfahrung in der Hüftluxationsfrage hat, hat immer nur bis zum Knie den ersten Verband angelegt und ebenfalls dem Lorenzschen Prinzip gehuldigt. Lange nach seiner Publikation 1899 war ebenfalls für die Belastung, wenngleich er wohl kein absoluter Anhänger war und schon etwas zur Schedeschen Ansicht der guten Fixierung neigte, die er jetzt offenbar nach persönlich mir gemachten Aeusserungen vertritt. Ludloff, Drehmann, Codivilla waren bis vor kurzem alle Anhänger der funktionellen Belastung. Doch tritt auch bei ihnen schon eine gewisse Ernüchterung ein, so dass man in letzter Zeit entschieden eine Tendenz für die andere Richtung, die gegen die von Lorenz geübte funktionelle Belastung ist, konstatieren kann.

Gründe gegen und für die funktionelle Belastung.

Wenn auch Schede niemals in seinem Heilplan die Lorenzsche funktionelle Belastung aufgenommen hatte, so hat er doch die Gründe, die ihn dazu veranlassten, niemals genau auseinander gesetzt. Schede wollte in erster Linie den Kopf am Pfannenorte fixieren. Auf eine gründliche Fixation liefen seine sämtlichen Behandlungsmittel hinaus. Daher legte Schede den ersten Verband stets über das Knie hinaus an, ja bisweilen zog er selbst den Fuss mit in den Verband hinein; dies tat er immer dann, wenn er durch einen einfachen Becken-Knieverband die gewünschte Innenrotation, die er nötig hatte, um den stark

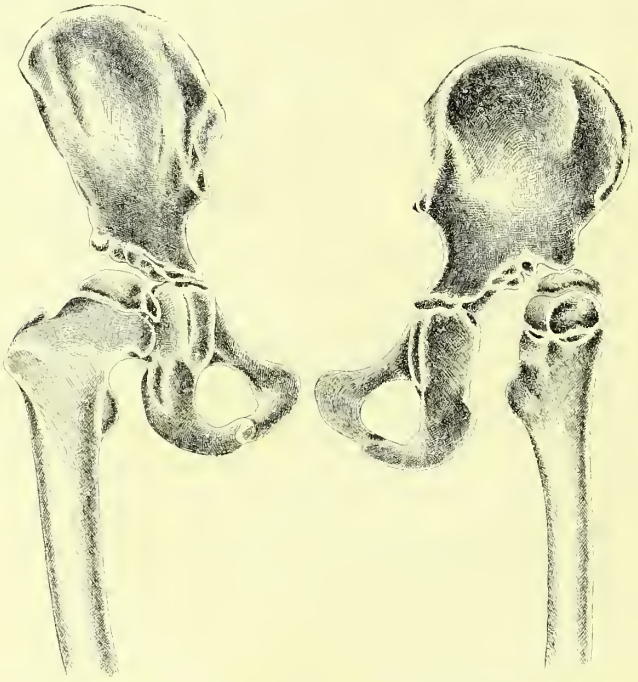

Fig. 116. Folge unrichtiger funktioneller Belastung: Exzentrische Pfannenbildung. R. B. von E. K.

antevertierten Kopf in die Pfanne zu pressen, nicht genug aufrecht erhalten konnte. Er benutzte dann den mitfixierten Fuss, um ein Zurückschnellen des Femur in Aussenrotation zu verhindern. Bei dieser Art der Verbandlegung war natürlich an eine funktionelle Belastung nicht zu denken. Brachte man bei einseitiger Luxation das Kind überhaupt zum Gehen, so blieb selbstverständlich das Hüftgelenk vollständig unbelastet. Jeder Druck wurde durch den Verband abgefangen.

Schede handelte also nach allgemein gültigen chirurgischen Regeln, wenn er auf den genialen Gedanken von Lorenz nicht einging, sondern

exakt fixierte. Erst Narath (Narath, Beiträge 1903) blieb es vorbehalten, einwandsfrei nachzuweisen, warum die funktionelle Belastung im Lorenzschen Sinn nicht zur Fixation des Kopfes und zur besseren Ausgestaltung der Pfanne beitragen könne. Auch von mir wurde schon, ohne dass mir damals die Arbeit Naraths bekannt war, auf dem Orthopädenkongress von 1904 auseinandergesetzt, warum durch die funktionelle Belastung es nicht immer zu einer konzentrischen Pfannenausbildung, sondern zu einer Verlagerung des Kopfes nach vorne und oben komme. (Bade: Ueber die Ursache der Aussenrotation bei unblutig behandelten angeborenen Hüftluxationen). Ich wies nach, dass bei der Abflachung des vorderen oberen Pfannendaches durch den Druck

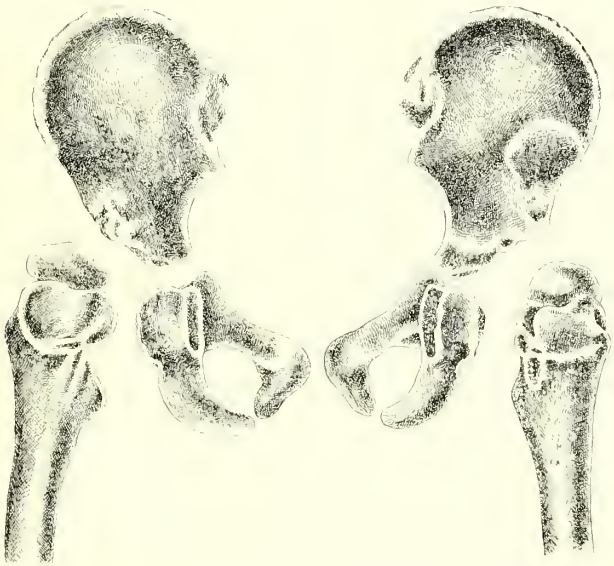

Fig. 117. Doppelseitige exzentrische Pfannenbildung. R. B. von J. S. Folge funktioneller Belastung.

des Kopfes, der niemals senkrecht gegen die Mitte der Pfanne gerichtet sei, sondern gegen das obere Pfannendach, eine weitere Abflachung des oberen Pfannendaches eintreten müsse, dass deshalb der Kopf immer exzentrisch und zu hoch zu stehen käme, und wie Lorenz schon selbst sagte, oft nur zu einem Drittel durch einen Knochenwall gedeckt sei (s. Fig. 116 u. 117). Narath begründete das mathematisch: Angenommen, die Neigung des Pfannendaches betrage gerade 45 Grad — für gewöhnlich ist der Neigungswinkel aber ein noch viel grösserer — und die Abduktion des Beines E F, G, betrage auch 45 Grad, dann würde die Stützkraft der Beines senkrecht auf die Fläche des Pfannendaches wirken. Bei der funktionellen Belastung wird nun die Schwere des

Körpers auf den reponierten Kopf bei A drücken; es hätte die Schwerkraft die Grösse A B. Diese lässt sich zerlegen in zwei Komponenten, von denen der eine, A D, senkrecht wirkt in der Achse des Beines und der zweite, A C, in der Pfannendachrichtung medial und abwärts (s. Fig. 118). Es ist klar, dass die erste Kraft günstig wirkt und den Kopf gegen die Pfanne anpresst, dass aber der zweite Komponent einen schädlichen Faktor abgeben muss, weil er dahin strebt, dass die schiefe Pfanne am Kopf medial nach abwärts gleitet, also eine Reluxation des Kopfes nach oben bewirkt. Die Schwerkraft des Körpers hat also das Bestreben, eine Reluxation zu erzeugen, so lange die Uebertragungsfläche, das Pfannendach schief auf das caput femoris einwirkt, gleichgültig, wie sehr das Bein abduziert ist. Diese Reluxationskraft kann man verbildlichen durch eine Ebene, welche parallel zum schiefen Pfannendach verläuft. Bezeichnet man sie mit A C, so behält diese die gleiche Grösse, ob das Bein parallel zum rechten steht, E F G, oder 45 Grad abduziert ist (E F G bei gestrecktem Knie) oder E F H bei abgebogenem Knie und geringerer Sohlenerhöhung, oder ob die Abduktion 90 Grad (E F„ „mit rechtwinklig abgebogenem Knie und noch grösserer Sohlenerhöhung") oder noch mehr beträgt. Die Reluxationskraft A C wird erst kleiner, wenn man die Neigung des Pfannendaches zur Horizontalebene durch Beckenhebung an der gesunden Seite kleiner macht. Ist der Neigungswinkel zwischen Pfannendach und der Horizontalen gleich 0, d. h., liegt das Pfannendach in der Horizontalebene, dann ist die reluxierende Kraft A C auch erst gleich 0. Wir müssen also, um das Pfannendach horizontal zu stellen und den schädigenden Komponenten auszuschliessen, das Becken

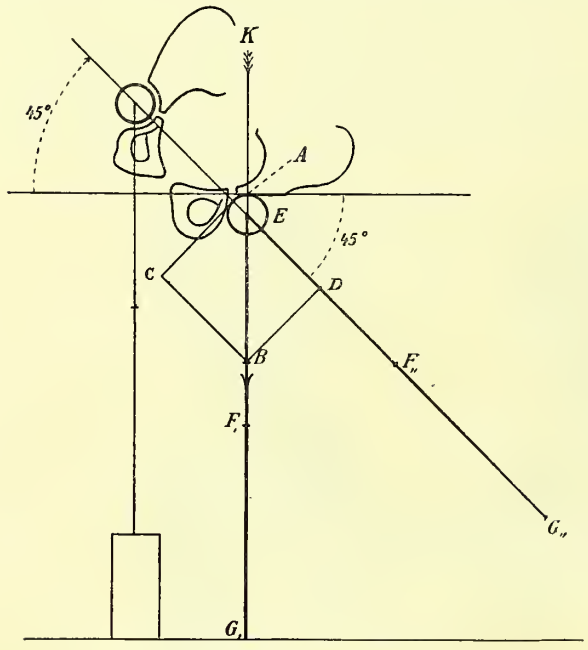

Fig. 118 siehe Text.

um mindestens 45 Grad an der anderen Seite heben, das gesunde Bein also in starke Abduktion bringen. Nun ist aber bei gestrecktem Oberschenkel die Abduktionsgrösse des normalen Hüftgelenks keine sehr grosse, deshalb kann man auch das Pfannendach nicht immer genügend horizontal stellen, und nur bei sehr günstigen Pfannenverhältnissen gelingt es, den reluxierenden Komponenten durch entsprechende Beckenhebung fernzuhalten.

In ähnlicher Weise weist Narath die reluxierende Kraft, die bei der funktionellen Belastung wirkt, für die doppelseitige Luxation nach. Auf Grund dieser theoretischen Betrachtung verzichtet Narath auf die funktionelle Belastung und geht zum Schedeschen Prinzip der exakten Fixierung im Gipsverbande über. Diese exakte Fixierung, die das Kniegelenk der kranken Seite mindestens mit einschliesst, befolgen in letzter Zeit eine ganze Reihe von Autoren. Lange gipst das rechtwinklig gebeugte Knie, wie ich mich persönlich überzeugte, in vielen Fällen mit ein. Ludloff hat ebenfalls das Knie mit eingegipst, oder aber er zieht zur Sicherung des Hüftgelenkes auch das gesunde mit hinein. Ebenso Blencke, Springer und Calot.

Es ist ganz interessant und für die Frage von der funktionellen Belastung wichtig, die Erfahrungen von Ludloff genau mitzuteilen:

Ludloff legte den primären Verband genau nach Lorenz an, schnitt ihn aber nach 14 Tagen grundsätzlich auf, um eine genaue Untersuchung des Hüftgelenks vorzunehmen. Ludloff wurde dazu veranlasst, weil bei zwei seiner Patienten, bei denen seiner Meinung nach die Reposition gelungen war, später nach Abnahme des ersten Verbandes sich eine Reluxation zeigte. Bei beiden Patienten war das gesunde Bein nicht mit in den Verband gezogen worden, beide Patienten waren im Verbande mit einer hohen Sohle unter dem reponierten Bein herumgegangen. Diese beiden Fälle gaben die Veranlassung — ausser dem grundsätzlichen provisorischen Verbandwechsel nach 14 Tagen — dass von Anfang an der Verband auf der gesunden Seite einen Halt gegen das Heraufgleiten erhielt, und dass die Patienten nicht mehr im Verbande gehen durften, sondern täglich nur stundenlang im Verband stehen mussten. Aus diesen Ausführungen geht hervor, dass Ludloff sich ebenfalls als Gegner der funktionellen Belastung erweist.

Ernst Müller und Calot fixieren ebenfalls bis zur Fussspitze.

Ich selbst lege nicht immer Wert auf die funktionelle Belastung mehr, werde meine Anwendung derselben aber im speziellen Teil meiner Technik noch eingehend erwähnen.

Wie Joachimsthal sich zu der Frage zurzeit stellt, ist mir nicht bekannt. In seinen letzten Arbeiten ist er noch für funktionelle

Belastung eingetreten. Ahrens-Hamburg zieht ebenfalls das Knie mit in den Verband, ist also auch Gegner der funktionellen Belastung.

Wir sehen also, dass eine ganze Reihe von Forschern von der Lorenzschen funktionellen Belastung abgewichen ist, trotzdem der Gedanke ein offenbar sehr gesunder ist, und trotzdem die Fixierung des Gelenkes auch manche Schäden mit sich bringt. Diese Schäden sind in erster Linie die hochgradige Knochenatrophie. — Man kann auf dem Röntgenbilde nachweisen, dass nicht nur die Knochenform eine gewisse Aenderung erfährt, indem nämlich die Dickendimension abnimmt, man kann auch auf guten Röntgenbildern eine hochgradige Zerstörung der inneren Struktur nachweisen. Die Zeichnung der Knochenbälkchen löst sich auf; der Knochenschatten, welcher vor der Behandlung eine scharfe Differenzierung der Knochenbälkchen zuliess, wird durchsichtiger, auf der Platte für den X-Strahl durchlässiger, also intensiver geschwärzt.

Hand in Hand mit dieser Athrophie geht eine ungemeine Brüchigkeit der Knochensubstanz, die weder für die Reposition und Retention noch für die Ueberführung aus der extremen Primärstellung in eine weniger hochgradig extreme Sekundärstellung gut ist, noch endlich der späteren Funktion des Beines förderlich ist. So sind z. B. Frakturen beim Verbandwechsel vorgekommen, ein Fall von Lange ist mir bekannt. Vogel berichtet, dass einfach beim Versuch, den Knochen stärker nach innen zu drehen, eine Fraktur eintrat. Eine Fractura colli habe ich erlebt, als ich noch Assistent war, bei einem Kinde, das ein Jahr lang mit fixierenden Verbänden ohne Erfolg behandelt war, das der blutigen Operation unterzogen werden sollte. Als das Gelenk frei gelegt war und der Operateur ganz vorsichtig den Kopf in die Pfanne bringen wollte, erwies sich der Hals als so brüchig, dass er schon bei ganz geringer Abduktionsbewegung unter gar keiner Gewaltanwendung wie morsches Holz abknickte!

Ich selbst habe eine suprakondyläre Fraktur im Verbande erlebt bei einem Kinde, das nach sechsmonatlicher Fixation, mit einem Verband bis oberhalb des Knies, gehen sollte. Narath hat ebenfalls Frakturen erlebt.

Aber auch die Atrophie der Muskulatur und der Weichteile kann eine recht hochgradig unangenehme werden, wenn die Funktion für lange Zeit aussetzt. Vogel sagt, dass manche von den Schedeschen Luxationskindern, die lange in Gips waren und noch aus den ersten Behandlungsjahren — also etwa aus den Jahren 1897—1900 — stammen, noch heute — also etwa 1903, denn in dem Jahre ist die Arbeit abgeschlossen — „diese Schädigung so stark zeigten, dass man, wenn man sie gehen sieht, glauben sollte, sie wären nichts weniger als von ihrem

waekeligen Gang befreit. Der Gang ist recht sehleeht, der Oberkörper wackelt beständig hin und her. Das Waekeln liegt allein an der Unfähigkeit der dureh lange Inaktivität geschwächten Beekenmuskeln, den Rumpf zu halten. Erst allmählieh versehwindet dieser Uebelstand, wenn die Kinder eine Zeitlang ohne Verband gelaufen sind."

Wenn aueh Vogel die Beschreibung dieses traurigen Ganges für Kinder mit transponierten Gelenken entwirft, also ein grosser Anteil des sehleehten Gehens nicht allein auf Konto der geschwächten Muskelkraft zu setzen ist, so hat anderseits die Atrophie der Muskulatur doeh aueh grosse Sehuld am sehleehten Gehen, weil Vogel bemerkt, dass der Gang sieh allmählieh mehr und mehr bessert unter dem Einflusse des Gehens ohne Verbände, ohne Apparate mit Zuhilfenahme von Massage, Widerstandsbewegungen und Elektrisieren.

Aber nicht bloss die Knochen und die Muskulatur des betroffenen Hüftgelenkes verfällt einer Atrophie, aueh die entfernter gelegenen Gelenkabsehnitte, das Knie und das Fussgelenk können unter zu lange dauernder Fixation leiden. Bekannt sind Steifigkeiten im Kniegelenk, die man allerdings dureh geeignete Pendelapparate, event. dureh brisement forcé beseitigen kann. Aber unangenehmer sind Loekerungen des Bandapparates, wie ich sie bei Kindern, die anderwärts mit langer Fixierung und Verbänden und Apparaten behandelt wurden, auch zweimal gesehen habe. In dem einen Fall, es handelte sich um ein osteotomiertes und genageltes Kind, war sogar ein ziemlich starkes Genu valgum aufgetreten.

Wir sehen also, dass der Verzicht auf funktionelle Belastung, die Methode der gründliehen Fixierung des reponierten Kopfes, mit einer Reihe von Gefahren verknüpft ist, die wohl in Rüeksicht gezogen werden müssen bei der Entscheidungsfrage: Welche Methode ist die beste?

Die grössere Bewegungsmögliehkeit, die dem Kinde gegeben wird und damit die Vermeidung der zuletzt erörterten Sehäden sprieht zugunsten der funktionellen Belastung. Und wenn diese nun aueh noeh die genügende Retention des Kopfes in der Pfanne gewährleistete, so würde ohne Zweifel sie immer bevorzugt werden müssen und zur normalen Methode gemaeht werden müssen. Aber gerade die Retention des Kopfes gewährleistet sie in der grossen Mehrzahl der Fälle nieht, und da mit der Retention die Aussicht auf vollständige Heilung fällt und steht, so muss hiernach sieh meiner Ansicht naeh die Frage riehten, ob wir funktionell belasten sollen oder nieht. Es wird also immer auf die Resultate ankommen, die die einzelnen Forscher mit der funktionellen Belastung oder mit der Fixierungsmethode erzielen. Eine kritisehe Betraehtung der angegebenen Resultate ist aber ausser-

ordentlich schwierig. Man müsste zunächst einmal feststellen, wann, innerhalb welcher Zeit nach der Reposition, und wann nach der endgültigen Abnahme des Verbandes oder dem Fortlassen eines Apparates ein Patient als geheilt zu betrachten ist. Hierüber aber besteht noch gar keine Einigkeit unter den Autoren. Narath glaubt, man könne von Heilung sprechen, wenn ein halbes Jahr nach Fortlassen jeglichen Verbandes verflossen ist und dann keine Reluxation eingetreten ist. Vogel spricht schon von Heilung, wenn ein Kind noch mit einer Schiene zum Schutz gegen Reluxation versehen geht. Ich selbst stehe auf dem Standpunkt, dass man von einem Dauerresultat erst nach Verlauf von Jahren sprechen kann. Gerade so wie eine schwere Skoliose nach dem forcierten Redressement oft als anatomisch geheilt zu betrachten ist, so kann man auch eine angeborene Luxation nach Abschluss der Behandlung, nach Fortlassen des Verbandes als geheilt betrachten, wenn das Röntgenbild einen tadellos in der Pfanne befindlichen Kopf zeigt. Aber wie sieht oft eine forciert redressierte Skoliose vier Jahre später aus? Die Angaben darüber fehlen, weil die meisten Autoren wohl nicht den Mut haben, sie zu publizieren!

Ich will nicht hoffen, dass unsere Resultate mit der angeborenen Hüftverrenkung ein ähnliches Schicksal haben. Aber man muss wohl daran denken, dass erst im Verlauf von Jahren das umgeformte Gelenk seine Stützkraft beweisen kann. Daher sei man ungemein kritisch in der Beurteilung der Resultate! Diejenigen Autoren, welche sich seit Jahren mit der unblutigen Behandlung befassen, hätten wohl die Verpflichtung, jetzt Röntgenbilder von denjenigen Fällen vorzulegen, die mindestens seit vier Jahren ohne jeden Verband sind. Aus diesen würde man einigermassen sich ein Urteil bilden können! Aber sämtliche Publikationen, die zur Zeit über Luxation bestehen, können dies nicht. Von Lorenz und Hoffa könnten wir es am meisten erwarten! Die von Lorenz aus dem Jahre 1900 stammende Arbeit gibt auch Resultute an, ich muss jedoch gestehen, dass sie nicht gerade günstig für seine Methode anzusprechen sind. Die von Joachimsthal auf dem Orthopädenkongress von 1904 projizierten Lichtbilder von geheilten angeborenen Hüftverrenkungsfällen sind noch am meisten beweisend für eine dauernde anatomische Heilung, weil einige von ihnen doch schon mehrere Jahre aus dem Verbande sind. Auch in der Narathschen Arbeit gibt er einwandsfreie anatomisch geheilte Fälle längere Zeit nach der Reposition im Bilde wieder. Die Abbildungen, die fast alle ein ideales anatomisches Resultat und Hand in Hand damit auch ein ideales funktionelles zeigen, sind vier Jahre und zwei Monate im Maximum und ein Jahr fünf Monate im Minimum nach der Einrenkung — $3^1/_2$—$3^3/_4$ Jahr nach dem Fortlassen der Verbände gemacht.

Da nun Narath nicht funktionell-belastend behandelt, Joachimsthal es aber tut, so müsste man aus den Resultaten beider Forscher schon eher einen Schluss auf die Güte der einen oder anderen Methode ziehen können. Leider vermissen wir von Jochimsthal eine genaue statistische Angabe. Ich gehe jedoch wohl nicht fehl, wenn ich die Hoffnung ausspreche, das diese uns im Laufe der Zeit sicher noch beschert werden wird.

Soviel aber steht fest, dass einige Autoren mit der funktionellen Belastung gute Resultate erreichen.

Wir müssen uns also klar werden, wann und unter welchen Umständen mit der funktionellen Belastung diese guten Resultate erreicht werden. Sind wir uns darüber klar, dann haben wir auch die Verpflichtung, in diesen Fällen die funktionelle Belastung anzuwenden, weil sie mit viel weniger Unbequemlichkeiten für die kleinen Patienten verbunden ist, als eine Fixationsbehandlung, die das Kind zur Ruhe verurteilt.

Fragen wir aber vorher, wann mit der funktionellen Belastung keine guten Resultate erzielt werden können! Die Antwort darauf lautet: Dann, wenn die funktionelle Belastung nicht richtig angewendet werden kann, wenn durch die funktionelle Belastung der Druck des Kopfes nicht auf das Zentrum der Pfanne hingeleitet wird, sondern gegen das obere Pfannendach. Dann muss eine Zerreibung dieses Daches eintreten und eine exzentrische Pfannenbildung. Dies ist aber immer der Fall

1. bei doppelseitigen Luxationen, wenn beide Seiten gleichzeitig behandelt werden. Es ist ganz unmöglich, beide Seiten gleichzeitig in eine solche Abduktion zu stellen, dass gleichzeitig der Druck des Kopfes konzentrisch auf die Pfanne wirkt. Es sind daher auch die sehr geringen konzentrischen Heilungen bei doppelseitiger Luxation, die nach Lorenz behandelt werden, erklärlich. Wenn es trotzdem Fälle gibt, die trotz der funktionellen Belastung konzentrisch geheilt wurden — in seinem Buche von 1900 befindet sich nicht ein einziges Bild — so kann das nur auf folgende Weise erklärt werden: Es sind eben Fälle, die eine sehr gute primäre Stabilität aufweisen, die schon durch den ersten, drei Monate langen Fixationsverband, in dem bei der rechtwinkligen Abduktion beider Schenkel von einer Belastung der Hüftgelenke überhaupt noch keine Rede sein kann, schon genügende Festigkeit erhielten, um in der sekundären Verbandsperiode nicht mehr zu reluxieren. Diese Fälle sind aber eine geringe Minderzahl.

Für die doppelseitigen Luxationen muss also, wenn sie einer einzeitigen Behandlung unterzogen werden sollen, prinzipiell die funktionelle Belastung verlassen werden.

Es erklärt sich dann auch die vor einigen Jahren von Narath aufgestellte Tatsache, die allen Autoren schier unglaublich erschien, dass bei seiner Behandlung gerade die doppelseitigen Luxationen die besten Resultate gezeitigt hatten. Narath hatte prinzipiell die funktionelle Belastung verlassen und behandelte die doppelseitige Luxation einzeitig. An ein Gehen der Kinder im Narathschen Verbande war unmöglich zu denken. Die Hüften mussten — wenn gut reponiert war — festbleiben. Auch meine eigenen Erfahrungen mit der doppelseitigen Luxation, die ich ursprünglich meist einzeitig behandelte, sprechen dafür. Es gibt dabei keine Reluxationen, wohl aber Ankylosen.

2. Wird eine funktionelle Belastung falsch angewandt, bei einseitigen Fällen im primären Verband, wenn das Knie an der kranken Seite beweglich bleibt, oder wenn es nicht möglichst gestreckt im Verbande steht.

In dem primären Verband steht der Oberschenkel meist 70—90 Grad abduziert; ist das Knie nicht mit im Verbande, sondern beweglich, so wird es etwas rechtwinklig gebeugt gegen den Oberschenkel drücken. In dieser Stellung ist aber ein Druck auf das Femur, der den Kopf konzentrisch gegen die Pfanne presst, unmöglich, wie oben bewiesen. Man kann in diesem Falle überhaupt nicht von einer eigentlichen funktionellen Belastung sprechen, weil das Hüftgelenk gar nicht ordentlich belastet wird. Dadurch wird auch erklärlich, dass trotz dieser sogenannten funktionellen Belastung im ersten Verband noch relativ wenig Reluxationen vorkommen.

Ist nun aber das Hüftgelenk weniger abduziert — in der zweiten Verbandsperiode — so kann auch, wenn das Kniegelenk frei ist, von einer richtigen funktionellen Belastung nur dann gesprochen werden, wenn das andere Hüftgelenk so weit durch hohe Sohle adduziert wird, dass der Unterschenkel der kranken Seite geradlinig auf das Femur drückt und der Femurkopf konzentrisch in die Pfanne gepresst wird. Dies richtig zu treffen, ist nicht ganz leicht. Meist werden die Kinder, wenn das Kniegelenk frei beweglich ist, es in eine gewisse Beugung bringen. Sobald dies geschieht, ist ein grosser Teil der richtigen funktionellen Belastung auch illusorisch.

Praktisch ergibt sich, dass auch bei der zweiten Verbandsperiode, wenn das Knie nicht mit in den Verband genommen wird, die funktionelle Belastung nicht richtig wirkt. Da aber jetzt das Femur nicht mehr die hochgradige Abduktion hat, kann infolge der fehlerhaften Belastung leicht die Reluxation oder eine exzentrische Pfannenbildung eintreten.

Es ist also eine funktionelle Belastung bei einseitiger Luxation entweder illusorisch oder schädlich, wenn das

Knie nicht gestreckt mit im Verbande sich befindet und an der anderen Seite keine genügend hohe Sohle gegeben wird. Prinzipiell soll man daher eine derartige funktionelle Belastung nicht anwenden. Also in der ersten Verbandsperiode, wo der Unterschenkel mehr oder weniger rechtwinklig gebeugt ist, ist die funktionelle Belastung nicht möglich. In der zweiten muss sie, wenn das Kniegelenk frei ist, vermieden werden.

Aus der Beantwortung dieser Frage ergibt sich aber auch, wann die funktionelle Belastung zu Recht angewandt wird. Dann nämlich, wenn bei einseitiger Luxation, oder bei doppelseitiger Luxation, sobald diese zweizeitig behandelt wird, der Unterschenkel zum Femur gestreckt steht und mit in den Verband eingeschlossen wird. Wird gleichzeitig dann an der anderen Seite eine genügend hohe Sohle gegeben, um krankseitig die nötige Abduktion zu wahren, um die konzentrische Einstellung des Kopfes nicht zu gefährden, so kann man funktionelle Belastung eintreten lassen. Dann wird sie nicht schaden, dann wird sie sogar zur Vertiefung der Pfanne am richtigen Orte, in der Weise, wie Lorenz es wünschte, beitragen, dann wird sie ein willkommenes Mittel sein, um die Unannehmlichkeiten der vorhergegangenen Fixation auszugleichen.

Es ergibt sich also, dass die funktionelle Belastung nur richtig angewandt werden kann bei einseitiger, oder zweizeitig behandelter doppelseitiger Luxation, im zweiten Stadium der Fixation. Sie muss dann auch angewandt werden, sobald der Operateur sich bewusst ist, dass er sie wirklich richtig anwendet. Dafür ist Vorbedingung Streckung des Kniegelenks, Fixation desselben und genügende Sohlenerhöhung an der anderen Seite. Die einzeitig behandelte doppelseitige Luxation scheidet von der Behandlung mittelst funktioneller Belastung aus.

4. Zur Frage der Fixation.

Wenn wir uns die Ansichten der Forscher über die Dauer der Fixationszeit vergegenwärtigen, so werden wir erstaunen über die grossen Differenzen, die in dieser Frage obwalten. Die Zeitangaben schwanken zwischen 6 Wochen und 8—11 Monaten.

Es ist klar, dass mit einer kurzen Fixationszeit unter besonders günstigen Umständen eine Heilung erreicht werden kann, sonst würden diese Kollegen die Zeitdauer nicht so kurz angegeben haben. Andererseits aber steht ihnen die Aussage aller derer gegenüber, die, wenn sie eine kürzere Verbandszeit einmal anwandten, Misserfolge zu verzeichnen

hatten, Misserfolge, die erst durch längere Fixationsperioden an demselben Falle wieder gutgemacht werden konnten.

Die Fälle, in denen man mit einer kurzen Fixationsperiode auskommt, werden eben die selteneren bleiben. Da man nie mit absoluter Sicherheit einem Falle vorher ansieht, auch nach Prüfung der primären Stabilität nicht, ob er in kürzerer Zeit zur Heilung gebracht werden kann oder erst in längerer, so ist es zweckmässiger, von vornherein auf die kurze Fixation zu verzichten. Man riskiert bei kurzer Fixation immer, dass die Festigkeit keine genügende wird, dass eine Reluxation eintritt. Durch längere Fixation hat aber das Kind, das sich an seinen Verband gewöhnt hat, keine weiteren Unbequemlichkeiten. Denn nur zuerst, in den ersten Wochen, sind die Unannehmlichkeiten des Verbandes grössere. Mit der Zeit gewöhnt das Kind sich an dieselben. Selbst die Atrophie der Weichteile und die Osteoporose der Knochen muss lieber mit in den Kauf genommen werden, als die Sorge einer erneuten Reluxation, einer zweiten Narkose, einer erneuten Behandlung, die dann bestimmt lange dauern wird. Ist infolge zu kurzer, nur 3 Monate langer Fixation eine Reluxation eingetreten, so waren die ganzen 3 Monate unnütz. Deshalb ist es praktisch richtiger, man verzichtet lieber auf das Renommée, innerhalb so kurzer Zeit einmal einen Fall zur Heilung gebracht zu haben, und rechnet lieber mit der sicheren Heilung durch länger dauernde Fixation.

Wir haben uns aber nicht nur die Frage vorzulegen, ob die Fixation kurz oder lang sein muss; wir müssen zweitens auch fragen, ob durch Fixation des Kopfes am wahren Pfannenorte überhaupt allein schon eine Heilung erzielt werden kann. Gerade diese Frage ist für die weitere Entwickelung der Behandlungsfrage von ganz hervorragender Wichtigkeit. Würde diese Frage in bejahendem Sinne beantwortet werden können, so würde ein wesentlicher Teil der ganzen Behandlung überhaupt in Fortfall kommen, nämlich die ganze zweite Periode der Fixierung. Man würde einfach den Kopf reponieren, man würde sich überzeugen, dass der Kopf tatsächlich am Pfannenorte steht und man würde diese Stellung durch einen ordentlichen Fixationsverband genügend lange Zeit einhalten, bis Festigkeit vorhanden wäre; dann erst den Verband abnehmen und das Bein sich selbst überlassen. Es würde ganz allmählich von selbst in die Normallage zurückkehren!

Wenn man bedenkt, dass einige Autoren dies schon durch eine kurze — selbst 6wöchentliche — Fixation erreicht haben, wie viel eher müsste das möglich sein durch eine längere Fixationsperiode! Und wir sehen tatsächlich, dass Springer in letzter Zeit schon zu diesem Standpunkt gekommen ist. Er fixiert dauernd in der Primärstellung, ohne die ursprüngliche Abduktion zu verlassen. Seine Resultate sind

sehr gute. Ich glaube also, dass tatsächlich durch einfache Fixation des Kopfes am Pfannenorte während genügend langer Zeit von zirka 6 Monaten eine Heilung zu erreichen ist. Wir stehen eben noch viel zu sehr unter dem Banne der Lorenzschen Anschauung, die nicht nur den Kopf zu reponieren beabsichtigt, sondern auch durch Zutun des Operateurs die Normallage des Schenkels wieder herbeiführen will! Ich glaube jedoch, dass letzteres nicht immer nötig ist.

Wir würden dann die angeborene Hüftverrenkung heilen auf dem Wege der Ankylosenbildung. Das ist zweifellos möglich. Auf dem Wege der Ankylosenbildung heilen Springer, Narath, Calot, Müller die angeborene Luxation. Das ist tatsächlich der eine Weg, auf dem die Luxation zu heilen ist, und dieser Weg ist der bei weitem weniger gefährliche. Man braucht nun allerdings ja nicht so weit zu gehen wie Springer, der die Schenkelstellung überhaupt nicht mehr ändert, sondern kann in einer zweiten Verbandsperiode eine der normalen ähnliche Stellung geben, wie Narath, Calot u. a. es tun. Dann aber muss man so vorsichtig sein, die Stellungskorrektur nicht weiter zu treiben als ursprünglich die primäre Stabilität es zuliess. Denn auch in dieser neuen Stellung muss es wieder zu einer gewissen Ankylose kommen, die so fest sein muss, dass sie ein Reluxieren nicht zulässt.

Sind wir uns darüber klar, dass über den Umweg der Ankylosenbildung eine Heilung zu erreichen ist, dann müssen wir uns fragen, wann dieser Heilungsweg der Ankylosenbildung eingeschlagen werden muss.

Die Antwort lautet sehr einfach: Dann, wenn Fixation und funktionelle Belastung nicht oder nur in den seltensten Fällen zum Ziele führen können.

Dieser Fall tritt ein bei jeder doppelseitigen Luxation, die einzeitig behandelt werden soll. Ich habe vorhin gezeigt, dass bei dieser die funktionelle Belastung stets schädlich wirken muss. Bei ihr sind wir tatsächlich imstande, einfach durch Fixationsbehandlung auf dem Umweg einer mehr oder minder starken Ankylose eine Heilung zu erreichen.

Der Fall tritt aber auch bei einseitiger Luxation ein, wenn die primäre Stabilität eine dermassen schlechte ist, dass jedes Herausgehen aus der starken Abduktionslage schon eine Reluxation bedeutet. In diesem Falle würde die Behandlung mittelst funktioneller Belastung zu gefährlich sein, und wir würden den sicheren Weg der Ankylosierung vorziehen!

5. Zur Anteversion.

Die Anteversionsfrage habe ich bei Behandlung der Schedeschen Operation schon eingehend erörtert, ich kann mich also sehr kurz fassen.

Es ist eine Tatsache, dass die Anteversion, selbst wenn sie hochgradig ist, niemals das Wegrutschen des Kopfes aus der Pfanne herbeiführt, wenn nämlich genügend lange Zeit der Kopf am wahren Pfannenort festgestanden hat. Es gibt zur Zeit kaum einen einzigen Operateur, der die Anteversion blutig beseitigt. Es gibt aber eine ganze Reihe von Autoren, die trotz hochgradiger Anteversion auf unblutigem Wege vollkommen gute Heilungen erreichen.

Woran liegt das und welche Veränderungen gehen im Hüftgelenk und seinen knöchernen Komponenten vor, um dies zu ermöglichen? Die Hauptbedingung ist genügende Festigkeit im Gelenk. Ist diese erreicht, kann der Kopf nicht nach hinten und nicht nach oben vorne, unter die Spina luxieren, so muss entweder die Anteversion sich rückbilden — das ist bei ganz jugendlichen Fällen unter dem Einfluss der veränderten Statik möglich, — oder aber die Pfanne wird sich etwas mehr nach vorne aushöhlen. Das wird der Fall sein bei nicht mehr so ganz jungen Kindern, die etwa im 4. bis 6. Jahre stehen. Man wird bei diesen Kindern den Kopf stets deutlicher in der Leistenbeuge rollend fühlen als bei jüngeren Kindern. Dieser Anteversion ist dann förderlich die auch bei der Luxation vorhandene Vorwärtsverlagerung der Pfanne. Beide anatomischen Missverhältnisse vereinigen sich, um eine volle Heilung zu ermöglichen.

Wann aber wird die hochgradige Anteversion doch ein Retentionshindernis sein trotz langdauernder Fixation des Kopfes am wahren Pfannenorte? Dann, wenn es sich um ältere, etwa das 10. Lebensjahr überschrittene Fälle handelt!

Diese Fälle müssen, wenn oder weil die knöchernen Komponenten des Hüftgelenks nicht mehr die Plastizität haben, sich umzubilden, zu zwei Ereignissen führen: Entweder ist die Festigkeit im Hüftgelenk eine sehr gute — nicht zu beseitigende — dann werden Flexions- und Abduktionskontrakturen leichteren Grades im Hüftgelenk zurückbleiben müssen, der Kopf weicht eben nicht von seiner Stelle; oder aber der Kopf weicht von seiner Stelle und dann kann eine Erweiterung der Pfanne nach oben vorne oder auch, namentlich bei doppelseitigen Luxationen, eine Erweiterung der Pfanne nach hinten oben eintreten.

Also in älteren Fällen wird die Anteversion ein Retentionshindernis bleiben, in jüngeren Fällen ist sie es nicht.

6. Die Behandlung der doppelseitigen Luxationen.

Auch über die Behandlung der doppelseitigen Luxationen, ob sie ein- oder zweizeitig behandelt werden soll, sind die Ansichten sehr different. Und es gibt eine Reihe von Autoren, die vielfach gewechselt haben mit ihren Methoden; wahrscheinlich hat jeder, der sich mit der Behandlung der angeborenen Hüftverrenkung beschäftigt, dies getan. Und doch liegt die Sache ausserordentlich einfach, wenn wir uns über die beiden Wege, die zur Heilung der Luxation führen müssen, Klarheit geschaffen haben.

Es gibt eine Heilung durch Ankylosenbildung und es gibt eine Heilung durch Fixation plus funktionelle Belastung.

Den ersten Heilungsweg müssen wir beschreiten, wenn wir die doppelseitige Luxation einzeitig behandeln wollen. Den zweiten Weg, wenn wir sie zweizeitig behandeln wollen. Wir können also beide Wege gehen; beide werden zum Ziele führen, wenn wir während der Marschroute die massgebenden Gesichtspunkte einhalten.

Wann aber ist es zweckmässiger, den ersten, wann den zweiten Weg zu betreten?

Derjenige, der sich seiner Fixation und funktionellen Behandlungsweise nicht ganz sicher ist, wird zweckmässiger immer den ersten Weg, den der Heilung durch langdauernde Fixation nach einzeitiger Einrenkung einschlagen.

Derjenige, der sich seiner Technik völlig sicher ist, wird bei jüngeren Kindern den zweiten Weg, den der zweizeitigen Behandlung einschlagen, weil den Kindern manche Unannehmlichkeiten erspart werden und weil die Behandlung nicht länger dauert als die einzeitige Behandlung. Bei dieser dauert es oft Monate, bis die Kinder wieder auf die Beine kommen, während sie bei der zweizeitigen Behandlung nach den ersten 3 Monaten schon im Verbande herumlaufen.

Zweizeitig müssen wir behandeln, wenn wir ferner durch die Umstände dazu gebracht werden, d. h. wenn uns eine Reposition nicht glücken sollte. Einzeitig müssen wir behandeln, wenn die Kinder schon älter sind, nahe der Grenze des repositionsfähigen Alters stehen und wir Gefahr laufen, durch die zweizeitige Behandlung zu viel Zeit zu verlieren.

7. Zur Nachbehandlung.

Ist eine angeborene Hüftverrenkung wirklich reponiert worden, und ist sie dauernd während der Verbandsperiode retiniert geblieben, so ist die Nachbehandlung eine sehr einfache.

Ist jedoch keine absolute anatomische Heilung beim Verlassen des letzten Verbandes erreicht worden, so wird die Nachbehandlung eine viel kompliziertere.

Scheidet man diese beiden Gruppen von Fällen streng voneinander, so wird man auch verstehen, warum in der Nachbehandlungsfrage die Ansichten der einzelnen Autoren so sehr weit auseinander gehen.

Diejenigen Autoren, die eine komplizierte Nachbehandlung eintreten lassen müssen, tun es aus dem Grunde, weil beim Verlassen des letzten Gipsverbandes das Resultat ihnen nicht genügend gesichert erscheint.

Da wir aber durch die unblutige Behandlung jetzt eine vollkommene anatomische Einstellung des Kopfes, mindestens bis zur Abnahme des letzten Verbandes, unter allen Umständen bei Kindern, die sich im einrenkungsfähigen Alter befinden, erreichen müssen, so scheidet der komplizierte Nachbehandlungsweg, der für exzentrische Pfannenbildung, Reluxationen, Transpositionen angebracht ist, von vornherein aus. Für diese Fälle empfiehlt sich als einzig rationelles Nachbehandlungsmittel immer noch ein erneuter Repositionsversuch und, glückt er, eine vorsichtige Retentionsbehandlung.

Für die erste Gruppe von Fällen hingegen gestaltet sich die Nachbehandlung einfach. Sie richtet sich ganz nach der Art der Retentionsbehandlung.

Wurde die konzentrische dauernde Einstellung des Kopfes erreicht durch Fixation plus funktionelle Belastung, so lasse man noch nach Abnahme des letzten Verbandes die funktionelle Belastung eine Zeitlang weiter wirken, d. h. man lasse die hohe Sohle, welche sich an der gesunden Seite befand, noch weiter tragen und vermindere ihre Höhe allmählich. Massage der Muskulatur schadet nichts. Aktive und passive Gymnastik jedoch kann, wenn sie nicht vorsichtig ausgeführt wird, schaden. Also diese vermeide man ruhig.

Wurde jedoch die konzentrische Heilung erreicht auf dem zweiten Heilungswege, durch die Ankylosenbildung, so suche man durch die Nachbehandlung diese zu beseitigen. Die Nachbehandlung der mehr oder minder hochgradigen ankylotischen Gelenke geschieht natürlich nach allbekannten, erprobten Grundsätzen.

X. Ueber die Gefahren, welche mit der unblutigen Einrenkung verbunden sind.

In der ersten Zeit, als die unblutige Behandlung geübt wurde, als man mit Keil und Hebel und Schraube noch zu Werke ging, um den Kopf in die Pfanne hineinzubringen, ist natürlich eine ganze Reihe von Unglücksfällen berichtet worden.

Es sind sogar Todesfälle berichtet worden. Dass jede Narkose, auch wenn sie noch so sorgfältig ausgeführt wird, einmal einen Todesfall zur Folge haben kann, lässt sich nicht fortleugnen. Diese Gefahr teilt aber die unblutige Einrenkung mit jeder andern, auch der allerleichtesten Operation, die in der Narkose vollzogen werden muss. Von dieser Gefahr dürfen wir von vornherein überhaupt keine Notiz nehmen, denn sonst würden wir jede operative Tätigkeit, die einer Narkose bedarf, aufgeben müssen.

An üblen Zufällen sind in der ersten Zeit namentlich Schenkelhalsfrakturen vorgekommen, weil man durch die Manöver den Kopf auf jeden Fall in die Pfanne zu bringen sich bemühte. Die Gefahr des Frakturierens ist jetzt bei den jungen Kindern gleich Null. Sie wird von allen Autoren als eine sehr geringe angegeben. Ich selbst bin mir nicht bewusst, in den letzten 5 Jahren eine Schenkelhalsfraktur gemacht zu haben, wohl aber habe ich im ersten Jahre bei einem damals 5jährigen Kinde eine Schenkelhalsfraktur bekommen, die ich aber zur Korrektur des Resultates sehr gut ausnutzen konnte.

Was man jedoch nicht vermeiden kann und was viel deprimierender ist, und den ganzen Behandlungsplan ausserordentlich stört, sind Lähmungen, die im Anschluss an Repositionsversuche immer noch hin und wieder auftreten. Jeder Operateur, der namentlich ältere Fälle häufiger einzurenken sich bemüht, wird von diesen traurigen Ereignissen ein Lied singen können. Auch die grösste Vorsicht schützt bei älteren Kindern, die das 12. Lebensjahr überschritten haben, nicht. Ich habe zwei schwere Ischiadikuslähmungen erlebt. Die eine stellte sich bei einer 14jährigen doppelseitigen Luxation nach dem zum drittenmal missglückten Repositionsversuche an der rechten Seite ein. Glücklicherweise ging die Lähmung im Laufe eines halben Jahres vollständig zurück. Die zweite erlebte ich bei einem 15jährigen Jungen. Ich hatte ihn, um die Einrenkung möglichst schonend zu gestalten, wochenlang vorher in Extension gelegt. Ich hatte die Extension allmählich gesteigert bis auf 40 Kilo. In der 6. Woche versuchte ich die Reposition in Narkose. Sie gelang nur teilweise: Der Kopf stellte

sich immer in den oberen Quadranten des Pfannendaches ein. Manche würden sich hiermit begnügt haben, ich war mir völlig sicher, dass noch keine richtige Reposition vorlag und gipste in starker Abduktion ein. Als ich am Nachmittage den jungen Mann besuchte, konnte er den Fuss nicht bewegen und auch jetzt, 8 Monate seit Beginn der Lähmung, ist noch keine wesentliche Besserung eingetreten. Obwohl ich mir bewusst bin, dass ich in dem Repositionsverfahren nicht energischer als sonst war, hat dieser Zufall mich ausserordentlich deprimiert. Vielleicht handelte es sich um eine ganz besonders grosse Empfindlichkeit des Nervensystems, denn es stellte sich bei dem jungen Mann, als er Krücken benutzen sollte, auch eine Radialisparese ein, die zu ihrem vollen Rückgang doch immerhin 4 Wochen brauchte. Diese üblen Erfahrungen haben mich sehr vorsichtig gemacht in der Behandlung der Einrenkung von älteren Fällen und ich kann durchaus nicht den Optimismus von Calot und Becher verstehen, die auch an ältere Luxationen mit grossem Mute herangehen. Bei jüngeren Kindern habe ich niemals eine Lähmung erlebt.

Narath hat darauf aufmerksam gemacht, dass eine eigentümliche Cruralhernie sich im Anschluss an die unblutige Behandlung entwickelt. Sie beginnt nach Narath dicht unterhalb des Ligamentum poupartii und parallel mit diesem als eine leichte Vorwölbung von länglicher Gestalt. Während die gewöhnliche Schenkelhernie durch die Lacuna vasorum zwischen dem Gimbernatschen Band und der Vene sich ihren Weg bahnt, geht die Narathsche Hernie in den ganzen Spalt zwischen den Gefässen und dem Ligamentum poupartii hindurch. Narath glaubt, dass besonders durch die Abduktionsstellung der Faszienverschluss geschwächt wird und die Disposition für die Entstehung der Hernie gegeben wird. Ich habe in den von mir behandelten Fällen die Hernie nicht ein einziges Mal bemerkt. Vielleicht kommt das daher, weil ich die extreme Abduktion, die Narath empfiehlt, nicht anwende, weil ich von brüsken Erweiterungsmethoden zur Ausgestaltung der Pfanne absehe.

Von andern Erkrankungen, die sich direkt an die Reposition anschliessen, kann ich glücklicherweise nichts berichten. Doch muss ich auf einige statische Folgeerkrankungen hinweisen. Bei den doppelseitigen Luxationen, wenn sie einzeitig behandelt sind, kann man bisweilen bemerken, dass eine Kurvatur der Ober- und der Unterschenkel mit Konkavität nach einwärts eintritt. Die Kinder haben das Bestreben, die Beine möglichst parallel auf den Fussboden zu bringen. Da die Hüftgelenke aber noch zu steif sind, und diesem Bestreben durch ihre Steifigkeit entgegen gearbeitet wird, so sucht die Elastizität der Knochen dies auszugleichen, daher die Einwärtskrümmung.

Sie verliert sich im Laufe der Zeit, wenn die Hüftgelenke beweglicher werden, aber von selbst.

X-Beine und Plattfüsse entwickeln sich namentlich bei einseitiger Luxation dann, wenn längere Zeit eine hohe Sohle an der gesunden Seite getragen werden muss. Auch diese sind statisch entstanden sich zu denken. Durch die Beckensenkung wird die Extremität länger und um dies Missverhältnis auszugleichen, wird entweder das Fussgelenk nach aussen umgeknickt — es entsteht der Knickfuss — oder der Unterschenkel wird seitlich gestellt — es entsteht das X-Bein. — Denn bei X-Bein und bei Knickfuss ist die senkrechte Entfernung des Hüftgelenkes zur Bodenebene stets eine kleinere. Aber diese, ich möchte fast sagen: Schönheitsfehler sind niemals hochgradiger Natur, auch sie verschwinden wieder, sobald die hohe Sohle fortgelassen wird und eine längere Zeit das Kind eine Plattfusseinlage an der kranken Seite getragen hat.

Endlich muss ich noch erwähnen, dass gar nicht so sehr selten Frakturen im Anschluss an die unblutige Behandlung entstehen können. Wenn die Extremität längere Zeit im Gipsverband gewesen ist, so stellt sich eine Osteoporose der Knochen ein. Kommen dann die Kinder aus dem Gipsverband heraus, so hat der Knochen an Elastizität verloren, das Muskelgefühl der Kinder hat seine Sicherheit verloren und es kommt leicht zu einer Fraktur. Der Sitz dieser Fraktur ist mit Vorliebe oberhalb des Kniegelenks. Ich habe unter meinen Fällen 3mal diese Fraktur erlebt. Das Eintreten dieser Fraktur ist zwar ein ausserordentlich gutes Zeichen für die Stabilität der Einrenkung, sie gibt aber andererseits auch dem Arzte die Verpflichtung, nach der Abnahme des letzten Verbandes, die Kinder mit der grössten Vorsicht behandeln zu lassen. Gewöhnlich sagen die Eltern: „Das Kind hat erst ganz gut gegangen und wollte dann nicht mehr laufen.“ Wenn die Eltern mit dieser Aeusserung zu mir kommen, denke ich immer an eine Fraktur oberhalb der Femurkondylen. Und die Diagnose der Fraktur ist sicher, sobald man eine Handbreit oberhalb der Kondylen eine Verdickung des Knochens fühlt. Das Röntgenbild weist dann die Infraktion — denn um solche handelt es sich — nach.

Andere Erkrankungen, die im Anschluss an unblutige Einrenkung beobachtet worden sind, so z. B. von Blencke, der eine Poliomyelitis anterior, die beide Arme und Beine befiel, beobachtete, haben mit der Einrenkung selbst nichts zu tun.

Wenn man von den älteren Fällen absieht und wenn man die Narkosengefahr überhaupt unberücksichtigt lässt, so muss man die unblutige Behandlung als einen relativ ungefährlichen Eingriff hinstellen, dessen Erfolg seine geringe Gefährlichkeit ganz in den Schatten stellt.

XI. Meine Behandlungsweise.

Der Arzt und die Luxationseltern.

Wie bei jeder Krankheit, die der Arzt zu behandeln hat, gewisse ethische und psychische Gesichtspunkte in den Vordergrund treten, in dem einen Fall mehr, bei anderen Krankheiten weniger, — ich denke nur an die psychischen Faktoren, die der Nervenarzt, an die ethischen Momente, die der Hautarzt in Erwägung ziehen mus — so treten auch bei der Behandlung der angeborenen Hüftverrenkung derartige Faktoren in die Erscheinung und müssen gewürdigt werden. In unserer Zeit, wo soziale, ethische und psychologische Fragen, ich will nicht sagen, den Arzt mehr beschäftigen als früher, wohl aber lauter und dringender zur Diskussion gestellt werden, glaube ich nicht unnütz zu handeln, wenn ich auch dieses Gebiet mit einigen Worten in meiner vorliegenden Arbeit streife.

Ich glaube um so mehr Berechtigung dazu zu haben, als gerade diese Krankheit eine relativ langdauernde ist, als gerade sie nur der Verantwortlichkeit eines einzelnen unterliegt, während langer Zeit, nicht bloss während der Zeit der Behandlung an sich, sondern auch noch Jahre darüber hinaus, dass also genügend Zeit gegeben ist für den Arzt, sich mit der psychologischen und ethischen Seite, die die Behandlung dieser Krankheit zeigt, etwas näher einzulassen.

Ich werde chronologisch vorgehen und zunächst das psychologische Verhalten der Eltern schildern, welche mir ihr Luxationskind zur Behandlung übergeben.

Das Verhalten der Eltern, die mit einem kleinen Luxationskinde in meine Sprechstunde kommen, richtet sich natürlich einmal nach ihrem Temperament, ihren Charaktereigenschaften, ein zweites Mal jedoch auch danach, ob sie von anderer Seite schon über das Leiden ihres Kindes orientiert worden sind. Ihr Verhalten ist im ersten Falle echter, ursprünglicher, als im zweiten Falle. Ich entsinne mich eines Vaters, eines aktiven Hauptmannes, der nicht mit seiner Frau zusammen mir sein $1^1/_2$jähriges Töchterchen zuführte, sondern mit seinem Dienstmädchen, der zu mir kam in der Absicht, für sein Kindchen eine Schiene anmessen zu lassen, weil es an leichten Plattfüssen litte. Als ich das Kind gehen sah, wusste ich, dass es an einseitiger angeborener Hüftverrenkung litt. Hätte ich dem Vater dies sofort gesagt, so hätte er mich vielleicht ausgelacht, er wäre vielleicht davongelaufen, weil er auf das Urteil seines Hausarztes, eines Spezialarztes für Kinderkrankheiten, schwur. So musste ich ihn vorsichtig auf den Gang des Kindes

aufmerksam machen. „Das Kind geht etwas wackelnd, Herr Hauptmann, nicht wahr, Sie sehen es selbst; es knickt mit der rechten Hüfte etwas ein.“ — „Ja, das sehe ich wohl, das kommt aber doch wohl von den Plattfüssen her.“ — „Es kann damit im Zusammenhang stehen, gewiss; da aber ein solcher Gang bei kleinen Kindern manchmal ernsteren Hintergrund hat, ist es besser, wir machen eine Röntgenuntersuchung. Ich würde Ihnen das vielleicht nicht vorschlagen, wenn ich nicht gerade Orthopäde wäre und mit solchen etwas wackelnden Kindern leider häufiger zu tun hätte; würde ich bei Ihrer Kleinen jetzt etwas übersehen, so würden Sie mir vielleicht später bittere Vorwürfe machen. Sie würden sagen: Da bin ich vor einem Jahre bei einem Orthopäden gewesen, der hat mich gar nicht auf den Gang meines Kindes aufmerksam gemacht.“ Der Hauptmann schaut mich etwas verdutzt an, geht unruhig im Zimmer auf und ab und meint schliesslich: „Ja, Herr Doktor, Sie müssen es wissen; wenn es besser ist, wollen wir ein Röntgenbild machen. Aber es schadet der Kleinen doch nichts? Man liest jetzt so viel von Schädigungen durch Röntgenstrahlen, dass ich wirklich ängstlich bin und auf keinen Fall möchte, dass meine Kleine durch die Röntgenuntersuchung irgend eine Schädigung davonträgt. Wenn Sie es nicht für unbedingt nötig halten, wollen wir es lieber lassen. Ich kann ja auch erst noch einmal mit meinem Hausarzte Rücksprache nehmen.“ — „Nun, notwendig ist die Untersuchung schon auf jeden Fall; entweder um Sie aus der Ungewissheit und Unruhe herauszubringen und dann, um danach unsere Behandlung einzurichten. Sie können natürlich erst mit Ihrem Hausarzt sprechen, er wird sich aber völlig mit meinem Vorgehen einverstanden erklären. Am besten ist es, Sie lassen das Röntgenbild jetzt sofort machen, dann haben wir in einer Viertelstunde Gewissheit, ob Ihre Kleine ausser an ihren Plattfüssen noch an angeborener Hüftverrenkung leidet.“

Jetzt ist zum erstenmal das Wort „angeborene Hüftverrenkung“ gefallen. Der Hauptmann schaut mich fast stier an. „Herr Doktor, das wäre doch unmöglich, es ist unser einziges Töchterchen; meine Frau und ich sind doch ganz gesund, und meine Frau hat die Kleine völlig gesund zur Welt gebracht.“ — „In Ihrer Familie und in der Ihrer Frau kommt kein Hinken vor?“ — „Nein, sicher nicht, unsere Familien sind beide völlig gesund.“ Inzwischen habe ich den Röntgentisch in Ordnung gebracht, und der Vater ist stillschweigend einverstanden, dass das Kind röntgenographiert wird. Als ich dann mit der noch nassen Röntgenplatte zurückkomme und sie dem Vater erkläre, als ich ihm sage, dass meine Vermutung sich leider bestätigt hat, dass seine Kleine nicht an Plattfüssen allein, sondern auch an angeborener Hüftverrenkung leidet, da sinkt der Mann wie gebrochen auf das Sofa

hin. Es liegt ein gewisses tragikomisches Moment darin, einen Mann vor der Erkenntnis dieser dem Orthopäden so häufig vorkommenden Krankheit zerschmettert, ja weinend hinbrechen zu sehen; weinende Mütter sind schon etwas nicht gerade allzu seltenes. Es ist schwer für den Arzt, diese zu trösten, aber noch schwerer ist es, wenn man den Mann und Vater nicht mehr sich fassen sehen kann.

In einem solchen Falle ist es auch nicht leicht, den Vater oder die Eltern von der Notwendigkeit und von der möglichsten Beschleunigung einer Behandlung zu überzeugen. Wenn die Tatsache sie urplötzlich überrascht, so glauben sie trotz Röntgenbild oft nicht, dass ihr Kind wirklich Hüftverrenkung hat, glauben nicht, dass eine baldige Behandlung das zweckmässigste ist und die meiste Aussicht auf Erfolg verspricht. In dem eben skizzierten Fall wurde die Behandlung noch verhältnismässig rasch von mir eingeleitet, allerdings unter dem Zeichen grossen Misstrauens. „Herr Doktor, Sie dürfen es mir nicht übelnehmen, aber wir wollen das Röntgenbild gerne nochmal Herrn Professor X. zeigen, nicht etwa, weil wir Ihnen nicht glauben, aber Sie können verstehen, wir möchten gerne auch einmal hören, was ein anderer darüber denkt. Behandeln sollen Sie selbstverständlich die Kleine.“ Nun, wenn man die Eltern so konsterniert gesehen hat, dann wäre es töricht vom Arzte und inhuman, sich den Wünschen der Eltern nicht anzupassen. Der Arzt hat seine Pflicht getan, wenn er die Diagnose richtig gestellt, wenn er nach bestem Wissen von der Notwendigkeit einer baldigen Einrenkung gesprochen hat, wenn er den Eltern ernstlich vorgestellt hat, dass mit dem höheren Alter die Chancen einer vollständigen Heilung sich immer mehr verringern. Hat er dies überzeugend klargestellt, so trifft ihn keine Schuld, wenn die Behandlung nicht eingeleitet wird. In diesem Falle war der Vater wohl vollständig überzeugt von dem, was ich gesagt, aber er war fassungslos und bedurfte noch weiterer Argumente. So musste das Kind noch von einer anderen Seite untersucht werden. Das Röntgenbild wurde sogar, wie ich später noch hörte, nach Berlin zur Begutachtung an einen Professor geschickt, und zwar merkwürdigerweise nicht an einen Fachkollegen, nicht an einen Röntgenologen, sondern an ein philologisches Mitglied der Familie. Aber nicht genug damit, es wurde, wie ich später ebenfalls durch Eltern einer andern Luxationspatientin erfuhr, an einen Oberleutnant in einer andern Garnison telegraphiert, dessen Kind ich von einer Luxation geheilt hatte, und angefragt, ob man mir die Behandlung anvertrauen könne. Nun, und als dann alles stimmte, nichts mehr möglich war, was Zweifel erregen könnte, wurde mir das Kind anvertraut. Und am grossen Tage der Einrenkung waren von meiner Klinik aus bis zur Wohnung des Hauptmanns an jeder Strassenecke Ordonnanzen aufgestellt, die jede wichtige

Nachricht sofort übermitteln sollten. Und als ich nun selbst die Nachricht von der glücklich gelungenen Einrenkung mitgeteilt hatte, kam nach einigen Augenblicken die Gegenfrage vom Hauptmann, ob das Kind auch lebend aus der Narkose erwacht sei.

Im wesentlichen anders spielt sich der Vorgang ab, wenn die Eltern schon vom Hausarzt orientiert sind über das Leiden ihres Kindes, wenn sie schon bei anderen Spezialärzten gewesen sind, wenn sie schon an den verschiedensten Stellen sich über das Leiden ihres Kindes, über die Art der Behandlung, über den möglichen Ausgang sich Klarheit verschafft haben. Ich entsinne mich da gerne eines Elternpaares, das mir seinen einzigen kleinen $1^3/_4$jährigen Sohn, welcher an doppelseitiger Hüftverrenkung litt, mit dem empfehlenden Schreiben eines Spezialarztes für Chirurgie zuführte. Es war mein zweiter Fall von angeborener Hüftluxation, den ich seit meiner Niederlassung in Behandlung bekam. Der Vater war sehr ruhig und meinte: „Herr Doktor, wenn der Junge nun doch einmal behandelt werden muss, dann wollen wir ihn gleich hier lassen. Sehen Sie zu, dass Sie ihn mir wieder in Ordnung bekommen, es ist mein einziger Junge. Aber die Mutter muss bei ihm bleiben dürfen, sonst schreit er sich tot.“ Nun, am nächsten Tage renkte ich den Kleinen ein. Die rechte Seite glückte gleich, die linke noch nicht. Ich machte aber den Verband doppelseitig, und als dann die Mutter ihren Jungen wiedersah, stellte sie sich zornig wie eine gereizte Löwin vor mich hin. Mit funkelnden Augen, erhobenen Händen und zorndurchbebter Stimme stand sie da, als wenn sie mir die Augen auskratzen wollte, und schrie mich an: „Herr Doktor, wenn Sie mir meinen Jungen nicht wieder gesund machen, ich laufe durchs ganze Land und mache Sie überall schlecht.“ Das Bild der Mutter in diesem Augenblick und ihre Worte haben sich mir unvergesslich eingeprägt. Als ganz jungen Orthopäden überfiel mich vor dieser Frau ein gewisses Grausen. Nun, zwei Jahre später war die kleine Frau weich wie Wachs geworden. Jedesmal, wenn sie nach Hannover kommt, besucht sie mich und zeigt mir ihren Jungen glückstrahlend, und jetzt, nach sechs Jahren, wo das Resultat absolut ideal und dauernd ist, kommt sie nie, ohne meinem eigenen Töchterchen ein Geschenk mitzubringen. Wenn ich sie dann im Scherz wohl an ihre damaligen Worte erinnere, so wird sie ganz ernsthaft und meint: „Herr Doktor, das hätte ich aber auch sicher getan.“

Wieder anders ist das Verhalten der Mütter, die schon ein Kind wegen angeborener Verrenkung bei mir haben behandeln lassen und die mit einem zweiten, inzwischen geborenen wieder zu mir kommen. Ich habe verschiedene Fälle in meiner Klientel, wo zwei Kinder an der Luxation leiden. Besonders in Erinnerung sind mir davon zwei Mütter

geblieben, die eine, weil ich kaum soviel beantworten konnte, wie sie immer fragte, die andere wegen ihres geradezu rührenden Vertrauens und ihrer hervorragenden Sorgfalt, mit der sie ihre Kindchen behandelt hat.

Die erste Mutter, eine stattliche, jugendliche Frau, hatte mir ihr erstes Töchterchen als meinen ersten Luxationsfall im ersten Jahre meiner Praxis hier zugeführt. Ich hatte ihn nach Schede behandelt; es war keine ideale Heilung im anatomischen Sinne eingetreten, aber die Mutter war trotzdem, weil sie von anderer Seite viel schlechtere Resultate gesehen hatte, zufrieden. So kam sie denn eines Tages mit ihrem zweiten Töchterchen an. Es war kaum 8 Monate alt. „Herr Doktor, ich sehe mein Kind täglich an, weil ich immer Angst habe, dass es auch dasselbe Leiden hat wie meine Hilde. Untersuchen Sie es doch, bitte, und beruhigen Sie mich. Ich würde für mein ganzes Leben unglücklich, wenn es auch nicht gesund wäre. Wollen Sie es nicht, bitte, röntgen. Sehen Sie, bitte, es ist so kräftig und rund und muss doch gesund sein. Ich lege jeden Abend die Beinchen nebeneinander, sie sind ganz gleich lang. Aber ich habe doch solche Angst. Sehen Sie, die eine Falte an der Innenseite des Oberschenkels läuft ein ganz bisschen anders als die auf der andern Seite. Röntgen Sie es doch, bitte, dann bin ich ruhig.“

Nun, ich sehe mir das Kindchen an, ich finde bestätigt, was die Mutter gesagt hat, dass die eine Adduktorenfalte etwas höher steht als die andere; eine Verkürzung kann ich nicht nachweisen. Die Inguinalgegend ist nicht leer, eine gewisse Verschieblichkeit liegt zwar vor, aber auch an der andern Seite lässt sich der Schenkel etwas auf und ab schieben. Ich habe den Eindruck, dass wohl eine Luxation vorliegen könne, aber es ist mir unmöglich, der Mutter jetzt schon die Wahrheit in Gestalt des Röntgenbildes zu zeigen. Ich habe vor der Angst der Mutter nicht den Mut, als erster ihr ihr Unglück zu verkünden. So sage ich denn: „Die Kleine ist noch zu unruhig, wir bekommen doch kein gutes Röntgenbild, und selbst wenn Ihre Kleine auch eine Luxation haben sollte, was ja durchaus nicht sicher ist, so kann ich Ihnen und dem Kind doch jetzt noch nicht helfen. Es muss wenigstens erst bettrein werden. Wir wollen lieber nach einem halben Jahr erst die Röntgenuntersuchung anstellen.“ Ich bin überzeugt, die Frau fühlt schon ganz genau, dass ihre Kleine auch mit der Luxation geboren ist, aber ich halte es für humaner, dass sie sich allmählich durch den steten Anblick ihres Kindes an den Gedanken gewöhnt; es kann ja auch immerhin eine Täuschung vorliegen, und dann wäre ein vorschneller Urteilsspruch des Arztes noch schlimmer als eine Unterlassung. So suche ich sie über den Gedanken hinwegzubringen; es gelingt nur scheinbar, denn wenn sie auch nicht mehr auf einer Röntgenuntersuchung besteht, so

fragt sie doch sofort, als wenn bei ihr die Tatsache der Luxation feststeht: „Herr Doktor, muss sie dann auch solange in Gips liegen wie die Hilde? Wird das Bein auch nach innen gedreht? Muss sie auch acht Tage hier liegen? Bekommt sie auch einen Beckengürtel?“ u. s. w. Eine Frage jagt die andere, ehe ich überhaupt Zeit habe zu antworten: „Aber Frau K., wir wissen doch noch gar nicht, dass Elisabeth auch eine Luxation hat. Beruhigen Sie sich doch und freuen Sie sich, dass die Kleine so gesund aussieht.“ „Ja, Herr Doktor, wie soll ich mich denn bloss ernähren? Was soll ich vermeiden in der Nahrung? Was ist gut für mich? Wie soll ich mich kleiden? Hat die Kleidung auch einen Einfluss darauf?“ — Ein halbes Jahr später wusste die Mutter auch durch das Röntgenbild, dass ihre zweite Tochter eine Luxation hatte. Sie hat aber seit sechs Jahren kein Kind wieder zur Welt gebracht und ist durch ihre Kinder eine unglückliche Frau geworden.

Aehnlich und doch wieder ganz anders in ihrer Art war das Verhalten der zweiten Mutter. Etwa zwei Jahre, nachdem ich ihr zweites Töchterchen, das an einseitiger Luxation gelitten hatte, vollkommen geheilt hatte, kam sie eines Tages mit dem geheilten Kinde und ihrem jüngsten, etwa $1^1/_2$jährigen Kindchen zu mir. „Herr Doktor, ich wollte Ihnen nur mal guten Tag sagen, und Ihnen die Hanna zeigen, wie gut die läuft. Alle Leute wundern sich drüber und wollen nicht glauben, dass es dieselbe ist, die vor zwei Jahren in Gips lag.“ Nun, ich sehe mir die Hanna an und stelle fest, dass die Heilung dauernd geblieben ist, dass der Gang ein vorzüglicher ist, so dass man dem Mädel auch nichts mehr ansieht. „Und das ist Ihre Jüngste,“ sage ich zu der Frau, indem ich ihr das herzige Wurm vom Arme nehme und mit dem schreienden Kindchen auf meinem Arm durchs Zimmer gehe. „Ja, Herr Doktor, die Martha ist aber ganz gesund.“ — „Ja, Frau B., ich glaub's schon, es wäre doch auch schlimm, wenn sie es auch hätte. Ihre Anna — das war die älteste Tochter — ist ja auch gesund, warum soll die Kleinste nicht auch so werden.“

Ein halbes Jahr später kommen Mutter und Vater mit der Kleinen wieder zu mir. „Na, Frau B., was wollen Sie denn ohne die Hanna bei mir?“ „Ach, Herr Doktor, die Martha hat es auch, ich wusste es schon damals, als ich vor einem halben Jahr mit der Hanna bei Ihnen war, aber als Sie die Kleine so auf dem Arm hatten und mit ihr herumsprangen, mochte ich es Ihnen nicht sagen. Sie hat's aber auch, und Sie werden ihr auch wohl helfen, so wie Sie der Hanna geholfen haben.“ Nun war der Schreck auf meiner Seite, denn ich wusste, welche Sorge gerade diese Frau mit ihrem Kindchen gehabt hatte, wie gewissenhaft sie alles befolgt, was ich gesagt. Es gab keine Mutter von meinen sämtlichen Luxationsmüttern, die ihr Kind

am Ende der Verbandsperiode so tadellos ablieferte wie gerade sie. Die Verbände sahen immer noch fast so aus, als wären sie am Tage vorher frisch angelegt, und dabei war es eine Bahnwärtersfrau, die für drei Kinder und ihren Mann zu sorgen hatte, die keine andere Hilfe hatte als ihre eigenen Hände. Und gerade diese Frau musste das Unglück zum zweiten Male haben. Es war mir furchtbar und noch schrecklicher war es mir, der Mutter dann sagen zu müssen: „Die Martha hat's an beiden Seiten, nun wird es doppelt so lange dauern." Beide Eltern weinten, der Mann suchte die Frau und die Frau den Mann zu trösten, und dann überliessen sie mir das Kind. „Was der Herr Doktor mit dem Kind machen will, das ist gut, aber ich muss bei der Kleinen bleiben, Sie wissen ja, bei der Hanna war ich auch mit hier, und die Hanna war still, diese aber ist wild und unruhig." — Und die Frau wich von ihrem Kinde nicht, sobald sie es nach der Operation wieder hatte, bis es aus der Klinik entlassen wurde. Mit der einen Seite bin ich glücklich fertig und die Mutter ist froh, dass es diesmal so kurz abging. „Nun wird die andere Seite hoffentlich auch so gut," meinte sie, als ich zum letztenmal die Kleine ansah.

Im vorhergehenden habe ich an einigen Eltern, die mir in lebhaftester Erinnerung geblieben sind, zu schildern versucht, in welcher Stimmung, in welcher Verfassung, in welchem äusseren Benehmen sich die Eltern dem Arzt gegenüber befinden, dem sie ihr Kindchen zur Behandlung übergeben. Wie muss nun das Verhalten des Arztes den Eltern gegenüber sein, um ihnen die Behandlung ihres Kindes erstens als notwendig, zweitens als aussichtsreich und endlich als nicht zu schwer erscheinen zu lassen. Es richtet sich natürlich nach dem einzelnen Elternpaar, wie es dem Arzte entgegenkommt. In denjenigen, schon kurz skizzierten Fällen, in denen die Eltern schon vorher über das Leiden orientiert, oder schon mit einem grossen Fond von Vertrauen zum Arzt kommen, weil er das Kind einer bekannten Familie geheilt oder gar ihr eigenes, anderes Kind von seinem hinkenden Gang befreit hat, ist es dem Arzt sehr leicht. Er zeigt ihnen einfach, dass ihr Kind wirklich auch wie das andere an einer Luxation leidet — das wissen sie ja schon meistens —, und er verweist sie auf den früheren guten Ausgang und spricht die Hoffnung aus, dass es mit diesem Kinde gerade so gut ablaufen werde. Die Eltern kennen gewöhnlich den Gang der Behandlung und den Ausgang und schicken sich mit grosser Ruhe in alles. Anders hingegen mit Eltern, die noch nicht über das Leiden ihres Kindes orientiert waren. Wenn man ihnen sagt, dass das Leiden angeboren ist, so äussern sie gewöhnlich die Ansicht: „Dann ist es ja auch nicht zu beseitigen, denn was angeboren

ist, was von der Geburt her besteht, was gewissermassen der liebe Gott dem Kindchen mit auf seinen Lebensweg gegeben hat, das kann ihm doch nicht genommen werden.“ Je nach dem Bildungsgrade wird diese Ansicht ausgesprochen. Aber im allgemeinen können sich die Eltern zuerst nicht vorstellen, dass man das angeborene Leiden beseitigen kann. Von grosser Wichtigkeit ist es nun, den Eltern klar zu machen, dass das Leiden des Kindes unbehandelt schlimmere Formen annehmen kann. Sie kommen oft mit dem Gedanken, der ihnen vielleicht von ärztlicher Seite, meist aber von Verwandten und Bekannten eingeredet worden ist, „es verwächst sich vielleicht wieder.“ Und erst dann, wenn sie selbst sehen, dass der Gang schlechter geworden, die Missgestaltung deutlicher in die Erscheinung tritt, kommen sie mit der direkten Bitte um Heilung. Da ist das Röntgenbild dem Arzt ein ausserordentlich treues und gutes Hilfsmittel, das überzeugender wirkt, als vieles Reden. Ich zeige den Eltern das Röntgenbild ihres Kindes, ich sage ihnen, der Kopf steht zu hoch und hat keinen Halt, weil er ausserhalb der Pfanne steht. Und, wenn das Kind nun weiter geht, so muss der Kopf immer höher und höher hinaufrutschen, so dass die Verkürzung, die das Beinchen jetzt hat, allmählich immer stärker wird, also das Hinken auffallender wird. Ich zeige ihnen dann an Bildern von älteren Kindern, wie hoch der Kopf an der Beckenschaufel emporsteigen kann; vor den Bildern, die sie gesehen, wird den Eltern dann in der Regel ausnahmslos klar, dass es so mit ihrem Kindchen nicht weiter gehen dürfe, und dass es solche Formen, wie sie gesehen, nicht annehmen dürfe. Damit ist der Entschluss, das Kind behandeln zu lassen, schon fest zur Reife gelangt. Dann zeige ich den Eltern am Röntgenbild, dass der Kopf in die Pfanne gebracht werden muss, und dass, wenn er in der Pfanne steht, er nicht wieder in die Höhe rutschen kann, dass dann die Verkürzung ausgeglichen und ein normaler, ausdauernder, schmerzfreier Gang möglich, ja, sogar sicher ist. Oft, namentlich von weniger gebildeten Eltern erfolgt dann die Frage: „Ja, ist das auch gewiss, können Sie uns garantieren, dass es wieder ganz gut wird?“ Das ist die berühmte oder berüchtigte Frage nach der Garantie des Erfolges. Hierüber helfe ich mir folgendermassen hinweg. Ich sage gewöhnlich: „Eine Garantie für das, was in der Zukunft eintritt, kann kein Mensch übernehmen, weil keiner in die Zukunft schauen kann; und der Arzt, der für das Leben und die Gesundheit seiner Patienten eine sogenannte Garantie übernimmt, handelt immer oberflächlich oder leichtsinnig. Aber ich habe auf Grund meiner Erfahrungen, die sich auf eine langjährige Tätigkeit auf diesem Gebiet und auf viele Fälle stützt, die vollkommen feste Ueberzeugung, dass ich Ihr Kind vollständig wieder gesund machen werde.“

Gewöhnlich genügt das. Bisweilen aber kommt dann und namentlich von Eltern, die schon sehr viel über angeborene Hüftverrenkung gelesen haben, die Frage: „Ja, Herr Doktor, ist es denn auch von Bestand? Wir haben schon oft gehört von Eltern, die ein Kind haben behandeln lassen in Wien oder Würzburg (sehr gerne wird auch Hessing herangezogen), dass die Einrenkung wohl geglückt ist, dass aber nachher doch noch das Kind gehinkt habe.“ — „Das ist richtig und kommt auch wohl vor, ist namentlich in der ersten Zeit, als unsere Behandlung noch in den Kinderschuhen steckte, häufiger vorgekommen. Das liegt aber daran, dass man den Kopf nicht wirklich in die Pfanne gebracht hatte.“

Und dann zeige ich den Eltern die verschiedenen Abteilungen der Pfanne, zeige ihnen, wie der Kopf in der Pfanne stehen muss, wenn man von einer gelungenen Einrenkung sprechen kann; sage ihnen, dass uns das Röntgenbild volle Klarheit schafft, ob ich wirklich eingerenkt habe oder nur scheinbar; sage ihnen, dass in diesem konkreten Falle meiner Ueberzeugung und Erfahrung nach eine wirkliche Einrenkung stattfinden wird und dass dann auch kein Scheinerfolg, sondern ein Dauererfolg eintritt. Das Röntgenbild tut auch hier seine überzeugende Wirkung meist. Nur in sehr seltenen Fällen wünschen die Eltern noch Kinder zu sehen, die ich geheilt habe, ich lasse ihnen dann die Adressen von geheilten Fällen geben; ich glaube, als Arzt mir nichts dadurch zu vergeben, denn ich weiss, wie viel Misserfolge die Behandlung früher gezeitigt hat, wie misstrauisch die Eltern, wie misstrauisch auch der Hausarzt dieser Behandlung gegenübersteht, und ich kann es den Eltern nachfühlen, dass sie sich auf das beste orientiert wissen wollen, um ihrem Kind die richtige Hilfe angedeihen zu lassen. Ich weiss auch, wie nötig es ist, dass die Eltern das allergrösste Vertrauen haben müssen, um ihr Kind mir zu übergeben. Ich halte es nicht für richtig, sie in diesem Bestreben zu hindern. Haben sie aber festes Vertrauen gefasst, so ist für mich die Arbeit sehr erleichtert, denn ich weiss, dann machen die Eltern mit mir gemeinsam alles durch, gehen blindlings den ganzen schweren Behandlungsweg mit mir, denn schwer ist er für die Eltern immer.

Wie soll sich aber der Arzt den Eltern gegenüberstellen, wenn der Erfolg seiner Ueberzeugung nach nicht so sicher ist, wie in dem eben erwähnten Falle? Das ist sehr schwer zu beschreiben und erfordert sehr viel Feingefühl von seiten des Arztes. Auch hier kann man sagen, wie es in den Wald hineintönt, so schallt es zurück. Es ist eigentümlich, wie verschiedenartig mir gegenüber das Benehmen der Eltern ist, deren Kinder schon anderweitig erfolglos behandelt sind, oder deren Kinder in einem Alter stehen, wo der Erfolg immerhin

zweifelhaft ist. Ich entsinne mich eines Falles, der von Kümmell vor 6 Jahren erfolglos behandelt war und mir — nicht von den Eltern —, sondern von einer Tante zugeführt wurde und zwar mit der Motivierung: „Der Vater," — ein Mann von mindestens Durchschnittsbildung — „hält gar nichts von den Aerzten und glaubt auch nicht, dass Sie das Kind in Ordnung machen können, aber ich will's doch versuchen und Ihnen das Kind zeigen. Es wird immer schlechter mit seinem Gang, ermüdet so leicht und hat Schmerzen. Auch wird die Wirbelsäule schon krumm. Wenn Sie etwas Aussicht auf Erfolg haben, so möchte ich doch zu gerne, dass das Kind wieder gesund wird." Nun, in diesem Falle stand der Kopf nicht so sehr hoch, es schien eine leidliche Pfanne vorhanden, das Mädchen war 11 Jahre alt, ich sage also der Tante, den Versuch wolle ich machen und ich hoffe auch, dass ich den Kopf an die richtige Stelle bringen könne, aber voraussichtlich werde das Kind an der kranken Seite einen steifen Gang behalten, der allerdings immerhin vorteilhafter sei als der watschelnde. Ich halte es für zweckmässig, in solchen Fällen bei den Angehörigen nicht zu grosse Hoffnungen zu erwecken, durch Versprechungen, die zum mindesten zweifelhafter Natur sind. So vollkommen sicher ich mir bewusst bin — force majeure ausgeschlossen —, eine jugendliche einseitige oder doppelseitige Luxation, die unter 6 Jahren alt ist, dauernd gänzlich zu heilen, so bestimmt ich diese meine Ansicht den Eltern ausspreche, so vorsichtig bin ich mit Versprechungen von der Heilung älterer Kinder. Ich weiss, dass mir die Reposition gelingen wird in den allermeisten Fällen. Ich weiss auch, dass mir die Retention gelingen wird, ja, gerade diese ist bei älteren Fällen relativ leichter als bei jugendlichen, ich weiss aber auch ganz sicher, dass eine mehr oder minder hochgradige Versteifung des Hüftgelenks eintritt, die zu beseitigen viel Arbeit von seiten des Arztes, grosse Ausdauer von seiten der Patienten und deren Angehörigen erfordert.

Ich weiss zwar, dass der Gang dieser anatomisch absolut geheilten Fälle ein zweifellos besserer ist als der der ungeheilten, ich bin mir aber doch nicht ganz sicher, ob der Erfolg von seiten der Eltern dieser enormen Arbeit ihren eigenen Anforderungen entsprechend so gewürdigt wird, dass ich absolut zu einem Eingriff raten dürfte. In dem angeführten Falle entschied sich nun die Tante des Kindes zu einem operativen Eingriff. Die Eltern liessen sich aber vor der Reposition nicht sehen, trotzdem ich gebeten hatte, mit dem Vater vorher die Angelegenheit besprechen zu dürfen. — „Nein, Herr Doktor, mein Bruder ist vollständig einverstanden damit, darüber können Sie beruhigt sein. Aber er will von den Aerzten absolut nichts wissen und deshalb kommt er auch nicht zu Ihnen." Er hat auch nach der völlig

geglückten Reposition noch nicht den Wunsch geäussert, sich mit mir zu besprechen.

Ganz anders, viel sympathischer berührt dagegen das Benehmen eines Vaters, eines westfälischen Kollegen, der mir seinen kräftigen 10jährigen Sohn, welcher eine einseitige Luxation hatte, zur Behandlung übergab mit den Worten: „Herr Kollege, hier haben Sie meinen einzigen Jungen, sehen Sie zu, dass Sie ihn wieder gesund bekommen. Sie können mit ihm machen was Sie wollen, ich lasse Ihnen völlig freie Hand, und wenn er auch ein ganzes Jahr bei Ihnen bleiben muss und nicht wieder nach Hause zurück kann.“ Als ich ihm nach etwa 14 Tagen telegraphierte, dass die Reposition geglückt sei und er etwa 8 Tage später seinen Sohn im Verband abholen könne, drückte er mir bei seiner Ankunft etwas in die Hand und sagte freundlich lächelnd: „Herr Kollege, das ist für Ihre Anstrengung, dafür sollen Sie sich mit Ihrer Frau einen vergnügten Abend machen.“ Das bedarf keines Kommentars, originell und menschlich.

Die Technik meiner Behandlung.

Nachdem ich in den vorigen Kapiteln geschildert habe, wie die verschiedenen Autoren die angeborene Hüftverrenkung unblutig behandeln, worin sich die einzelnen Methoden voneinander unterscheiden und worin sie sich gleichen, nachdem ich zu den wichtigen Fragen der funktionellen Belastung und der langdauernden Fixation, zu der Anteversion des oberen Femurendes und zu der Rotationsfrage Stellung genommen habe, und nachdem ich die Nachbehandlungsfrage und die Behandlung der doppelseitigen Luxation kritisch besprochen habe, wende ich mich zu der Beschreibung der Technik meiner Behandlungsweise, wie sie sich im Laufe der letzten 6 Jahre bei mir herausgebildet hat.

Misserfolge, die ich in den ersten Jahren selbst erlebte, Misserfolge, die ich bei andern sah, Erfolge, die ich dann zum Teil an ursprünglichen Misserfolgen von Patienten, die eine zweite Behandlung nicht scheuten, erleben durfte, die guten Resultate anderer, die eine andere Behandlungsweise eingeschlagen und auch gute Resultate erzielt hatten, das Wachsen meines eigenen Materials und die stets vollkommenen Heilungen, die ich in den letzten 3 Jahren bei Kindern noch bis zum 8. Lebensjahre, mochten die Fälle einseitig oder doppelseitig sein, erreichte, haben in mir die feste Ueberzeugung geschaffen, dass die angeborene Hüftverrenkung, in jugendlichen Jahren unblutig behandelt, stets vollkommen heilbar ist. Wenn ich mich in der Beziehung auch im Gegensatze zu Hoffa befinde, der in seinem Lehrbuch der orthopädischen Chirurgie dieses nicht

zugeben will, so sind meine Heilungen absolut beweisend für meine Ansicht. Es lohnt sich vielleicht, an dieser Stelle die Hoffaschen Worte anzuführen: „Was man durch die Lorenzsche unblutige Methode erreicht, das ist in den selteneren Fällen eine wirkliche Reposition, in der Mehrzahl der Fälle ist es eine Transposition des Kopfes, so zwar, dass der Kopf dieselbe Stellung dauernd behält, wie sie auch die Methode von Paci und die ursprüngliche Methode von Schede erzielte. Das Resultat kann nicht überraschen. Jeder, der die pathologische Anatomie der Hüftluxation kennt, musste sich von vornherein sagen, dass der Kopf, wenn er auch der Pfanne gegenüber gestellt wird, keinen festen Halt in dieser gewinnen kann. Der deforme Kopf passt eben nicht in die breite, dicke Pfanne hinein, und da diese eine schiefe Ebene darstellt, muss der Kopf an derselben in die Höhe rutschen, auch wenn beide Knochen in gegenseitigem Kontakt miteinander stehen.“ Dies die Worte unseres bekanntesten Orthopäden. Ich muss nun auf Grund meiner Erfolge die Lorenzsche unblutige Reposition und Retention als die grösste Errungenschaft der orthopädischen Chirurgie hinstellen; denn durch die Lorenzsche Methode, wie sie im Laufe der Jahre von mir modifiziert und umgestaltet worden ist, ohne dass ihr der Charakter ihres Schöpfers genommen ist, ist die vollständige Heilung der angeborenen Hüftverrenkung möglich, und nicht nur möglich, sondern **absolut sicher.** Die Heilung ist keine sogenannte chirurgische Heilung, die nur Besserung oder vorübergehende Heilung schafft, sondern eine vollständige und dauernde. Es ist eine Heilung, wie sie bei kaum einem anderen chirurgischen Leiden sonst eintritt, eine Heilung, die aus einem Krüppel einen vollkommen gesunden Menschen macht. Diese vielleicht überschwenglich erscheinenden Worte werden mit Rücksicht auf die vorhin zitierten Worte Hoffas verständlich und gerechtfertigt erscheinen; sie werden dem erklärlich, der zurückdenkt an die ersten Jahre der unblutigen Behandlung, in dem die Hoffaschen Worte zu Recht gelten konnten. Ich habe diese Tatsache der vollkommenen, dauernden Heilung belegt durch wiederholte Demonstrationen von geheilten Fällen in den ärztlichen Vereinen zu Hannover und in der Provinz Hannover. Auf der 78. Versammlung deutscher Naturforscher und Aerzte in Stuttgart habe ich eine Reihe vollkommen geheilter Fälle, die auf verschiedene Weise von mir zur Heilung gebracht waren, einem grösseren Kreise von Aerzten gezeigt. Wer die Patienten gesehen hat, der wird meine Worte nicht überschwenglich nennen.

Da diese Erfolge erst eine Frucht der letzten Jahre sind, so glaube ich die Verpflichtung zu haben, meine Behandlungsweise kurz zu erörtern.

Die Reposition.

Mein Repositionsvorgehen unterscheidet sich von dem der anderen Autoren, besonders von dem Lorenzschen Verfahren naturgemäss sehr wenig. Ich habe aber doch einen Gesichtspunkt in meinen Repositionsplan aufgenommen, den ich weder bei Lorenz noch bei Schede, noch bei Calot oder irgend einem anderen Orthopäden fand. Dieser Gesichtspunkt ist die Auffindung der Gleitfurche. Das Bestreben, die Gleitfurche zu finden, leitet mich bei jeder Reposition. Finde ich sie, so ist die Reposition leicht, finde ich sie nicht, so ist die Reposition schwierig, bisweilen, allerdings nur in älteren Fällen, unmöglich. Bevor ich schildere, wie ich die Gleitfurche suche, muss ich noch kurz mitteilen, dass die Reposition zweifellos in jedem einzelnen Falle, mögen die Kinder ganz jung oder mögen sie schon etwas älter sein, durch vorherige Extension und Bettruhe befördert wird. Ich leite also jetzt jeden Repositionsversuch zunächst durch eine ganz kurze Extensionsbehandlung ein. Es ist ganz klar, dass bei kleinen Kindern es möglich ist, ohne jegliche Extensionsbehandlung die Reposition mit grösster Leichtigkeit zu erzwingen. Für diese Fälle wird also die Extensionsbehandlung überflüssig erscheinen. Ich wende sie aber aus folgenden Gründen auch bei ganz kleinen Kindern an. Wenn die kleinen Kinder sofort reponiert und in den Gipsverband gelegt werden, so sind sie ausserordentlich unruhig in den ersten Tagen und machen ihrem Wartepersonal oder den Eltern das Leben in der Regel ausserordentlich schwer. Dieser unangenehme Zustand wird entschieden gemildert, wenn man die Kinder vorher in Extension legt. Auch gewöhnen die Eltern sich viel eher an den hinterher eintretenden, die Gestalt des Kindes ausserordentlich entstellenden Gipsverband.

Kommt also ein Kind in meine Behandlung, so wird es zunächst für einen halben Tag einfach ins Bett gelegt, damit es sich mit der fremden Umgebung etwas vertraut macht. Ist das geschehen, ist es vor dem Arzte nicht mehr so ängstlich, dann lege ich den Extensionsverband an und zwar wende ich als Klebeflüssigkeit den von v. Oettingen angegebenen Stoff an. Ich streiche den ganzen Unter- und Oberschenkel damit schnell an und lege dann den Extensionsstoff auf die klebrig gemachte Haut. Als Extensionsstoff bediene ich mich des sogenannten Moltonstoffes, eines ziemlich dicken, friesartigen, faserigen, weichen Stoffes, der sich faltenlos der Haut anschmiegt und der, wie ich mich überzeugt habe, bis zu 80, ja bis 100 kg Extensionskraft aushalten kann. Ein Assistent hält das Beinchen am Fusse, der Extensionsstoff wird schnell angelegt, sofort eine Mullbinde darüber gewickelt und über die Mullbinde noch eine Stärkegazebinde gelegt. Ich

habe gefunden, dass das Anlegen dieses Extensionsverbandes ganz ausserordentlich schnell vor sich geht, so dass selbst bei widerspenstigen kleinen Patienten, wenn alle Vorbereitungen getroffen sind, die Moltonstreifen geschnitten und zurechtgelegt, die Klebeflüssigkeit zur Hand steht, die Stärkebinde im Wasser liegt und durch einen Handgriff zu erreichen ist, das Anlegen eines doppelseitigen Extensionsverbandes bei kleinen, strampelnden Patienten keine 2 Minuten in Anspruch nimmt, eine Schnelligkeit, die unmöglich mit dem Heftpflasterextensionsverband zu erreichen ist. Ist der Verband angelegt, so bleiben die Kinder den ersten Abend und die erste Nacht noch ohne jeglichen Zug.

Erst am nächsten Tage wird das Kind in Extension gelegt. Bei ganz jungen Kindern lege ich nur wenige Pfunde an, nur so viel, dass die Beinchen sich nicht krumm ziehen können. Einen Gegenzug wende ich nicht an, sondern stelle das Fussende des Bettes durch einen oder 2 Ziegelsteine, die ich unter die Bettpfosten stelle, etwas höher. Eine so leichte Extension wende ich nur bei Kindern an, von denen ich überzeugt bin, dass die Einrenkung auch ohne jede vorhergehende Extensionsbehandlung gelingen wird, d. h. bei Kindern bis zum 6. Jahre etwa. Ich brauche also bei so kleinen Kindern nicht so viel Gewichtskraft, um die Beine in gestreckter Lage zu erhalten, als ich bei 6jährigen, kräftigeren Kindern nötig habe. Die Extension, die ich bei älteren Kindern anwende, von denen ich vorher nicht weiss und nicht sicher bin, ob mir die Reposition gleich gelingen wird, werde ich später schildern.

Fig. 119. Gute Beckenfixierung.

Wie gestaltet sich nun die Reposition bei jungen Kindern?

Das Kind wird, nachdem es 3—4 Tage den leichten Extensionsverband gehabt hat, narkotisiert. Ist es in tiefer Narkose, so fixiert ein Assistent, in der Regel meine Frau, das kindliche Becken (siehe Fig. 119). Ich halte es für zweckmässig, dass bei ganz kleinen Kindern, bei denen die Reposition leicht gehen wird, das Becken von weiblicher Hand fixiert wird, weil das kindliche Becken dann noch sehr klein und zart ist und die Frauenhand sich besser der Beckenform anschmiegen kann, als die grosse und grobe Männerhand es tut. Auch nimmt die grosse Männerhand, wenn sie das zarte kindliche Becken umgreift, dem Operateur zu viel Platz weg; sie kann ihm hinderlich sein, während der

Raum, den die Frauenhand gebraucht, nicht störend wirkt. Die Fixation des Beckens geschieht nun in der Weise, dass der Daumen der rechten Hand in die Inguinalgegend zu liegen kommt, die Handfläche selbst die Spina anterior superior niederpresst. Die vier andern Finger liegen hinter den Glutaeen, so dass sie den Trochanter zugänglich lassen. Die linke Hand fixiert in derselben Weise das linke Becken. Es ist zweckmässig, dass der Assistent, der das Becken fixiert, höher steht als der Operateur, damit er sich mit seiner ganzen

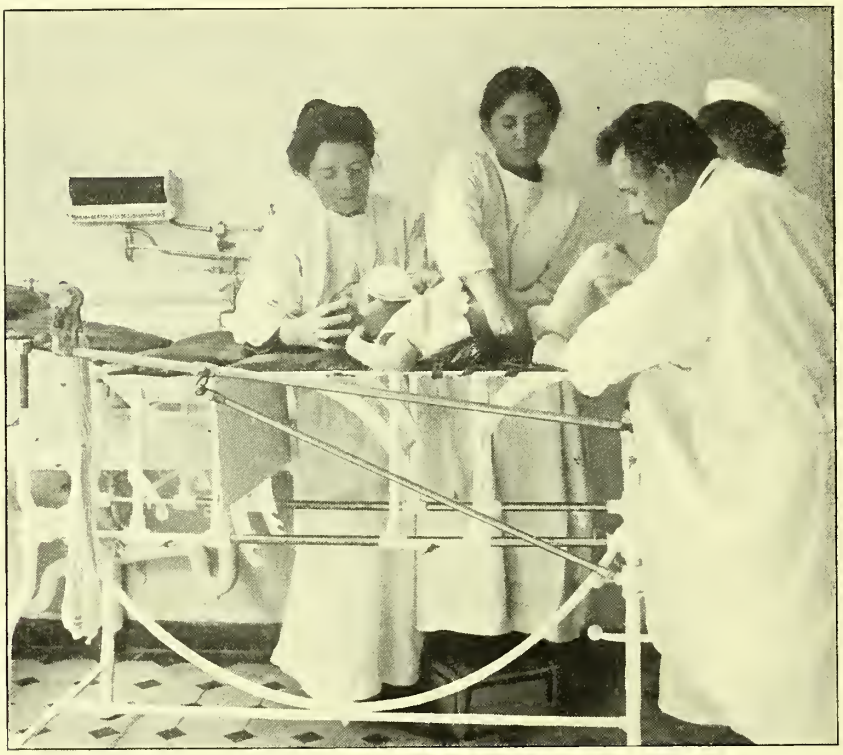

Fig. 120. Führung des Oberschenkels, siehe Text.

Körperschwere auf das kindliche Becken herablassen und es niederdrücken kann.

Ist das Kind tief narkotisiert und die Muskeln alle erschlafft, hat der Assistent das Becken gut fixiert, so nehme ich das rechte Bein in die rechte Hand, indem ich an der Aussenseite des Patienten stehend das Kniegelenk von unten umgreife, so, dass die vier Finger in der Kniekehle, der Daumen an der Innenseite des Kniegelenks oberhalb des Condylus internus femoris liegen. Mit der linken Hand gehe ich an die Trochanterengegend und umgreife den Trochanter mit Daumen und

Fingern, oder drücke mit der Faust unter den Trochanter (s. Fig. 120). Nun bewege ich, um die Gleitfurche ausfindig zu machen, vorsichtig das Hüftgelenk, indem ich es nicht in rechtwinklige Flexion stelle, wie alle andern Autoren es angeben, sondern, indem ich vorsichtig aus der graden Streckstellung in Flexionsstellung von etwa 45° übergehe. Gleichzeitig, während ich in diesen Flexionsgrad übergehe, übe ich einen leichten Zug in dieser Beugestellung aus, drehe vorsichtig langsam etwas nach innen oder nach aussen und achte darauf, ob ich ein leichtes knackendes Geräusch höre. Ist das der Fall, so weiss ich, dass ich in der Gleitfurche bin. Jetzt brauche ich nur ganz wenig den Abduktionsgrad zu vergrössern und der Kopf wird in die Pfanne hineinschnappen. Das Repositionsgeräusch ist bei ganz kleinen Kindern in diesem Falle oft ein sehr geringes; dass aber trotzdem der Kopf in die Pfanne eingetreten ist und nicht etwa unter einem First der Gleitfurche stehen geblieben ist, zeigt die deutliche Vorwölbung innerhalb der Inguinalgegend, die sofort verschwindet, wenn man den Schenkel aus seiner federnden Abduktionslage herausbringt. Auch wird das Röntgenbild die Diagnose der Einrenkung bestätigen. Habe ich auf diese Weise die Reposition erzielt, so reluxiere ich sofort und stelle durch wiederholtes Reponieren und Reluxieren genau den Grad der primären Stabilität fest.

Um die Prüfung der primären Stabilität zu veranschaulichen, bringe ich folgende vier Bilder, die während der Einrenkung eines doppelseitigen sechsjährigen Falles photographisch aufgenommen wurden.

Das erste Bild zeigt das Kind nach der Einrenkung der rechten Seite. Man sieht den Oberschenkel frei in einem Abduktionsgrad von 45° in der Luft schweben, man sieht die Vorwölbung in der Inguinalgegend und den starken Strang der Adduktoren, die nicht durchgewalkt zu werden brauchten, um die Reposition zu erreichen. Man sieht die Patella nach vorne stehend und den Unterschenkel federnd in über einem rechten Winkel nach unten hängen, während der Schenkel der nicht eingerenkten Seite schlaff herunterhängt. Wenn man die Stellung der beiden Kniee beachtet, so fällt auf, dass das eingerenkte Knie beträchtlich höher steht als das Knie der noch nicht eingerenkten Seite. Es steht der eingerenkte Schenkel etwas flektiert im Hüftgelenk (s. Fig. 121).

Das folgende Bild zeigt die gelungene Einrenkung an beiden Seiten, und zwar nach dem allmählichen Dehnen der Adduktorenstränge. Man sieht, dass beide Oberschenkel frei schweben, beide Kniee federnd in etwas mehr als rechtem Winkel abstehen, die Kniescheiben schauen seitwärts nach oben, die Beine sind also nicht rotiert, weder nach aussen noch nach innen, denn bei Aussenrotation müssen die Kniescheiben nach dem Gesicht des Kindes zu schauen und

auf dem Bilde überhaupt nicht zu sehen sein; bei Innenrotation hingegen müsste die Innenseite des Fusses nach dem Fussboden zugekehrt sein. Beides ist nicht der Fall. Das ist die Stellung, in der die beste Stabilität vorhanden ist (s. Fig. 122). Ich prüfe nun die Stabilität beider Seiten gleichzeitig, in der Weise, dass ich an die eine Seite des Kindes so nahe wie möglich herantrete und mit der rechten Faust den rechten Schenkel von unten umgreife, mit der linken den anderen Oberschenkel und nun vorsichtig die beiden Schenkel einander zu

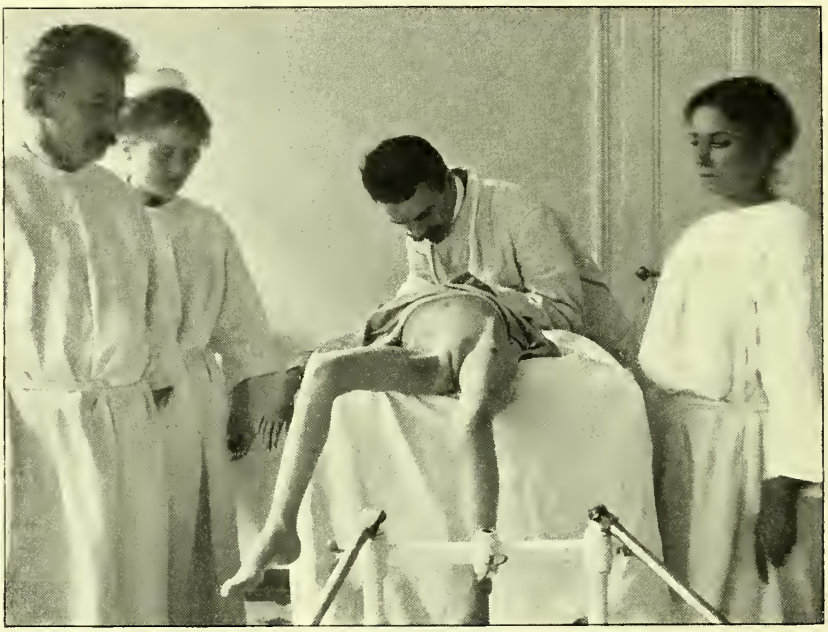

Fig. 121. Reposition der einen Seite; beachte das Vorspringen der geschonten Adduktoren.

nähern suche, also adduziere. Fig. 123 zeigt die Abduktionslage, in der die Schenkelköpfe einsprangen; jedes Femur steht in etwa 45° Abduktion. Fig. 124 ist die Adduktion noch mehr gesteigert, das linke Bein ist schon fast in die Normallage zurückgebracht, ohne zu reluxieren, das rechte Bein ist noch fast 45° abduziert. Im nächsten Moment muss die Reluxation erfolgen. In diesem Falle ist die primäre Stabilität zu beiden Seiten sehr gut, links jedoch noch besser als rechts.

Ich lasse den Befund, den ich über die primäre Stabilität, über das Repositionsgeräusch, über das Reluxationsphänomen erhoben habe, sofort nach der Operation in mein Journal eintragen, weil ich weiss, obwohl die Fälle relativ ein-

ander alle ähnlich, dass wieder jeder seine Eigentümlichkeiten hat, und weil ich weiss, dass diese Eigentümlichkeiten ausserordentlich leicht vergessen werden. Kommt nachher, nach 3 Monaten, ein Kind zum Verbandwechsel zurück und ich hätte mir nicht genau notiert, wie die primäre Stabilität ist, bei welchem Grade der Innenrotation der Kopf noch in der Pfanne steht, ob bei Streckung des Unterschenkels sofort oder allmählich Reluxation erfolgte, so würde ich beim nächsten Verbandswechsel nicht in der Lage sein, den für das betr. Kind richtigen

Fig. 122. Beide Seiten sind eingerenkt; beachte das Verschwundensein der Adduktorenstränge.

Verband anzulegen. Aus dem Grunde betone ich die Wichtigkeit eines genauen Eintragens über den Befund sofort nach der Reposition. Man kann unmöglich von den vielen Hüftkindern, die man zur Behandlung bekommt, jeden einzelnen Fall so genau im Kopf behalten. Hier zwei Befundnotizen.

1. Ilse G., 2 Jahre alt, Minden, doppelseitige Luxation, Journ.-Nr. 1594.

Operation: 5. Oktober 1906. Zuerst rechts; bei Flexion und Zugbewegung hört man ein leichtes Knacken; bei geringer Abduktion von ca. 30°, Flexion von ca. 45° springt der Kopf ein, das Femur steht in dieser Stellung in federnder Abduktion. Bei Streckung des Unterschenkels, ohne den Abduktionsgrad zu ändern, bleibt der

Kopf stehen; bei Verminderung der Abduktion, bis fast zur normalen, bleibt der Kopf stehen, allerdings muss der Trochanter dann durch den Daumen von hinten her gehalten werden. Bei Auswärtsdrehung geht der Kopf eher heraus als bei Einwärtsdrehung. Bei Ueberstreckung springt der Kopf ebenfalls heraus. Die beste Stellung ist leichte Flexion.

Links: Die Einrenkung gelingt noch schneller als rechts in genau derselben Weise. Die primäre Stabilität ist links noch besser als rechts. Auffallend ist, dass der Unterschenkel sich von selbst in Streckung einstellt, sobald das Bein mehr adduziert wird. Die Repositionsgeräusche sind an beiden Seiten sehr deutlich, bei Wieder-

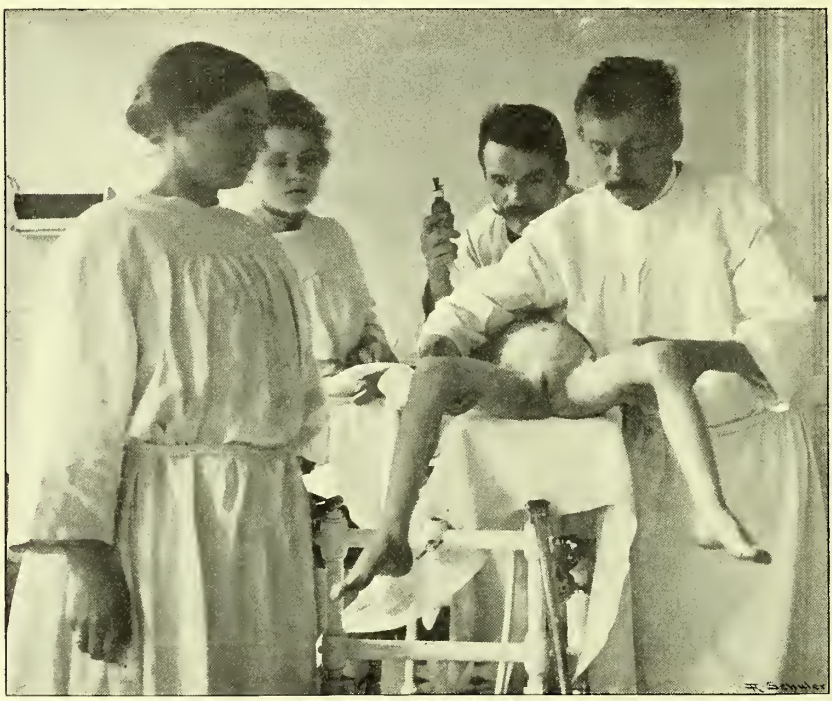

Fig. 123. Prüfung der primären Stabilität.

holung der Repositionen. Verband zunächst links, fast rechtwinklige Abduktion, geringe Beugung, keine Rotation. Es tritt keine Cyanose auf. Es wird 6 Monate Verbandsperiode in Aussicht genommen!

2. Martha B., Journ.-Nr. 1169, $2^1/_2$ Jahr alt, aus Bennemühlen. Einrenkung den 10. Oktober 1906 in Narkose. Es gelingt, ohne typisches Repositionsgeräusch den Kopf durch Zug im Beugungswinkel von 70°, durch Druck gegen den Trochanter in die Pfanne zu bringen. Reluxationsphänomen vorhanden; die Stabilität ist = 0. Dehnen der Adduktoren und Ueberabduzieren bessern die Stabilität nicht wesentlich. Hält man den Schenkel in ca. 90° Abduktion und Beugung von ca. 25°, so steht der Kopf in der Pfanne. Bei der geringsten Adduktionsbewegung verlässt er sie sofort. Ein Druck gegen den Trochanter genügt dann, um ihn wieder zum Einschnappen zu bringen. Bei Streckung des Unterschenkels, die sich nicht gut erreichen lässt, bleibt

der Kopf noch in der Pfanne stehen. Bei Uebergang in die Innenrotationsstellung verlässt der Kopf sofort die Pfanne.

Verband: 1. mit starkem Zug gegen den Trochanter und zum Beckenhalter hin und 2. mit starkem Zug von der Oberseite über das Knie hin, um den Schenkel in Abduktion zu halten.

Beim Verbandanlegen tritt Cyanose auf.

Dauer der Einrenkungsmanöver und Verbandanlegen $^1/_2$ Stunde. (Beim ersten Verbandswechsel nach 3 Monaten soll die Mutter nicht dabei sein!)

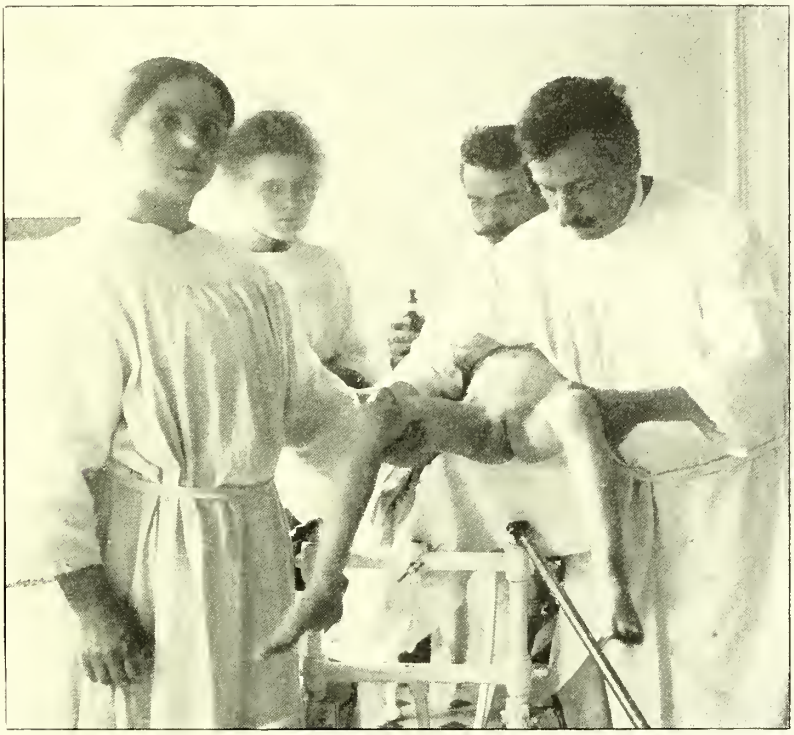

Fig. 124. Prüfung der primären Stabilität. Beide Schenkel stehen vor der Reluxation.

Ist die Reposition nun geglückt, habe ich die primäre Stabilität festgestellt, so lasse ich, bevor ich den ersten Verband anlege, die Adduktoren, die ich in diesem leichten Falle nicht zu dehnen hatte, um die Reposition zu erzwingen, völlig intakt, d. h. ich zerwalke sie nicht; wohl aber suche ich durch ganz allmähliches stärkeres Abduzieren, wohlgemerkt, in reponierter Stellung, die Adduktoren zu dehnen. Ich tue das aus dem Grunde, weil die Adduktoren an sich zu kurz sind, jedoch in jugendlichen Fällen noch nicht so rigide geworden sind, um nicht mit Leichtigkeit allmählich durch Dehnung die richtige Länge zu bekommen. Von einer Streckung der Unterschenkelbeuger, die ja stets

verkürzt sind, sehe ich ebenfalls in diesen jugendlichen Fällen ab. Ich übe also nicht die von Hoffa empfohlene allmähliche Streckung der Unterschenkelbeuger direkt nach der Einrenkung.

Die Reposition etwas schwierigerer Fälle.

Während die vorhin beschriebenen Einrenkungsmanöver in sehr kurzer Zeit, in einer halben Minute bis 2, 3, höchstens 5 Minuten zum Ziele führen, gibt es Fälle, selbst jugendlichen Alters, die sich nicht so leicht einrenken lassen. Dazu gehört stets die eine Seite der doppelseitigen Luxation; sie ist fast immer schwerer einzurenken als die andere Seite, und wenn man die eine Seite mit grösster Leichtigkeit eingerenkt hat, so bedarf es oft etwa viertelstündiger Arbeit und mehr, um die zweite Seite einzurenken. Zu diesen schwierigen Fällen gehören ferner die iliakalen Formen der Luxation und endlich mehr oder minder auch die Luxationen, welche das 6. Lebensjahr überschritten haben bis etwa zum 10. Lebensjahre in einseitigen, bis zum 7., 8. Lebensjahre in doppelseitigen Fällen. Endlich spielt auch die Entwickelung des Kindes eine gewisse Rolle bei der Schwierigkeit der Einrenkung. Ein 7jähriges kräftig entwickeltes Mädchen kann unter sonst gleichen Bedingungen, d. h. bei gleichen guten Kopf-, Kapsel-, Pfannenverhältnissen eine ebenso grosse und vielleicht noch grössere Schwierigkeit bereiten als ein 12jähriges zart entwickeltes Kind. Von den ganz schwierigen Repositionen, die selten oder überhaupt nicht mehr gelingen, soll erst nachher gesprochen werden. Die jetzt zu besprechende Technik handelt von Luxationen, deren Einrenkung noch stets gelingt.

Ist es mir nicht gelungen, die Gleitfurche zu finden, so liegt das meistens daran, dass der Widerstand der Adduktoren ein zu grosser ist. Infolgedessen müssen die Adduktoren gedehnt werden. Ich mache also in diesen schwierigeren Fällen stets die Dehnung der Adduktoren und zwar versuche ich, zunächst sie zu dehnen, ohne sie zu zerwalken. Das Bein wird dabei in leichter Flexionsstellung gehalten. Ich lege meine linke Faust unter den Trochanter und versuche nun, indem ich gleichzeitig ziehe und abduziere, die Abduktion so stark zu treiben, wie es die Adduktoren zulassen. Indem ich dann den höchsten Grad der Abduktion, den ich beim ersten Versuche erreicht habe, für einige Minuten festhalte, dadurch, dass ich das Bein in der betreffenden Stellung halte, dehnen sich die Adduktoren, ohne dass sie zerreissen. Nachdem ich dieses einmal geübt habe, versuche ich wieder unter Beugung von etwa 45° die Gleitfurche zu finden, indem ich wieder vorsichtig ziehende und rotierende Bewegungen mache. Bisweilen gelingt jetzt schon die Reposition; gelingt sie nicht, so wird das eben be-

schriebene Manöver wiederholt, 2-, 3- und 4mal, etwa eine Viertelstunde lang. Die Abduktion hat jetzt ungefähr 70° erreicht. In manchen Fällen genügt dieser Abduktionsgrad vollkommen, um durch einfachen Zug in flektierter Stellung von 45° den Kopf auf dem Wege der Gleitfurche in die Pfanne hineinzubringen. Sollte es jedoch nicht gelingen, so liegt der Widerstand in den letzten sich stark anspannenden Fasern der Adduktoren, welche eine Abduktion von 90° verhindern. Diese sich stark anspannenden Faserzüge werden nun durch die Myorexis, durch

Fig. 125. Walken der Adduktoren.

das stumpfe Zerwalken der Adduktoren beseitigt (s. Fig. 125). Die Haut wird mit Fett eingerieben und durch reibende, drückende Bewegungen mittelst der Knöchel der 4 Finger die Stränge durchwalkt. Das Durchwalken wird befördert dadurch, dass ich mit der andern Hand das Knie nach unten hinter die Frontalebene zu drücken versuche oder aber, wenn die Adduktorenstränge ausserordentlich stark sind, dass ich dieses stärkere Abduzieren durch einen zweiten Assistenten besorgen lasse.

Angenehmer ist es mir stets, wenn ich mit der einen Hand walken und mit der anderen Hand die Abduktion vermehren kann, weil ich

dann genau die Spannung der Weichteile, die Hebelkraft, die ich selbst anwende, abmessen kann und ich vor einer Schenkelhalsfraktur geschützt bin.

Sind die sämtlichen Adduktoren durchwalkt, so erfolgt wieder das Suchen der Gleitfurche und jetzt wird es in allen Fällen, die im repositionsfähigen Alter liegen, gelingen, durch Zug in flektierter Stellung von 45° durch etwas stärkere Abduktionsbewegungen, durch direkten Druck gegen den Trochanter den Kopf auf dem Wege der Gleitfurche in die Pfanne hineinzubringen. Manchmal liegt die Gleitfurche mehr nach dem oberen Pfannenrande zu. Lorenz würde dann diese Einrenkung nennen „die Reposition über den oberen Pfannenrand". Bei der iliakalen Form dagegen liegt sie mehr nach hinten und es würde diese Art der Einrenkung „der Reposition über den hinteren Pfannenrand gleichen". Sie geschieht meiner Ansicht nach aber stets auf dem natürlichen Wege der Gleitfurche. Das erhellt schon daraus, dass bei mir die eigentliche Reposition stets ohne besondere Kraftaufwendung erfolgt. Ist der Weg einmal gefunden, so genügt ein leichter Zug und ein Druck gegen den Trochanter.

Diese beiden Arten von Luxationsrepositionen gelingen stets in einer Sitzung in Narkose, ohne Anwendung der präparatorischen Extension. Wenn ich trotzdem diese jetzt immer anwende, so geschieht es aus den oben erwähnten Gründen.

Die Reposition von ganz schwierigen Fällen.

Ist es nicht gelungen, auf die vorherbeschriebene Weise eine Einrenkung zu erzielen, so ist es stets zweifelhaft für mich, ob überhaupt noch eine Reposition möglich ist. Ich habe die Beobachtung gemacht, dass in der Mehrzahl der Fälle, wenn die beiden ersten Einrenkungsversuche fehlgeschlagen sind, eine wirkliche Einrenkung im anatomischen Sinne nur in einer geringen Anzahl der Fälle noch möglich ist. Das sind die älteren einseitigen oder doppelseitigen iliakalen Fälle jenseits des 10. oder 12. Lebensjahres. Es gibt zwar Luxationen, die im 15., 18. Lebensjahre stehen, die man mit relativ grosser Leichtigkeit zum Einrenken bringt. Die Fälle sind aber immerhin selten. Wir haben jedoch die Verpflichtung, auch solche schwere Fälle zum mindesten einem Einrenkungsversuch zu unterziehen.

Ich gehe dabei folgendermassen vor: Habe ich mich in der Schwierigkeit eines Falles getäuscht, d. h. habe ich geglaubt, durch die beiden ersten Manöver den Kopf in die Pfanne zu bringen und ist mir dies nach etwa $^3/_4$ stündigem Arbeiten nicht gelungen, so gipse ich in der stärksten Abduktion, die ich erreichen konnte, das Kind ein und wieder-

hole nach 14 Tagen, während der das Kind im Gipsverband in der genannten Stellung liegen bleibt, die Manöver. Es gelingt in einigen Fällen jetzt, den Kopf durch starkes Abduzieren, durch starken Druck gegen den Trochanter in die Pfanne hineinzubringen. In manchen Fällen gelingt es jedoch jetzt trotz stundenlangem Arbeiten ebenfalls nicht. Ich wende jetzt zum zweitenmal keinen Gipsverband in adduzierter Stellung wieder an, sondern versuche es noch einmal mit einem Extensions- und Pressionsgipsverband, d. h. das Kind bekommt den Extensionsverband, wie ich ihn anfangs beschrieben habe, angelegt und wird mit diesem Extensionsverband wieder ins Bett gelegt. Als Extensionskraft benutze ich die Schulze-Duisburgsche Extensionsmaschine. Mit ihr kann man eine bedeutende Kraft ganz allmählich entwickeln; sie hat jedoch den Fehler, dass das Drahtseil oder die Hanfschnur sich leicht zerreibt. Als Gegenzug benutze ich einen sehr breiten Gurt, der mit weichem Schedeschem Filz gefüttert ist, der so angebracht ist, dass er möglichst nicht am Perineum, sondern am Tuber ischii angreift.

Diesen zunächst einfachen Extensionsverband, den ich in leicht flektierter und abduzierter Stellung des Beines wirken lasse, lasse ich etwa 14 Tage bis 4 Wochen in Tätigkeit, indem ich allmählich die Extension steigere bis auf 40 Kilo, wenn der Kranke es aushält, sogar noch mehr. Ich habe aber gefunden, dass eine Extension von 50 Kilo meine Patienten in Hannover nur ganz ausnahmsweise und dann auch nur für kurze Zeit aushalten. Nach 14 Tagen bis 4 Wochen bringe ich den Patienten mit seinem Extensionsverbande in das Röntgenkabinett und mache unter Anwendung der grösstmöglichsten Extension, die das Kind aushalten kann, eine Röntgenaufnahme. Steht der Kopf jetzt im Niveau der Pfanne, so versuche ich in den nächsten Tagen noch einmal in der Narkose die Einrenkung zu erzwingen. Die jetzigen Versuche zeichnen sich wieder durch Zug in der Längsrichtung in leicht gebeugter Stellung, in Abduktionsbewegungen und durch starken Druck gegen den Trochanter aus. Ich mache natürlich in diesen Fällen die Repositionsbewegungen nicht allein, sondern lasse stets einen Assistenten abwechselnd extendieren und abduzieren, während ich den Trochanter in der Richtung der Pfanne zu dirigieren suche, oder umgekehrt, wenn ich von der einen Arbeit ermüdet bin, übernimmt der Assistent diese und ich selbst extendiere und abduziere. Gewöhnlich kommt man manuell nicht zum Ziel. Ich lasse dann den Patienten auf den Schedeschen Tisch legen und versuche, auf diesem die Einrenkung zu bekommen. Ich habe den Schedeschen Tisch zu diesem Zweck etwas modifiziert, indem ich statt seines Kontraextensionsbügels eine Beckenstütze eingeführt habe, die sowohl die Kontraextension besorgt wie auch andererseits das Eingipsen

bedeutend erleichtert (s. Fig. 126). Sie ist ähnlich konstruiert wie die Gochtsche Beckenstütze und in der beigegebenen Abbildung am besten zu erkennen.

Während die Extensionslaschen, die aus gewöhnlichem Baumwollgarn bestehen, um beide Knöchel geschlungen werden, wird die Kurbel des Extensionstisches in Bewegung gesetzt. Der eine Assistent extendiert am gesunden Bein, der andere am kranken, der Operateur beobachtet das eingeschaltete Dynamometer, er fasst, wenn es sich um eine rechtseitige Luxation handelt, mit der rechten Hand das Femur, mit der linken Hand, die er zur Faust geballt hat, presst er den Trochanter

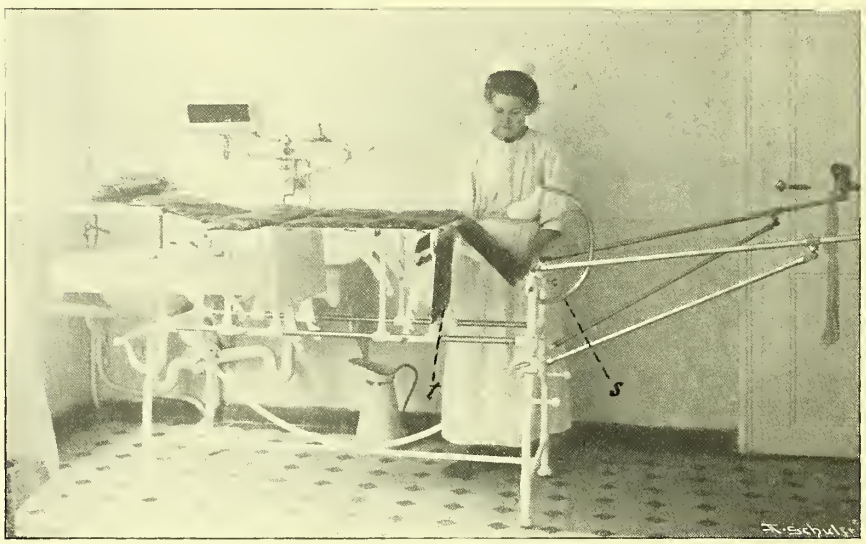

Fig. 126. Extensionstisch, kombiniert mit der Gochtschen Beckenstütze.
t = Tischklappe; *s* = Bügel der Beckenschwebe.

nach vorne und oben und kommandiert während dieser Arbeit die Abduktionsbewegungen, d. h. er befiehlt den Assistenten ganz allmählich die Abduktion beider Beine zu steigern bis fast zu einem rechten Winkel. Während nun extendiert, abduziert und mit der Faust gegen den Trochanter gepresst wird, macht der Operateur mit der rechten Hand Rotationsbewegungen nach innen und dann wieder nach aussen, bisweilen folgt jetzt, wenn diese Manöver $^1/_4$ oder $^1/_2$ Stunde fortgesetzt werden, plötzlich unter lautem Krachen die Reposition; dann war sie aber auch des Schweisses der Edlen wert.

Nützen aber auch diese Versuche nichts, dann wird noch in der Narkose der ursprüngliche Extensionsgipsverband wieder angelegt, gleichzeitig aber wird über den Extensionsverband in Abduktion von etwa 70°

unter starkem Zug von etwa 50 Kilo ein Beckengipsverband bis zu den Knöcheln angelegt. Ist der Beckengipsverband hart geworden, so wird die Trochantergegend ausgeschnitten und meine durch den Gips verschiebbare Pelotte mit hineingegipst. Es ist das eine Pelotte, die ich für die Behandlung schwerer Skoliosen angegeben habe. Ein mit einem Schraubengewinde versehener Zapfen läuft in einer doppelten Führung, so dass er nicht hin und her wackeln kann. Am einen Ende der Führung sitzt die Pelotte, am andern Ende ist ein vierkantiger Zapfen, der nach der Eingipsung aus dem Gipsverbande hervorragt. Das Gewinde ist gut mit Fett eingeschmiert, damit es durch den Gips nicht an seiner Drehbarkeit gehindert wird. Der obere Zapfen wird, damit die Kinder nicht die Betten beschädigen, mit einem ausgehöhlten Champagnerkorken versehen. Mit diesem Extensions- und Pressionsgipsverbande (s. Fig. 127), wie ich ihn nennen möchte, werden die Kinder wieder ins Bett gelegt, und nachdem sie sich wieder von den Unannehmlichkeiten der Narkose erholt haben, nach etwa 3 Tagen, setzt die Tätigkeit des Extensions- und Pressionsverbandes ein, d. h. ich extendiere zunächst wieder mit der Schulzeschen Extensionsmaschine so stark, wie die Kinder es aushalten können. Dann erst drehe ich mit dem Schlüssel den Zapfen meiner auf den Trochanter drückenden Pelotte an und schraube diesen so lange fest gegen den Trochanter, bis der Patient den Druck spürt. Nach einigen Tagen wird die Pelotte weiter angeschroben und so vermehre ich im Laufe von 4 Wochen den Druck gegen den Trochanter. Bisweilen erreicht man jetzt durch Zug und Druck ohne Narkose ein Einspringen des Kopfes in die Pfanne. In manchen Fällen, und das sind leider wieder die Mehrzahl der Fälle, glückt auch dieses nicht und es muss nun noch ein letzter Versuch in Narkose gemacht werden. Gelingt auch dieser Versuch in Narkose nicht, so wird das Kind als nicht mehr einrenkbar aufgegeben. Eine anatomische Heilung ist dann nicht mehr zu versprechen. Es müssen dann andere Behandlungsmittel eingreifen, die leider niemals mehr zu idealer Heilung führen können.

Fig. 127. Trochanterenpelotte im Gipsverband.

2. Die Retention.

Mein erster Verband.

Nachdem ich mich über die Diagnose der Reposition, wie in vorigem Kapitel beschrieben, vergewissert habe, und nachdem ich mir über die primäre Stabilität und den Grad der Innenrotation, bei der die Reluxation erfolgt, wie ebenfalls beschrieben, genaue Aufzeichnungen gemacht habe, lege ich meinen ersten Verband an. Das Kind wird mit seinem reponierten Hüftgelenk auf die Beckenstütze gelegt. Ich halte es für wichtig, das Kind schon mit reponiertem Gelenk auf die Beckenstütze zu legen und nicht erst, wenn das Kind auf der Beckenstütze liegt, noch einmal zu reponieren, weil die Lagerung auf der Beckenstütze keine für die Repositionsmanöver günstige ist, selbst wenn sie ausserordentlich leicht zu bewerkstelligen ist. Es ist nun sehr angenehm, dass bei meinem Tisch der Transport des Kindes vom Tisch auf die Beckenstütze ein sehr einfacher ist. Wie man aus Fig. 126 sieht, können die vorderen Klappen des Tisches so weit vorgeschoben werden, dass das Kind durch eine leichte Hebung des Beckens einfach auf die Stütze hinaufgeschoben werden kann. Trotz dieser Leichtigkeit des Transportes muss doch grosse Vorsicht hierbei beobachtet werden, d. h., ich halte das reponierte Bein, wenn es sich um das rechte handelt, mit der rechten Hand im Kniegelenk fest, mit der linken Hand fixiere ich den Trochanter von hinten und unten. Das linke Kniegelenk drückt ein Assistent etwas nach abwärts mit der einen Hand, während er die andere Hand unter das kindliche Gesäss schiebt. Während so das Kind noch auf dem Tische liegt und zwischen Tisch und Beckenstütze meine und des Assistenten Hand das Gesäss von unten stützen, werden von einem anderen Assistenten die Platten des Extensionstisches heruntergeklappt und durch eine leichte Hebung von mir und meinem Assistenten das Kind auf die Beckenstütze gehoben. Die Gegend zwischen Beckenstütze und Brust ist jetzt frei, das Kind ruht mit seinem Kopf und dem oberen Teil des Rückens einerseits auf dem Tisch, mit dem Gesäss andererseits auf der Beckenstütze, das reponierte Bein und das andere Bein werden unverrückbar festgehalten, so dass eine Reluxation nicht eintreten kann.

Jetzt erfolgt die Polsterung des Kindes mit Watte, nachdem vorher die Haut auf kleine rissige Stellen, die etwa beim Dehnen der Adduktoren entstanden sein könnten, untersucht worden ist, nachdem kleine Aknepustelchen mit Salbe eingefettet worden sind. Ich nehme als Polsterwatte gute weisse Wiener Watte in dicker Lage. Nachdem ich die Watte um den Rumpf und den Oberschenkel bis über das Kniegelenk der kranken Seite, bis etwa zur Hälfte des Oberschenkels der gesunden

Seite herumgeführt, fixiere ich die Watte durch kräftig angezogene Mullbindentouren, und zwar lege ich diese Mullbindentouren schon so an, als sollte der definitive Gipsverband gemacht werden. (Auf den beiden Bildern [Fig. 128 u. 129] ist die Polsterung fortgelassen, um die Bindenführung besser zu veranschaulichen.) Ich stehe bei der Anlegung der Binden zwischen den Beinen des Kindes*), wickele zunächst einige Touren um den Rumpf herum und gehe dann mit einer Bindentour hinten vom Trochanter herüber nach der Beckenstütze zu (Fig. 128), indem ich mit

Fig. 128. Durch die Bindentour wird das Kind auf dem Bügel der Beckenstütze festgewickelt.

dieser Bindentour die Beckenstütze fest an den Verband anpresse, sodass, wenn ich verschiedene dieser Touren um den Trochanter und die Beckenstütze angelegt habe, das Kind ganz auf der Beckenstütze fixiert ist und sich nicht darauf verschieben kann. Mit einer zweiten Bindentour presse ich den Kopf fest gegen die Pfanne. Diese Bindentour führt von der gesunden Beckenseite herüber nach der Vorderseite des Kniegelenks, geht an der Vorderseite des Kniegelenks mit starkem Zug nach unten

*) Mit Rücksicht auf die Reproduktion stehe ich auf dem Bilde hinter dem Kinde.

(Fig. 129) und wendet sich nach der Rückseite der gesunden Beckenschaufel. Durch diesen Zug wird das kindliche Femur in starke Abduktion von etwa 90 Grad hineingepresst. Auf diese beiden Tourenzüge, den ersten, der den Trochanter fest von hinten nach vorne gegen die Beckenstütze presst, und den zweiten, der das Bein in Abduktion und in Pression gegen die Pfanne stellt, lege ich grossen Wert. Durch weitere Bindentouren wird dann die Watte des gesunden Oberschenkels und die Watte,

Fig. 129. Zweite Bindentour. Das Femur wird in der Richtung seiner Achse nach der Pfanne gezogen.

welche an der kranken Seite bis etwa zu den Knöcheln reicht, fixiert. Ist der Verband so weit fertig, dann erfolgt das Anlegen des Gipsverbandes. Ich lege den ersten Gipsverband nicht sehr dick an, weil nicht immer der erste Verband der definitive Verband für die nächsten drei Monate bleibt. Ich lege ihn jedoch so stark an, dass er nicht brechen kann, wenn das Kind vom Bock der Beckenstütze herabgenommen werden soll. Er muss so stark sein, dass die Stellung, welche dem

Kinde durch den Wattemullverband gegeben ist, vollständig gewährleistet ist. Die Bindenführung der Gipsbinden ist dabei genau dieselbe wie bei den Mullbinden.

Ich lege einen grossen Wert auf ein gutes Herausmodellieren der Spinae anteriores; ich umgreife zu dem Zweck mit Daumen und Zeigefinger beide Spinae und arbeite durch reibende Bewegungen die Spinae

Fig. 130. Erster Verband von hinten. Die punktierte Linie in der Trochanterengegend zeigt an, wo der Verband gefenstert wird.

Fig. 131. Dasselbe von vorne.

heraus, indem ich die Weichen durch den Daumendruck einpresse. Ein ebensolches Einwalken des Gipsverbandes erfolgt auch hinter dem Trochanter und unterhalb der Spina ant. sup. Entweder besorge ich dies Walken selbst, indem ich mit den Knöcheln der vier Finger drückende und reibende Bewegungen ausübe, so dass eine tiefe Mulde in der Trochanterengegend entsteht, oder ich lasse es durch eine geschickte Assistenz besorgen. Das Herabnehmen des Kindes, welches nach dem Fertigstellen des Verbandes nötig ist, geschieht nun in der Weise, dass die Mull-

und Gipsbindentouren, welche den Bügel der Beckenstützen vorne umgriffen haben, durchgeschnitten werden und das Kind, nachdem die Tischklappen wieder in die Höhe geklappt worden sind, von der Sitzplatte der Beckenstütze nach hinten auf den Tisch geschoben wird. Es werden dann die Ränder des Gipsverbandes beschnitten und es wird jetzt schon ein dreieckiges Fenster in der Inguinalgegend mit der Basis nach unten, mit der Spitze nach der Spina anterior superior in den Gipsverband hineingeschnitten, d. h. die Gipsbinden werden nicht vollkommen durchschnitten, sondern nur eingeschnitten, so dass das Durchschneiden nach einigen Tagen nicht schwer fallen kann. Ein entsprechendes Fenster wird an der Rückseite des Verbandes in der Trochanterengegend vorbereitet (s. Fig. 130 u. 131). Wenn dieses geschehen ist, wird das Kind vom Operationstische entfernt und ins Bettchen gebracht.

Bevor ich nun den Gipsverband definitiv liegen lasse in der ebenerwähnten Stellung, überzeuge ich mich durch eine Röntgenuntersuchung von dem Stande des Kopfes. Hat das Kind sich nach einigen Tagen von der Narkose erholt, so wird es ins Röntgenzimmer gebracht. Die vorbereiteten Fenster werden herausgeschnitten, es wird eine Röntgen-Platte 13/18 unter den Gipsverband in das eine Fenster hineingeschoben, die Röntgenröhre auf die Mitte des entgegengesetzten Fensters eingestellt und das kindliche Hüftgelenk untersucht. Die Ausschnitte sind gross genug, um eine vollkommene Uebersichtlichkeit des Hüftgelenks zuzulassen, sie sind aber auch nicht zu gross, so dass ein Zerbrechen des Gipsverbandes dadurch eintreten könnte. Von dem Ergebnis der Röntgenuntersuchung hängt die Weiterbehandlung ab. Es entstehen nun verschiedene Möglichkeiten und nach diesen wird der definitive Verband angelegt.

Das Ergebnis der ersten Röntgenuntersuchung:

1. Der Kopf steht konzentrisch in der Pfanne, d. h. die Mitte des Kopfes steht genau gegenüber dem Y-förmigen Knorpel (s. Fig. 132).

2. Der Kopf steht zu hoch unter dem oberen Quadranten der Pfanne in der Gleitfurche (s. Fig. 107).

3. Der Kopf steht zu tief mit seinem oberen Pol unterhalb dem Y-förmigen Knorpel (s. Fig. 108 u. 133).

4. Der Kopf steht zwar vis-à-vis dem Y-förmigen Knorpel, aber er steht relativ weit von der Pfanne ab (s. Fig. 134).

5. Der Kopf steht zu hoch und zu weit von der Pfanne ab (s. Fig. 114).

6. Der Kopf steht zu tief und zu weit von der Pfanne ab.

ad 1.

Wenn die Röntgenuntersuchung ergeben hat, dass die Mitte des Kopfes dem Y-förmigen Knorpel genau gegenüber steht, wenn ein inniger

Kontakt des Kopfes mit der Pfanne besteht, oder wenn die trennende Knorpelschicht zwischen Knochenschatten des Kopfes und Knochenschatten der Pfanne nicht grösser ist, als es im normalen Zustande der Fall sein müsste (s. Fig. 132), wird an dem angelegten Verbande nichts geändert. Die dem Beine nach der Einrenkung gegebene Stellung bleibt bestehen. Diese beträgt in der Regel 70—90 Grad Abduktion, Auswärtsrotation, leichte Flexion im Hüftgelenk, rechtwinklige Flexion im Kniegelenk.

Die zur Vornahme der Röntgenuntersuchung notwendig gewordenen Fenster werden mit Gipsbrei wieder ausgefüllt. Die Ausfüllung geschieht

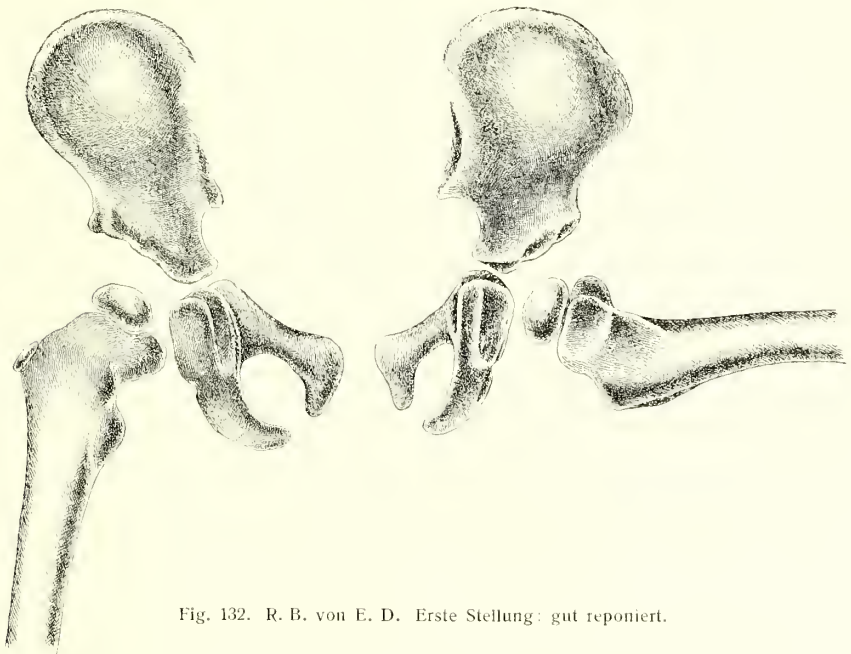

Fig. 132. R. B. von E. D. Erste Stellung: gut reponiert.

folgendermassen: Das Kind wird in den Operationssaal gebracht, mit dem Bauche auf den Tisch gelegt, und es wird ein starkes Wattepolster in das dreieckige Trochanterenfenster hineingepresst. Dann wird über dies Wattepolster Gipsbrei hineingedrückt. Während der Gipsbrei im Erhärten ist, wird eine Gipsplatte über das Fenster hinübergelegt. Die Gipsplatte wird aus einer Gipsbinde derartig hergestellt, dass sie bis zu 20 cm übereinandergefaltet wird. Nachdem die Gipsplatte fest niedergedrückt ist, wird sie durch eine zirkulär geführte Gipsbinde fixiert. Wenn die ersten Touren der Gipsbinde um die Platte herumgeführt sind, wird das Kind auf den Rücken gelegt und das vordere Fenster ebenfalls durch Watte und Gipsbrei verschlossen. Nur darf das Wattepolster vorne nicht so fest sein wie hinten. Zur Verstärkung des Verbandes

lege ich auch vorne über das Fenster noch eine Gipsplatte. Dies muss so schnell geschehen, dass die inzwischen um das hintere Fenster geführte Gipsbinde noch nicht trocken ist und jetzt auch um das vordere Fenster hinübergeführt werden kann. Gewöhnlich komme ich mit einer Gipsbinde aus, sind die Kinder grösser, brauche ich auch wohl zwei. Dann wird der Gipsverband beschnitten. Er reicht unten bis etwa ein Finger breit von den Malleolen, oben am Rumpf bis zur Brustwarze, an der gesunden Beckenseite bis jenseits des Trochanters. Der Gipsverband muss vorne an der gesunden Seite so ausgeschnitten und so gut gepolstert sein, dass bei Beugung des Hüftgelenks der gesunden Seite, wie es zum Sitzen nötig ist, kein Druck entsteht. Er muss vorne, unten am Bauch und hinten unten am Rücken so weit ausgeschnitten sein, dass die Defäkation ohne Schwierigkeit zu erreichen ist. Es muss endlich darauf geachtet werden, dass hinten in der Trochanterengegend genügend Watte untergeschoben ist, damit ein kräftiger Druck auf den Trochanter ausgeübt werden kann. Gewöhnlich zeigt sich erst nach einigen Tagen, ob das Wattepolster genügend dick war; da die Watte nämlich kompressibel ist, so entsteht gewöhnlich in den ersten Tagen noch etwas Zwischenraum zwischen Haut und Watte und man muss ein neues Wattepolster drunterschieben. Zuviel darf man natürlich auch nicht nehmen, weil sonst die Hautzirkulation leidet. Nach Fertigstellung und Erhärtung des Verbandes wird das Kind noch einige Tage ins Bett gelegt und man kontrolliert, ob der Verband ordentlich sitzt und nirgendwo drückt. Am Tage vor der Entlassung wird bei den ganz kleinen Kindern, die den Verband eventl. noch schmutzig machen könnten, wasserdichter Stoff unter den Verband an der Vorderseite geschoben, so dass die ganze Vorderseite des Verbandes, die Innenseite des Oberschenkelteiles vom Verbande und die ganze Rückseite des Verbandes mit wasserdichtem Stoffe bedeckt ist. Dieser wird durch eine Stärkegazebinde fixiert, dann wird das Kind entlassen. In diesem Falle dauert also die klinische Behandlung des Kindes etwa zehn Tage. In den meisten Fällen, namentlich bei jugendlichen Kindern von $1^1/_2$ bis 4 Jahren, muss der Verband in dieser Weise angelegt werden.

ad 2.

Der Kopf steht zu hoch über dem oberen Quadranten der Pfanne in der Gleitfurche (s. Fig. 107).

Wenn dies der Fall ist, so muss der Verband unbedingt abgenommen werden, denn das Röntgenbild ist ein Beweis, dass die Reposition, trotzdem sie unter typischen Zeichen verlaufen war, keine wirkliche gewesen ist, sondern dass eine Reposition unter dem oberen Quadranten der Pfanne oder nach der Gleitfurche zu stattgefunden hatte.

Um dies zu korrigieren, ist eine zweite Narkose nicht nötig, sondern es wird folgendermassen verfahren: Der Verband wird aufgeschnitten und zwar so, dass das Kind, ohne seine im ersten Gipsverbande gegebene Lage zu verändern, aus dem Verband herausgenommen werden kann. Ich mache gewöhnlich einen Medianschnitt an der Vorderseite der Bauchgegend des Verbandes, einen Schnitt in der Mitte des Ober- und Unterschenkelteiles und zwei Schnitte an der Trochanterengegend und in der Kniegegend. Die einzelnen Teile des Gipsverbandes, die durch diese Schnitte entstehen, werden auseinander gebogen und das Kind durch zwei Assistenten, von denen der eine es mit der Hand unter dem Becken, der andere es am Knie und Unterschenkel festhält, herausgehoben. Der Verband wird unter dem Kinde fortgezogen. Die ursprüngliche Stellung des Kindes im Verband wird durch Sandsäcke fixiert. Ein Sandsack liegt an der gesunden Becken-, Ober- und Unterschenkelseite, ein zweiter an der Innenseite des gesunden Oberschenkels, ein dritter fixiert quergelegt das gesunde Kniegelenk. Zwei weitere liegen an den Innen- und Aussenseiten des rechtwinklig gebeugten krankseitigen Oberschenkels.

Da die Abduktion gewöhnlich nicht ganz 90 Grad war, muss auch ein kleiner Sandsack unter das krankseitige Knie geschoben werden. Endlich lege ich an die krankseitige Beckengegend auch noch einen Sandsack. Durch diese Lagerung ist das Kind vollständig fixiert. Jetzt wird eine Röntgenplatte unter das Becken gesehoben, und ich abduziere und flektiere etwas stärker und mache in dieser Stellung, die von der ursprünglichen etwas abweicht, und die ich sofort wieder durch Sandsäcke fixiere, eine erneute Aufnahme. Zeigt mir diese Aufnahme, dass konzentrische Einstellung des Kopfes jetzt erreicht ist, so wird in dieser Stellung ein neuer Verband angelegt, aber auch jetzt überzeuge ich mich, wenn der Verband angelegt ist, genau wieder wie beim ersten Male durch Fensterung und erneute Aufnahme des Kindes, ob bei dem neuen Verbandanlegen auch kein Fehler passiert ist.

ad 3.

Wenn der Kopf mit seinem oberen Pole unterhalb des Y-förmigen Knorpels steht, so ändere ich am Verband nur dann etwas, wenn die Distanz eine zu grosse ist; steht der Kopf jedoch nur wenige Millimeter darunter, so lasse ich ihn ruhig liegen und vervollständige ihn nur auf die vorhin angegebene Weise (s. Fig. 133, doppelseitig gut reponiert, an der einen Seite nur etwas tiefer stehend).

ad 4.

Der Kopf steht zwar vis à vis dem Y-förmigen Knorpel, aber er steht zu weit von der Pfanne ab. Wenn dies der Fall

ist, so kann es seinen Grund in zwei Ursachen haben. Entweder er steht wirklich zu weit von der Pfanne ab, oder er steht nur scheinbar zu weit von der Pfanne ab, und dieser scheinbare Abstand ist zurückzuführen auf eine Anteversions- oder in sehr seltenen Fällen eine Retroversionsstellung des oberen Femurendes. Ich versuche, indem ich zunächst das erstere annehme, den Kopf durch einen Kniekappenzug näher an die Pfanne heranzupressen. Zu dem Zwecke entferne ich den unteren Teil des Verbandes, indem ich ihn oberhalb des Kniegelenkes zirkulär abschneide und das Kniegelenk freilasse. Indem ich dann während der Röntgenuntersuchung einen starken Druck durch einen Assi-

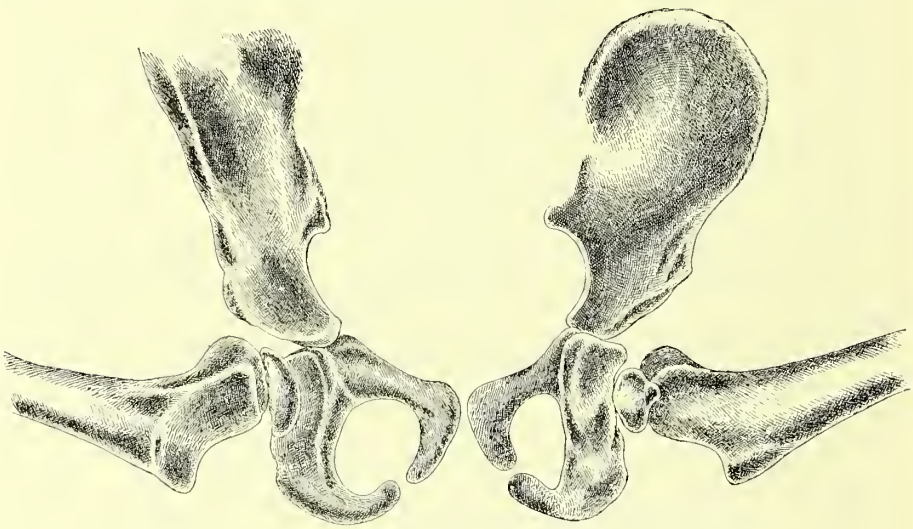

Fig. 133. R. B. von E. S. Doppelseitig, gut reponiert, links etwas tiefer stehend.

stenten gegen das Kniegelenk in der Richtung des Femur ausüben lasse, presse ich den Kopf fester in die Pfanne hinein. Zeigt das Röntgenbild mir nun, dass der gewünschte Effekt eingetreten ist, dass der Kopf bedeutend näher der Pfanne steht, in innigen Kontakt mit ihr geraten ist, so weiss ich, dass der angenommene Grund seines Abstandes von der Pfanne der richtige war, und ich kann mit ruhigem Gewissen den immerhin etwas unangenehm drückenden Kniekappenverband anlegen. Es wird eine Lederhülse gemacht, die den Unterschenkel gut umschliesst und am Unterschenkelteile zum Schnüren eingerichtet ist. Der obere Teil der Hülse greift über das Kniegelenk hinüber und endet an der Vorder- und der Rückseite der Kappe mit zwei Riemen. Diese Riemen werden an der Vorder- und Rückseite der gesunden Beckenseite im Verbande befestigt. Zu dem Zwecke werden an der Befestigungsstelle

zwei kleine viereckige Löcher in den Verband hineingeschnitten, und in diese Löcher werden zwei Pelottenknöpfe hineingegipst. Nach diesen Pelottenknöpfen werden die beiden Riemen fest hinüber gezogen und befestigt. Nach einigen Tagen wird der Riemen stärker angezogen, so stark, wie das Kind aushalten kann. Die Fenster des Verbandes werden, wenn das Röntgenbild den richtigen Effekt gezeigt hat, in der oben beschriebenen Weise ausgefüllt. Es muss jedoch in diesem Falle ein ganz besonderer Wert auf eine gute Wattekompression in der Trochanterengegend gelegt werden, denn wenn die Kompression in der Trochanterengegend nicht stark genug ist, so kann der Kopf durch die Kompression,

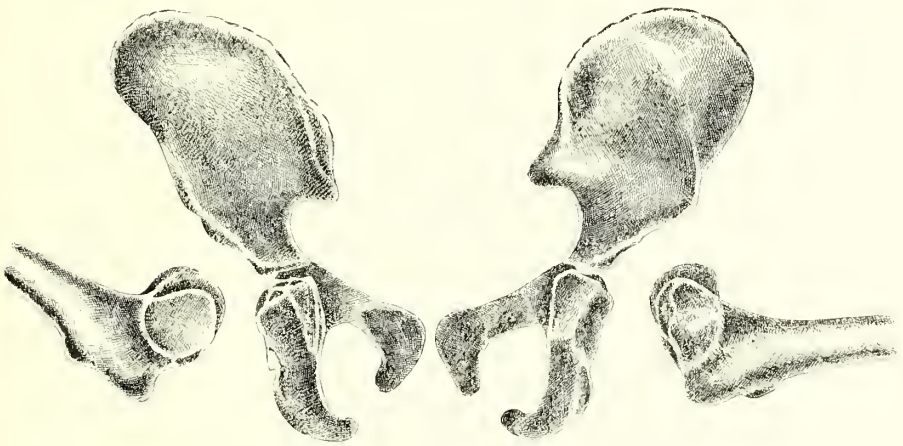

Fig. 134. A. H. Köpfe von der Pfanne abstehend.

welche er durch den Kniekappenverband erfährt, leicht nach hinten abrutschen. Wenn ich den Kindern einen solchen Kniekappenverband anzulegen genötigt bin, so verbiete ich ihnen in diesem Falle das Gehen. (Ich hatte keine Gelegenheit, eine Photographie eines solchen Kniekappenverbandes zu machen.)

Hat mir jedoch die Röntgenuntersuchung gezeigt, dass trotz der Pressung des Femur in der Richtung der Pfanne, der Kopf nicht wesentlich näher an die Pfanne herankommt, so liegt der Grund meist in einer Anteversionsstellung des Schenkelhalses (s. Fig. 134). Ich versuche dann, nachdem ich den ganzen Verband unter den vorhin beschriebenen vorsichtigen Kautelen abgenommen habe, durch Flexionsstellung im Hüftgelenk den Kopf in innigeren Kontakt mit der Pfanne zu bringen, das ist bei rechtwinkliger Abduktion meist der Fall; sobald man das Hüftgelenk etwas mehr beugt, wird man sehen, dass der Kopf in innigeren Kontakt mit der Pfanne kommt (s. Fig. 135). Nur in sehr seltenen Fällen tritt die gewünschte Wirkung nicht ein, und man muss dann

überabduzieren und hinter die Frontalebene den Schenkel herunterbiegen. Dies ist der Fall bei Retroversion des koxalen Femurendes.

Das Röntgenbild muss uns sicheren Aufschluss geben, ob der Kopf nach Aenderung des Verbandes wirklich den richtigen Kontakt mit der Pfanne hat, und es wird dann, wenn der Verband wieder angelegt ist, in der beschriebenen Weise verfahren, Fensterung und Röntgenbild.

ad 5.

Der Kopf steht zu hoch und zu weit von der Pfanne ab (s. Fig. 114). Wenn dies der Fall ist, so weiss ich von vornherein, dass die Reposition eine durchaus ungenügende war, oder aber, dass

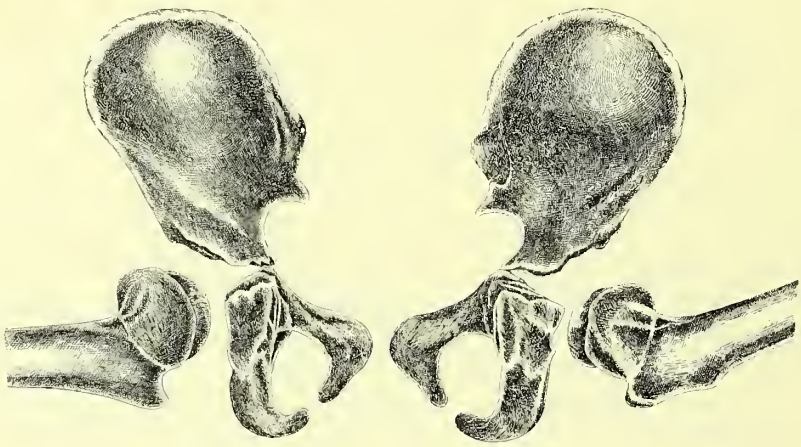

Fig. 135. A. H. Köpfe der Pfanne durch Flexion näher gebracht.

während des Verbandanlegens ein Fehler vorgekommen ist. Ich versuche zunächst ohne Narkose auf die vorhin beschriebene Weise durch stärkere Abduktion und durch Pression des Schenkels in der Richtung auf die Pfanne zu, ob der Kopf sich besser einstellt. Ist dies der Fall, so kann ohne Narkose ein neuer Verband angelegt werden, der jetzt entweder kombiniert wird mit einem Pressions-Kniekappen-Gipsverband oder aber in flektierter, abduzierter Stellung des Hüftgelenks angelegt wird. Erscheint mir aber, und das ist in diesem Falle meistens so, die Stellung doch noch nicht gut genug, so wird das Kind erneut narkotisiert und in Narkose die Stellung korrigiert. Ich habe in den letzten drei Jahren nicht ein einziges Mal mit dieser Möglichkeit zu rechnen gehabt bei Kindern im günstigen Alter.

ad 6.

Der Kopf steht zu tief und zu weit von der Pfanne ab. Auch dies ist mir in den letzten Jahren nicht mehr vorgekommen.

Sollte es mir wie früher passieren, so würde ich wieder folgendes machen:

Zunächst Versuch der Korrektur ohne Narkose, durch stärkere Beugung und Verminderung der Abduktion und Pression auf den Schenkel in der Richtung des Femurkopfes oder Aenderung der Rotationsstellung. Auf diese Weise bekomme ich entweder die gewünschte Stellung heraus, oder sollte das nicht der Fall sein, so suche ich sie mir in der Narkose.

In der weitaus grössten Anzahl der Fälle ist die erste Möglichkeit eingetreten, d. h. der Kopf steht konzentrisch in der Pfanne; in einer weiteren Anzahl der Fälle die vierte Möglichkeit: Der Kopf steht vis-à-vis dem Y-förmigen Knorpel, aber zu weit von der Pfanne ab.

Nach Fertigstellung der wirklich besten Reposition und Fixation in dieser Stellung und nachdem ich die vollste Ueberzeugung durch das Röntgenbild erhalten habe, dass die beste Stellung des Kopfes für drei Monate gewährleistet ist, wird das Kind aus der Klinik entlassen, und das ist in der Regel nach 10—14 Tagen der Fall.

Die Stellung des ersten definitiven Gipsverbandes, mit dem das Kind unter allen Umständen auf drei Monate entlassen wird, ist also folgende: 1. Entweder Flexion und Abduktion im Hüftgelenke, Flexion im Kniegelenke. Der Verband geht bis zu den Knöcheln exkl. 2. Abduktion, keine Flexion, keine Rotation im Hüftgelenk, die Abduktion beträgt 90°, Flexion im Kniegelenk, der Verband geht bis zu den Knöcheln. 3. Abduktion bis 90° im Hüftgelenk, keine Flexion im Hüftgelenk, keine Rotation im Hüftgelenk, Pression durch den Kniekappenverband in der Richtung der Femurachse, der Gipsverband selbst geht nur bis zum Kniegelenk. Der gesunde Oberschenkel bleibt stets frei.

Das Verhalten der Kinder während der ersten Gipsperiode.

Sind die Kinder aus der Anstalt entlassen, so brauchen sie, vorausgesetzt, dass am Verbande nichts entzweigeht, während der nächsten drei Monate sich nicht wieder vorzustellen. Die Eltern erhalten die strikte Weisung, dass, wenn der Verband auf irgend eine Weise in der Inguinal- oder Trochanterengegend brechen sollte, sie sich sofort mit dem Kind wieder vorstellen müssen. Während der Zeit des ersten Verbandes lasse ich die Kinder nur dann gehen, wenn sie schon etwas grösser sind und ihnen das Gehen nicht zu viel Unbequemlichkeiten macht. Ich sage den Eltern, dass ich in dieser Verbandsperiode keinen

Wert auf das Gehen lege. Bei rechtwinklig gebeugtem Kniegelenk kann meiner Ansicht nach auch, wie ich in einem früheren Kapitel auseinandergesetzt habe, eine wirkliche funktionelle Belastung des Hüftgelenks nicht eintreten. Ich lege in dieser ersten Verbandsperiode den grössten Wert auf wirkliche, dauernde Fixation des Kopfes an normaler Stelle. Sind die Kinder sehr bewegungslustig, sind sie etwas grösser, so lasse ich an der kranken Fussseite



Fig. 136. Luxationskind in der Sportskarre während der Gipsverbandperiode.

eine hohe Sohle geben, damit ihnen durch diese der Gang erleichtert wird. Sie bekommen ein kleines Gehbänkchen, an dem sie sich fortbewegen können. Die älteren Kinder lernen das Gehen bald ohne Gehbänkchen mit einem Stock, bald auch ohne Stock. Für diejenigen Kinder, für die ich das Gehen nicht erwünscht halte, lasse ich eine Sportskarre so herrichten, dass das Kind bequem drin sitzen oder liegen kann, und gebe den Eltern auf, es bei jedem guten Wetter möglichst viel an die frische Luft zu fahren (s. Fig. 136).

Diejenigen Kinder, die ich mit einem Pressions-Kniekappenverband entlassen habe, lasse ich nicht gehen, lasse sie mir alle 14 Tage bis 4 Wochen vorstellen, damit ich die Gewissheit habe, dass erstens der Kniekappenverband nicht drückt und zweitens der Zug auch ordentlich angewandt wird.

Es ist mir verschiedentlich vorgekommen, dass eins der Kinder während des ersten Gipsverbandes Masern oder Scharlach bekommen hatte. In diesem Falle habe ich den Verband ruhig sitzen lassen, die Abschuppung abgewartet und bin nachher so weiter vorgegangen, als wenn keine Infektionskrankheit eingetreten wäre.

Die zweite Verbandsperiode.

Ob ich eine zweite Verbandsperiode einleiten will oder nicht, richtet sich einmal nach dem Alter des Kindes und zweitens nach den Aufzeichnungen, die ich mir nach der Reposition über die primäre Stabilität gemacht habe, endlich drittens nach dem Ergebnis der Röntgenuntersuchung.

Ich habe die Erfahrung gemacht, dass bei ganz kleinen Kindern unterhalb des zweiten Jahres die Festigkeit des Gelenkes durch 3 Monate Verbandsperiode nicht genügend gewährleistet ist, wenigstens in den allermeisten Fällen nicht. Ich lasse daher durchweg bei diesen kleinen Kindern, selbst wenn die primäre Stabilität eine gute ist, eine zweite Verbandsperiode folgen. Sind die Kinder jedoch älter, jenseits des 5. und 6. Jahres, so wende ich stets nur eine kurzdauernde Fixation von 3 Monaten an, weil ich die Erfahrung gemacht habe, dass bei älteren Kindern, wenn der Kopf wirklich in der Pfanne steht, in kurzer Zeit eine gute Fixation, ja bisweilen eine zu gute Festigkeit, die man Ankylose nennen muss, eintritt. Zweitens richte ich mich nach der primären Stabilität. War diese eine gute, d. h. konnte das kindliche Bein nach der Reposition bis fast in Normallage gebracht werden, so lasse ich den Verband auch nur 3 Monate liegen. Da aber mir die primäre Stabilität sehr selten so günstig erscheint, so wende ich in der Regel auch eine zweite Verbandsperiode an trotz relativ guter primärer Stabilität. Endlich drittens ziehe ich das Röntgenbild wieder zu Rate. Zeigt das Röntgenbild mir, dass die Gleitfurche tief eingeschnitten bis in die Mitte der Pfanne hinabzieht, dass das obere Pfannendach sehr flach ist, so wende ich stets eine zweite Gipsperiode an. Zeigt das Röntgenbild mir auch, dass trotz eines guten Pfannendaches der Kopf klein, bedeutend kleiner als an der

gesunden Seite, oder aber dass er gar nicht vorhanden ist (s. Fig. 4 u. 5), wenigstens als knöcherner Kopf nicht vorhanden ist, oder aber dass er Störungen in der Ossifikation zeigt, d. h. dass während seiner Verbandsperiode ein Schwund des knöchernen Kopfes eingetreten ist (s. Fig. 7 u. 8), oder aber dass der Kopf zwei Ossifikationszentren besitzt, was ich auch beobachtet habe, so lasse ich trotzdem eine zweite Verbandsperiode einsetzen. Praktisch ergibt sich, dass ich, abgesehen von älteren Fällen, fast stets nach der ersten Verbandsperiode noch eine zweite folgen lasse.

Der erste Verband wird bei mir stets im Röntgenzimmer aufgeschnitten und abgenommen. Das Aufschneiden und Abnehmen geschieht genau nach denselben Vorschriften, die ich früher beschrieben habe (Seite 228—234). Es wird insofern nur etwas anders gemacht, als ich das Kind nicht auf den Röntgen-Untersuchungstisch direkt lege, sondern auf ein rechteckiges Brett von ungefähr 80 cm Breite und 100 cm Länge. Das geschieht aus dem Grunde, weil mein Röntgen-Untersuchungszimmer und mein Operationszimmer, wie das wohl in der Regel der Fall sein wird, nicht in einem Raume sich befinden und ich auf dem Brette das Kind so lagern und so transportieren kann, dass eine Veränderung der Stellung absolut nicht möglich ist.

Ist der Verband also abgenommen, so stelle ich durch eine Röntgenuntersuchung zunächst fest, dass der Kopf sich in den 3 Monaten nicht verschoben hat. Eine Verschiebung hat in den letzten 3 Jahren, wo ich die angegebene Technik befolge, niemals stattgefunden. Trotzdem ich aber meiner Technik ganz sicher bin, mache ich doch stets die Röntgenuntersuchung, weil ich einmal absolut sicher gehen will und zweitens, weil ich den Eltern demonstrieren will, dass das Resultat, welches durch die Einrenkung erreicht ist, auch tatsächlich bewahrt geblieben ist.

Nach der ersten Untersuchung lagere ich das Kind auf dem Brette so, wie ich es zur zweiten Gipsverbandsperiode wünsche. Ich korrigiere also die Primärstellung schon auf dem Röntgentisch. Das Bein wird ganz wenig aus der Abduktionslage herausgebracht, indem ich, einen rechtsseitigen Fall vorausgesetzt, den rechten Oberschenkel im Kniegelenk von oben her umgreife mit der rechten Hand, mit der linken Hand die linke Beckenseite fixiere in der Weise, dass der Daumen gegen den Trochanter zu liegen kommt und die vier Finger die Inguinalgegend und die Spina anterior superior festhalten. Wenn ich die Abduktionslage etwas vermindert und dabei gleichzeitig eine leichte Rotation nach innen gemacht habe, der Normallage näher, so dass die Patella seitwärts nach vorn und oben schaut, lege ich einen Sandsack an die Aussenseite und einen zweiten an die Innenseite des Ober-

schenkels. Dann strecke ich den Unterschenkel in der Regel fast ganz und fixiere, nachdem dies geschehen ist, ihn ebenfalls durch zwei Sandsäcke. In dieser Stellung wird eine zweite Röntgenuntersuchung gemacht. Sie sagt mir, dass der Kopf konzentrisch in der Pfanne stehen geblieben ist. Nach diesen beiden Untersuchungen wird das auf der Platte liegende Kind, das mit den Sandsäcken beschwert ist, in das Operationszimmer getragen.

Ich umgreife mit meinen beiden Händen die Platte von der Kopfseite des Kindes her, so dass der Kopf des Kindes gewöhnlich meine Brust berührt und ich selbst das Kind während des Transportes beobachten kann. Ein Assistent geht rückwärts, das Brett von der Fussseite des Kindes aus mit seinen beiden Händen umfassend. So getragen, wird das Kind mit der Platte auf den Operationstisch gelegt. Die Sandsäcke an der Innenseite werden zuerst entfernt, das Kind wird auf der Platte so weit vorgeschoben, bis es vor den Bügel der Beckenstütze mit seinem Perineum zu liegen kommt.

Das Hinaufheben des Kindes auf den Bügel der Beckenstütze geschieht in der oben beschriebenen Weise. Der Verband in dieser neuen Stellung, die jetzt nicht mehr geändert wird, wird genau so angelegt, wie der erste Verband. Erst Wattebinden, dann Fixation der Watte durch fest angezogene Mullbinden, die um den Bügel der Beckenstütze herumgeführt werden. Da das Knie jetzt gestreckt ist, findet ein Zug in der Richtung nach dem Femurkopfe von dem Kniegelenk aus natürlich nicht statt, dagegen wird auch jetzt grosser Wert auf die Tour vom Trochanter nach der Beckenstütze gelegt. Ein Assistent hält das gesunde Bein und drückt es ziemlich kräftig herab, ein zweiter hält das kranke Bein in der ihm gegebenen Abduktions- und Rotationsstellung. Auf eine gewissenhafte und vorsichtige Assistenz ist der grösste Wert zu legen. Ich übergebe daher das kranke Bein stets meiner Frau. Die Gipsbinden werden nach Fixation des Kindes von mir in der angegebenen Weise herumgeführt. Ich lege jedoch jetzt beim zweiten Verband besonderen Wert auf ein gutes Anmodellieren des Verbandes. Die Hüften müssen ordentlich herausmodelliert werden und es muss mit den Knöcheln der linken resp. der rechten Hand die Trochantergegend fest eingedrückt werden, so dass hinten in der Trochantergegend eine tiefe Mulde entsteht. Sehe ich nach Abnahme des Verbandes von der Beckenstütze, dass die Trochantergegend mir nicht gut genug niedergedrückt ist, so schneide ich sie wieder aus und lege Wattekompressen hinein, die ich durch eine letzte Gipsbindentour fixiere.

Da das Kind in diesem Verbande gehen soll, muss er ausserordentlich stabil und mit einem festen Druck gegen den Trochanter aus-

geführt worden sein. Ich habe die Beobachtung gemacht bei der Prüfung der primären Stabilität, dass, wenn man mit seiner Faust fest gegen den Trochanter drückt, man das Bein in manchen Fällen bis ganz in die Normallage zurückführen kann, ohne dass eine Reluxation erfolgt, dass stets die Reluxation bei der Prüfung der primären Stabilität schwerer eintritt, wenn dem Kopf von hinten aus durch Druck gegen den Trochanter ein Halt geboten wird. Aus dem Grunde richte ich auch den Verband, wenn das Kind in ihm gehen soll, danach ein.

Ist der Verband zurechtgeschnitten, so prüfe ich, mit meinen Daumen unter dem Verband in die krankseitige Iliakalgegend hineinfassend, ob ich den Kopf an der gewünschten Stelle deutlich fühle. Ist das der Fall, so wird keine Fensterung des Verbandes und keine neue Röntgenaufnahme gemacht. Ist es nicht der Fall, oder hat mir die Krankengeschichte gesagt, dass die primäre Stabilität nach der Reposition eine ausserordentlich ungünstige war, so mache ich zur Sicherheit noch wieder eine Fensterung des Verbandes und eine Röntgenuntersuchung. In der Regel ist das nicht nötig und die Regel ist, dass ich das Kind, ohne es stationär in der Anstalt aufzunehmen, am selben Tage wieder fortschicke.

Die Eltern erhalten wieder den Auftrag, das Kind zunächst einige Tage im Bett zu lassen, bis der Verband ordentlich trocken geworden ist. Inzwischen wird vom Schuster für die gesunde Seite ein Stiefel gearbeitet, der eine erhöhte Korksohle trägt. Die Höhe der Korksohle ist ganz verschieden, sie schwankt zwischen 4 cm und 10 cm. Ich habe jedoch auch schon in Fällen, wo die primäre Stabilität eine ausserordentlich schlechte war, z. B. in einem Falle, wo Hoffa die blutige Operation machen wollte, eine Sohlenerhöhung von 42 cm gegeben und damit anatomische Retention gewahrt. Der Stiefel und die Sohle müssen besonders gearbeitet sein. Ich habe einen Schuster, dessen eigenes Kind an angeborener Hüftverrenkung von mir behandelt und geheilt worden ist, der die Sache ausgezeichnet versteht. Es ist mir wiederholt vorgekommen, dass, wenn aus irgendwelchen äusseren Gründen ein anderer Schuster die Sohlenerhöhung machte, das Kind nicht damit gehen konnte, sondern umknickte; sobald mein Schuster den Stiefel dann regulierte, lief das Kind damit.

Es muss natürlich darauf geachtet werden, dass die Sohlenerhöhung nach unten zu breiter ausläuft, als wie sie an der Befestigung des Stiefels selbst ist. Ferner muss die Sohle nicht ganz horizontal sein, sondern eine leichte Wölbung besitzen, so dass sie an der Fussspitze nicht so hoch ist wie hinten. Der Fuss fällt nämlich durch den schweren Stiefel beschwert, leicht in die Spitzfussstellung, und wenn die Spitze dann nicht gut abgerundet ist, stolpern die Kinder leicht Wenn ich

gezwungen bin, eine sehr grosse Sohlenerhöhung von 42 cm oder auch nur von mehr als 10 cm zu geben, so verwende ich natürlich keinen Kork. Es wird dann eine kleine Stahlplatte an die dicke Ledersohle angeschroben, in diese Stahlplatte kommt ein Holzstab von der gewünschten Länge und auf diesen Holzstab ist eine breit auslaufende Stahlplatte befestigt, wie es die Abbildung (Fig. 137) zeigt. Ich gebe den Eltern nun den Auftrag, dass die Kinder mit dieser Sohlenerhöhung und diesem Verbande unbedingt gehen müssen. Es gelingt dies durchzusetzen auch fast immer, nur bei den ganz kleinen Kindern, die vor der Behandlung auch noch kaum gelaufen haben, erreicht man es nicht immer. Wenn ich es nicht erreiche, so dehne ich bei diesen kleinen Kindern die zweite Verbandperiode länger aus, als ich es sonst tue. In der Regel sollen die Kinder mit diesem Verbande zwei Monate lang gehen, so dass also in günstigen Fällen die Dauer der ganzen Gipsbehandlung bei mir fünf Monate beträgt. Schien mir aber aus irgend welchen Gründen, und das ist: junges Alter der Kinder, nicht ganz günstige primäre Stabilität, oder aus dem Röntgenbefunde: Vorhandensein einer tiefen Gleitfurche, Fehlen des knöchernen Kopfes, Resorption des knöchernen Kopfes während der Behandlungsperiode, die Möglichkeit einer Reluxation zu bestehen, so wird die zweite Verbandsperiode zwei weitere Monate ausgedehnt, so dass in solchen Fällen die ganze Gipsbehandlung sieben Monate dauert.

Fig. 137. Luxationskind mit hoher Stelze an der gesunden Seite.

Die Abnahme des Verbandes am Ende des zweiten Monats und das Anlegen eines neuen Verbandes geschieht nun ganz genau in derselben Weise wie vorher beschrieben, also auch jetzt wieder genaueste

Fixierung des Kindes vor der Röntgenuntersuchung, weitere Korrektur der Beinstellung auf dem Röntgentische, Röntgenuntersuchung der neuen Stellung, derselbe Transport des Kindes, dieselbe Lagerung und Haltung des Kindes auf dem Operationstisch und natürlich jetzt, da die Abduktion wieder etwas verringert und die Rotation nach innen wieder etwas gesteigert worden ist, ganz besonders exakte Anmodellierung des Gipsverbandes und ganz besonders feste Herausarbeitung des Trochanters. Nach sieben Monaten maximum wird also der letzte Verband abgenommen (Fig. 138). Jetzt beobachte ich bei der Verbandabnahme nicht mehr die peinliche Vorsicht wie bei den früheren Verbandabnahmen. Die klinische Untersuchung des Kindes auf dem Röntgentische zeigt mir, dass der Kopf unverrückbar fest in der Pfanne steht, die Röntgenuntersuchung bezeugt dies. Nach der ersten Untersuchung, also gleich nach Abnahme des letzten Verbandes, mache ich noch keine Bewegungen im Hüftgelenk, ausser dass ich den Schenkel nach unten ziehe in der Richtung des Femur und nach oben drücke gegen die Beckenschaufel, um zu prüfen, ob eine Verschieblichkeit besteht. Ich führe jedoch keine Flexionsbewegungen aus, um etwa zu prüfen, ob der Kopf auch nicht nach hinten abrutscht. Ich führe auch keine Rotationsbewegungen aus, dagegen stelle ich, wenn die Röntgenuntersuchung und der klinische Befund mir das gewünschte Resultat gezeigt haben, das Kind sofort auf die Beine, indem es natürlich an der gesunden Seite die Sohlenerhöhung, die es im letzten Gipsverbande hatte, noch trägt. Da das Kniegelenk die letzten zwei resp. vier Monate steif gestellt war, wickele ich eine Flanellbinde um dasselbe herum, damit es etwas Festigkeit und Halt bekommt. So stelle ich das Kind auf die Beine, lasse es von den Eltern an den Händen fassen und lasse es sofort nach Abnahme des Verbandes vor mir gehen. Dabei bücke ich mich nieder, fixiere mit dem Daumen den Trochanter, greife mit zwei Fingern nach dem Kopf in der Inguinalgegend und folge so dem Kinde beim Gehen. Ich fühle

Fig. 138. Luxationskind mit hoher Sohle, die auf dem Verband gezeichneten Linien zeigen an, wo der Verband aufgeschnitten und auseinandergeklappt wird. Letzter Verband.

dabei, ob der Kopf absolut fest steht und sich nicht verschiebt. Habe ich das konstatiert, so wird das Kind wieder auf den Tisch gelegt, Bauch, Hüftgelenk und Oberschenkel werden in einen Watte-Mullverband getan und mit diesem wird das Kind entlassen. Ich lege diesen Verband an, um das Kind vor Erkältung zu schützen und gebe den Eltern auf, diesen Verband zu Hause abzunehmen und die vorher in Gipsverband gelegenen Teile, Bauch und Oberschenkel, durch warme Höschen zu schützen.

Die Kinder sollen sofort nach Abnahme des Verbandes zu Hause gehen. Es soll nur, weil ich in drei Fällen eine Fraktur oberhalb des Kniegelenks (s. Fig. 139) nach Abnahme des Verbandes erlebt habe, sehr gut auf die Kinder aufgepasst werden, dass sie nicht hinfallen und es wird daher eine Flanellbinde noch um das Knie gelegt und das Gehen nur am Gehbänkchen oder an der Hand der Eltern gestattet. Ferner wird den Eltern Vorschrift und Massregel beim Tragen des Kindes erteilt. Sie dürfen das Kind nicht so auf den Arm nehmen, dass das krankseitige Bein durch den Arm und die Brust des Trägers in Adduktion gedrückt wird. Unter allen Umständen lasse ich mir nach 8 Tagen das Kind wieder vorstellen. Ich finde dann, dass der Kopf an der richtigen Stelle stehen geblieben ist; eine Röntgenuntersuchung wird nicht gemacht.

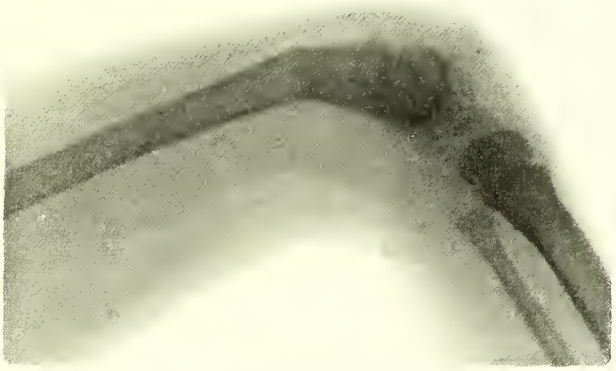

Fig. 139. Infraktion des Oberschenkels oberhalb des Kniegelenks nach Beendigung der Behandlung.

Nach vier Wochen muss das Kind sich wieder vorstellen. Ist in diesen vier Wochen keine Reluxation eingetreten, so tritt auch keine mehr ein auf Grund meiner in den letzten drei Jahren gesammelten Erfahrungen. Die klinische Untersuchung und das Röntgenbild bestätigen mir den Erfolg und ich sage den Eltern, dass die Sohlenerhöhung jetzt etwas reduziert wird. In günstigen Fällen richte ich es so ein, dass nach Ablauf eines Vierteljahres die Sohlenerhöhung verschwindet. In weniger günstigen Fällen lasse ich die hohe Sohle an der gesunden Seite ein halbes, ja ein ganzes Jahr lang tragen, indem ich sie natürlich allmählich reduziere. Die Sohlenreduktion erfolgt alle vier Wochen.

Hat das Kind keine Sohlenerhöhung mehr, so lasse ich wieder vier Wochen herumgehen und kontrolliere dann den Erfolg durch das Röntgenbild.

Die ganze Behandlung dauert also inklusive der Behandlung mittels der hohen Sohle in günstigen Fällen ein halbes Jahr, in mittelgünstigen Fällen 8 Monate, in weniger günstigen Fällen 13—16 Monate. Von diesen 13—16 Monaten dauert die klinische Behandlung nur 10—14 Tage. Eine Nachbehandlung leite ich nur dann ein, wenn leichte oder schwerere Ankylosen bestehen, die im Laufe des ersten halben Jahres nach der Abnahme des Gipsverbandes nicht von selbst zurückgegangen sind. Ueber die Behandlung dieser Bewegungsstörungen werde ich in einem besonderen Kapitel, bei der Nachbehandlungsfrage, sprechen. In den vollständig gelungenen jüngeren Fällen übe ich also, abgesehen von der hohen Sohle, die ich verordne, überhaupt keine Nachbehandlung.

Meine Behandlung der doppelseitigen Luxation.

(S. auch Fig. 121 bis 125.)

Ich versuche stets in einer Sitzung die beiden luxierten Gelenke einzurenken, und zwar gehe ich genau in derselben Weise vor wie bei den einseitigen Luxationen. Da jedoch die eine Seite immer etwas schwieriger einzurenken ist als die andere Seite und man mit absoluter Sicherheit vorher aus dem Röntgenbild nicht die Diagnose stellen kann, welche von beiden Seiten die schwieriger einzurenkende ist, so lege ich stets das Kind vorher, wie bei der einseitigen beschrieben, einige Tage lang in Extension, die ich bei etwas älteren Kindern natürlich länger ausdehne. Nun versuche ich die eine Seite einzurenken. Gelingt es, so prüfe ich von ihr die primäre Stabilität, reluxiere und reponiere verschiedentliche Male. Ich weiss jetzt schon, ob ich die schwerere oder leichtere Seite vor mir gehabt habe. Bei kleinen Kindern bis zum dritten Jahre ist die leichte Seite daran zu erkennen, dass sie in ein bis höchstens fünf Minuten sich reponieren lässt. Habe ich jedoch die schwerere Seite zuerst reponiert, so hat die Einrenkung fünf Minuten bis eine Viertelstunde gedauert. Nachdem ich die eine Seite nun zu verschiedenen Malen reluxiert und reponiert habe, renke ich auch die zweite Seite ein und prüfe, nachdem dies gelungen ist, deren primäre Stabilität. Besteht zwischen den beiden Seiten ein wesentlicher Unterschied oder ist die primäre Stabilität an beiden Seiten sehr schlecht oder sind die Kinder sehr jung, also erst anderthalb bis höchstens zwei Jahre alt, so reluxiere ich die schlechteste Seite, welche die geringste Stabilität besitzt und tue zunächst die bessere Seite

in den Verband. Ich behandle also neuerdings in diesen Fällen die doppelseitige Luxation zweizeitig, und zwar jede Seite genau nach den Grundsätzen, wie ich sie bei der einseitigen Luxation beschrieben habe. Es erübrigt nur noch, den Grund zu erwähnen, warum ich zuerst die Seite mit der besten Stabilität in Behandlung nehme. Es geschieht deshalb, weil diese Seite nachher bei der Reposition und Retention der anderen schlechten Seite durch die dann zu tragende hohe Sohle in Adduktion gestellt wird und weil diese Adduktionsstellung der Reluxation des Gelenkes Vorschub leisten könnte. Ich muss also vollkommen sicher sein, wenn ich nachher die hohe Sohle gebe, dass das Gelenk die nötige Festigkeit besitzt, um trotz Adduktion nicht zu reluxieren. Würde ich die Seite, welche die schlechtere primäre Stabilität besitzt, zuerst eingipsen, so würde ich mich nicht getrauen, nachher an dieser Seite eine hohe Sohle tragen zu lassen, weil ich immer die Reluxation befürchten müsste. Ausserdem brauche ich die Seite mit der guten primären Stabilität nicht so lange zu fixieren wie die andere Seite. Ich brauche nur etwa 3—5 Monate und kann dann ein halbes Jahr eine hohe Sohle tragen lassen, um durch die Abduktion, die ich dem reponierten Gelenke gebe, eine möglichst gute, tiefe Ausgestaltung der Pfanne zu erreichen, so dass eine Reluxation nachher, wenn das andere Bein reponiert wird, nicht eintritt.

Die andere Seite nehme ich etwa ein Jahr nach der ersten Reposition vor. Das Kind muss die letzten 4—6 Wochen schon ohne jede hohe Sohle gegangen sein und das Röntgenbild muss mir, bevor ich an die zweite Seite herangehe, ebenso wie die klinische Untersuchung, vollkommen Gewissheit darüber geben, dass eine Reluxation trotz der Adduktionsstellung, die sie einzunehmen genötigt wird, nicht mehr eintritt. Die Reposition und Retention der zweiten Seite geschieht genau so wie die der ersten, nur bin ich gezwungen, weil ja die primäre Stabilität etwas schlechter war, gewöhnlich den Verband etwas länger liegen zu lassen.

Die Verbandsperiode der zweiten Seite dauert in der Regel sieben Monate. Am Schlusse der Behandlung bekommt dann die erstgeheilte Seite eine hohe Sohle, die ich, genau wie bei der einseitigen Luxation, allmählich reduziere. 10—12 Monate nach der zweiten Reposition geht das Kind vollständig normal, so dass die ganze Behandlung, wenn sie zweizeitig ausgeführt wird, bis zum vollkommen normalen Gang, gewöhnlich sich doch noch etwas kürzer stellt, als wenn ich gezwungen bin einzeitig zu behandeln. Allerdings hat das Kind eine Narkose mehr auszuhalten gehabt.

Die einzeitige Behandlung der doppelseitigen Luxation wende ich dann an, wenn bei älteren Kindern vom 4. bis zum 6. Lebensjahre

die primäre Stabilität eine ziemlich gleiche ist. Bei Kindern vom 6. bis zum 10. Lebensjahre wende ich sie stets an, weil die Beseitigung der eintretenden Ankylosen zu grosse Schwierigkeiten macht, wenn ich durch zweizeitige Behandlung die Reposition der einen Seite noch auf ein weiteres Jahr hinausschieben würde. Auch hat die Erfahrung gelehrt, dass, wenn die Kinder etwas älter sind, sich in relativ kürzerer Zeit eine Festigung des Gelenkes entwickelt.

Die beiden Seiten werden in einer Sitzung eingerenkt und sofort in einen dauernden Verband getan. Es ist nötig, dass ich kurz die Verbandtechnik bei der doppelseitigen Reposition beschreibe, weil meiner Ansicht nach die von Lorenz angegebene Bindenführung nicht richtig ist, indem Lorenz (s. das Schema seiner Bindenführung) durch eine Bindentour, welche er von der einen Seite vorne vom rechten Knie ausgehend nach der Vorderseite des linken Knies führt, an der einen Seite durch die Bindenführung einen Zug nach hinten auf das Kniegelenk ausübt, während er auf der anderen Seite in entgegengesetzter Weise einen Zug nach vorne auf das Kniegelenk ausübt (s. Fig. 93). Er würde also im schlimmsten Falle durch seine Bindenführung an der einen Seite eine Reluxation nach vorne, an der anderen Seite eine Reluxation nach hinten bekommen können; so schlimm wird es gewöhnlich nicht werden, sicher ist aber, dass die beiden Gelenke in einer verschiedenen Weise durch die Bindenführung fixiert werden.

Aus dem Grunde lege ich die Bindenführung anders. Wenn das Kind auf dem Bügel der Beckenschwebe liegt, so halten zwei Assistenten am Knie und am Fusse das Kind (s. Fig. 140 und 141). Das Kind wird wattiert bis zu dem Knöchel, und jetzt lege ich die Mullbinden, welche die Watte fixieren, zunächst derart an, dass das rechte Knie durch den Zug der Binde nach unten hinter die Frontalebene gedrückt wird, wie es Fig. 140 zeigt Ich komme also mit meiner Binde von der Hinterseite des Rumpfes her, gehe mit der Binde über die rechte Inguinalgegend und führe die Binde mit starkem Zug über das rechte Knie nach abwärts an die Rückseite des rechten Oberschenkels und gehe jetzt mit starkem Zug wieder an die linke Seite des kindlichen Rumpfes. Einige Bindentouren zirkulär um den rechten Oberschenkel pressen den ersten Bindenzug fest an die Unterlage an. Durch diesen Zug bringe ich also erstens den rechten Oberschenkel in Abduktion, und zweitens übe ich durch ihn einen möglichst starken Druck in der Richtung der Femurachse auf das Hüftgelenk aus. Es wird natürlich durch eine zweite Bindentour auch der Trochanter fest an das Hüftgelenk herangedrückt, die ich genau in derselben Weise führe, wie ich es bei der einseitigen Luxation beschrieben habe, also von der Beckenschwebe über die Inguinalgegend nach der Trochantergegend, von der Trochanter-

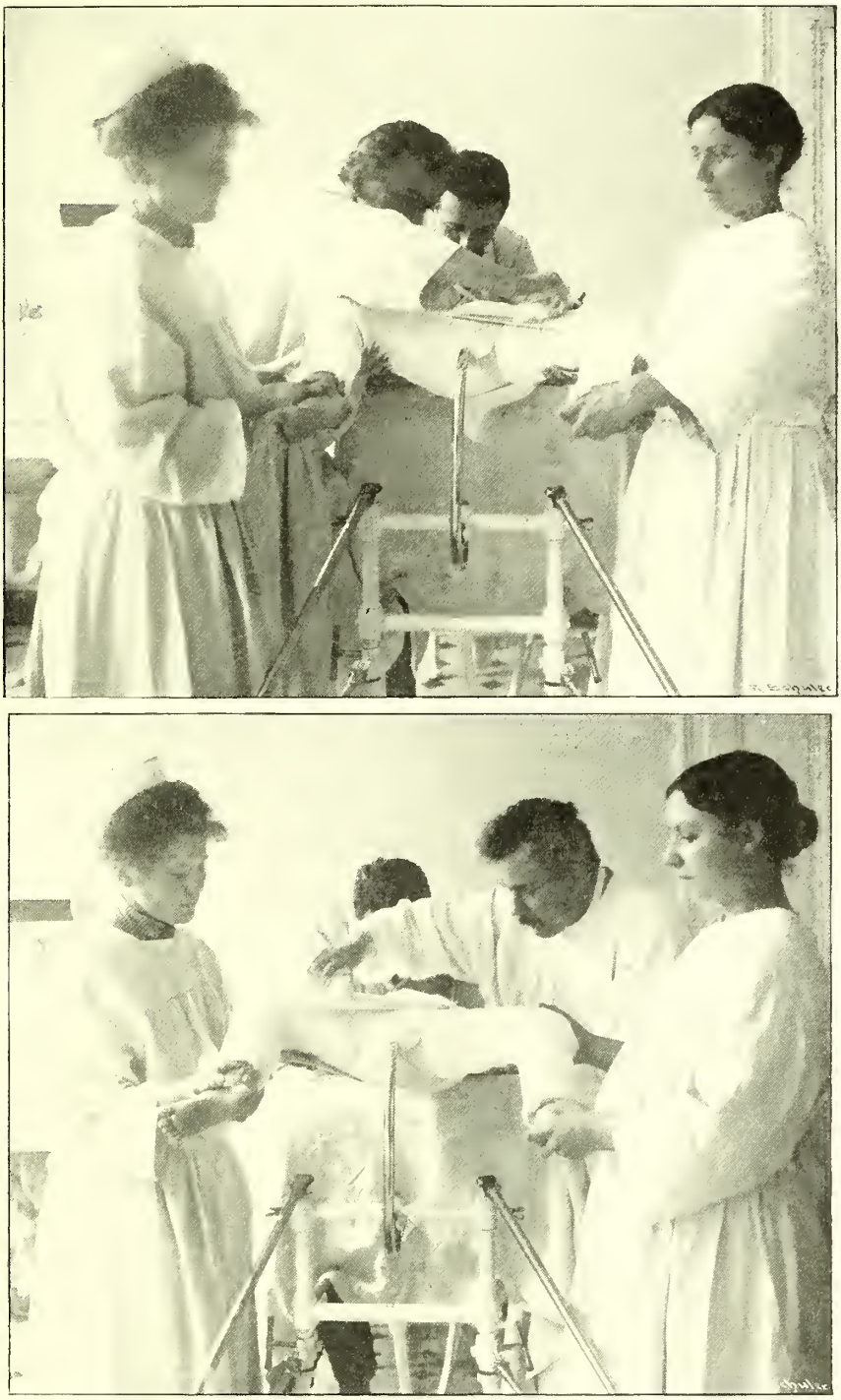

Fig. 140 u. 141. Meine Bindenführung bei einzeitiger Behandlung der doppelseitigen Luxation.

gegend wieder zum Bügel der Beckenschwebe zurück. Abwechselnd mit diesen Touren, welche die rechte Seite in die gewünschte Stellung bringen, führe ich nun auch an der linken Seite die Touren aus. Um die erste Tour richtig zu machen, welche den linken Schenkel in Abduktion stellt und eine Pression vom Kniegelenk aus auf das Hüftgelenk ausüben soll, muss ich mit meiner Binde von der rechten Rumpfseite kommend über die linke Inguinalgegend gehen, vorne um das linke

Fig. 142. Doppelseitiger Luxationsverband von vorne, so weit ausgeschnitten, dass man das Hüftgelenk röntgographieren kann.

Fig. 143. Dasselbe von hinten.

Kniegelenk herumgehen, an der Rückseite des linken Kniegelenks, stark nach abwärts drückend zur Hinterseite des linken Oberschenkels gehen; über die Rückseite des Rumpfes stark anziehend zur rechten Vorderseite des Rumpfes emporsteigen. Die Tour, welche den Trochanter fixiert, erfolgt so, wie für die andere Seite beschrieben. Dann werden, wenn das Kind mit den Mullbinden auf diese Weise schon gut fixiert ist, die Gipsbindentouren auf die gleiche Art angelegt. Das Kind wird jetzt genau so behandelt wie das einseitig luxierte Kind. Es

werden nach einigen Tagen ebenfalls Fenster in den Verband hineingeschnitten, natürlich vier Fenster, wie es die beiden Bilder (Fig. 142 und 143) zeigen. Es werden Röntgenuntersuchungen durch den gefensterten Gipsverband gemacht und nach dem Ergebnis der Röntgenuntersuchung weiter verfahren.

Was die Dauer der einzeitigen Gipsbehandlung anlangt, so beträgt sie ebenfalls wieder drei bis höchstens sieben Monate. Die Verbandabnahme und das Wiederanlegen eines neuen Verbandes geschieht genau nach denselben Grundsätzen, wie ich bei der einseitigen Luxation beschrieben habe.

Meine Nachbehandlung.

Ich habe schon erwähnt, dass ich bei den wirklich gut gelungenen Repositionen eine eigentliche Nachbehandlung ausser dem Tragen einer hohlen Sohle durchaus nicht für nötig halte. Ich muss jedoch von dieser allgemeinen Behauptung zwei Ausnahmen zugestehen, nämlich 1. bei den wohlgelungenen älteren einseitigen Luxationen und 2. bei der einzeitigen Behandlung der doppelseitigen Luxation. In diesen beiden Fällen wende ich stets eine Nachbehandlung an und zwar deswegen, weil bei den einseitigen älteren Fällen die Ankylosierung des Gelenkes nach gelungener Retention eine zu starke Störung der Funktion mit sich bringt; weil bei den doppelseitigen einzeitig behandelten Fällen entweder auch durch Ankylosierung die Funktion beeinträchtigt wird oder, sind die Fälle jünger, eine ungenügende Funktion eintreten kann, wenn das eine Gelenk seine Beweglichkeit zu schnell erreicht und das andere Gelenk Bewegungsstörungen noch aufweist.

Die Beseitigung der einseitigen Hüftgelenksankylose.

Hat ungefähr ein halbes Jahr nach Abnahme des letzten Verbandes sich ein gut reponiertes Hüftgelenk nicht so in seiner Funktion gebessert, dass man annehmen kann, es würde auch ohne orthopädische Nachbehandlung von selbst seine volle Funktion wieder bekommen, so unterziehe ich das Kind einer energischen Nachbehandlung, ohne dass ich fürchte, durch sie eine Reluxation zuwege zu bringen. Ist die Bewegungsstörung sehr hochgradig, ist die Abduktionsstellung des letzten Verbandes nicht zurückgegangen, ist eine starke Auswärtsrotation noch vorhanden, die durch manuelles Bewegen nicht zu beseitigen ist, so wird das Kind zunächst narkotisiert und es wird in Narkose versucht, die Normalstellung des Beines zu erzwingen, was in der Regel gelingt. Zu dem Zwecke muss das Becken des narkotisierten Kindes

sehr gut fixiert sein und der Arzt muss das im Kniegelenk gebeugte Femur fest packen und erst allmähliche, dann immer stärker werdende Flexionsbewegungen im Hüftgelenk machen. Man erreicht so in der Narkose gewöhnlich sehr bald eine volle Beuge- und Streckfähigkeit des Hüftgelenks; zunächst allerdings noch in starker Abduktionslage. Hat man jedoch erst die Beugebeweglichkeit erreicht, so kombiniert man diese Flexionen mit starken Adduktionsbewegungen, man drückt also das krankseitige Knie, wenn das Hüftgelenk sich in rechtwinkliger Flexion befindet, möglichst nach der gesunden Brustseite herüber. Man beginnt zunächst sehr schonend diese Bewegungen, fühlt einen leichten Widerstand, der allmählich mehr und mehr schwindet. Ist jedoch der Widerstand nicht zu überwinden, so wird man den Grund des Hindernisses in dem ausserordentlich straff sich anspannenden tensor fasciae latae finden. Die subkutane Tenotomie seiner Fasern ist dann nötig. Sind diese Hemmnisse beseitigt, so wird die Adduktion sehr viel leichter zu erreichen sein. Hat man die Abduktion beseitigt, so erübrigt gewöhnlich noch die Aussenrotation zu beseitigen. Das gelingt nicht immer vollständig und liegt offenbar daran, dass die Lage der Pfanne zu stark nach vorne sich befindet. Bis zu einem gewissen Grade, der nicht sehr störend wirkt, lässt sich jedoch auch die Aussenrotation in der Narkose durch entsprechende Einwärtsdrehung beseitigen. Hat so die Extremität eine der Normallage möglichst entsprechende Stellung eingenommen, so wird das Resultat zunächst in einem Gipsverband fixiert. Zu dem Zwecke werden beide Beine des Kindes oberhalb der Knöchel in die Laschen des Heusner-Engelsschen Extensionstisches gebracht, ausserdem wird in der Dammgegend ein breiter Kontraextensionsgurt angelegt, der durch die proximale Kopfextensionskurbel ange-

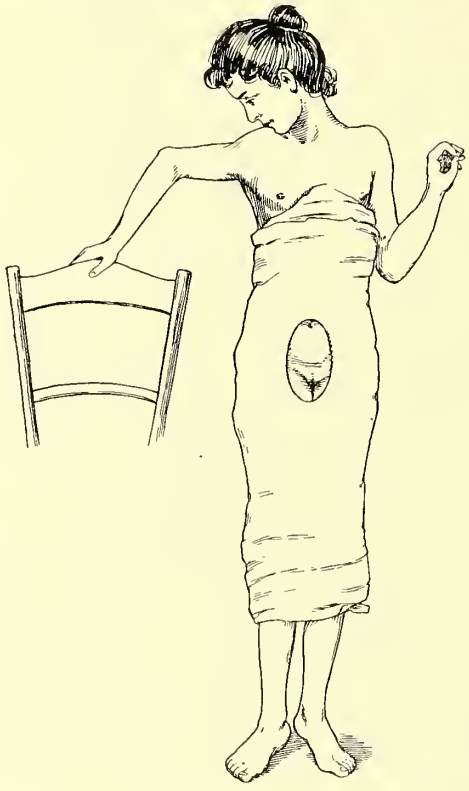

Fig. 144. Paketgipsverband.

zogen wird. Ein Assistent hält das Bein in möglichst starker Innenrotation, ein zweiter Assistent dreht die Kurbel der Fussextensionslasehen an, und zwar wird die gesundseitige Kurbel stärker angedreht als die andere, so dass das gesunde Bein dureh das Herabziehen des Beekens an der gesunden Seite länger erseheint. Habe ieh so an der gesunden Seite eine Verlängerung von etwa 3 em erreieht, so wird um den Rumpf und beide Ober- und Untersehenkel des Kindes bis zur Mitte des Unterschenkels dieker Watteverband gelegt und durch Mullbinden die Watte fixiert. Das krankseitige Bein wird dureh Bindenzüge möglichst fest an das gesunde angezogen und so die Binden in der Richtung der Redression angelegt, d. h. die Binden so angelegt, dass dureh jeden Bindenzug die Innenrotation des Schenkels vermehrt wird. Ist das Kind so fest in diesem Wattemullverband fixiert, so werden Gipsbindentouren hinzugefügt, um einen absolut festen Verband zu gewährleisten (s. Fig. 144). In der Inguinal- und in der Gesässgegend werden entsprechend ovale Löcher hineingeschnitten, so dass die Defäkation ermöglieht wird, wie es das Bild zeigt. Nach 14 Tagen wird dieser Verband entfernt und jetzt wird durch tägliehe energische Behandlung dafür gesorgt, dass kein Rezidiv wieder eintritt. Das Kind kommt täglieh ein bis zweimal auf den Extensionstisch und wird genau so extendiert, wie es zur Vorbereitung des Gipsverbandes auf dem Extensionstiseh vor 14 Tagen gelegen hatte, d. h. an der gesunden Seite wird der Fuss stärker extendiert als an der kranken Seite. Um jedoch eine Lockerung des Gelenkes an der kranken Seite zu erreiehen und aueh um die Rezidivierung der Beckensenkung zu verhüten, wird der Kontraextensionszug jetzt von dem krankseitigen tuber ischii aus angelegt und das kranke Bein ebenfalls extendiert, so viel, wie das Kind es aushalten kann. Um endlieh die Aussenrotation zu beseitigen, wird eine Binde um den kranken Oberschenkel, Kniegelenk, einen Teil des Untersehenkels angelegt und die Binde herübergezogen von der Aussenseite des krankseitigen Kniegelenks nach dem gesunden Sehenkel oder naeh dem Rahmen des Extensionstisehes der entgegengesetzten Seite und dort befestigt, wie es die folgende Figur zeigt (s. Fig. 145). In dieser Stellung bleibt das Kind eine halbe Stunde liegen, dann wird es herausgenommen und in einen Heissluftkasten gebraeht. Im Heissluftkasten bleibt es ebenfalls eine halbe Stunde und muss dort so hohe Temperaturen aushalten wie möglich. Die Kinder gewöhnen sieh an Temperaturen von 110—140°. Ich benutze die Eschbaumschen und Strassaekersehen Heissluftkästen und bin mit beiden ganz zufrieden. Die Esehbaumsehen haben den Vorteil, dass man beide Hüften gleichzeitig der heissen Luft aussetzen kann, sie haben den Naehteil, dass sie sich leieht abnutzen, weil sie aus Holz bestehen, die Strass-

ackerschen haben den Vorteil der längeren Haltbarkeit, sie haben den Nachteil, dass man die Hüfte nicht so gut lagern kann.

Wenn die Kinder aus dem Heissluftkasten herauskommen, lasse ich sie noch eine Viertelstunde unter wollener Decke sich abkühlen, dann massiere ich die Adduktoren besonders stark und nehme die Oberschenkel und Glutaealmuskulatur vor in der Weise, wie ich es im Kapitel der Nachbehandlung im allgemeinen Teil beschrieben habe. Nach der Massage suche ich manuell das Hüftgelenk zu bewegen und zwar lege ich den Patienten, wenn ich das Hüftgelenk bewegen will, wieder auf den Extensionstisch, weil ich durch Zug und Gegenzug eine gute Beckenfixation erreiche. Genügt diese noch nicht, so wird ein breiter Gurt um beide spinae ant. sup. gespannt, nach unten unter den Extensionstisch gezogen, das eine Ende an der gesunden Seite in der Inguinalgegend wieder emporge-



Fig. 145. Ankylosenbehandlung. Der nach aussen gedrehte fixierte rechte Schenkel wird durch den Bindenzug einwärts gezogen und die Binde an der anderen Seite des Tisches befestigt.

führt, wieder über die gesunde spina anterior superior zurückgeführt, so dass der gesunde Oberschenkel wieder in einer Schlinge liegt und dieser Zug am Rahmen des Extensionstisches unten befestigt. Der andere Zug ist an der andern Seite ebenfalls befestigt (s. Fig. 146). Habe ich so eine gute Beckenfixation erreicht, so versuche ich ganz

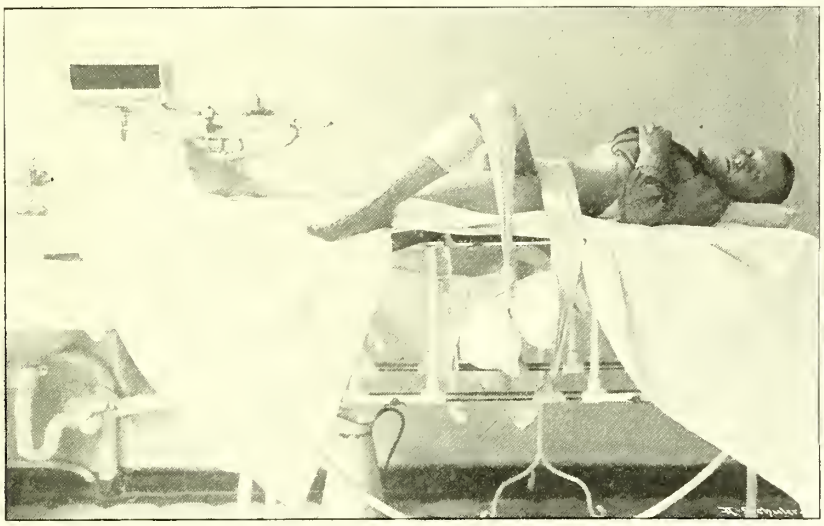

Fig. 146. Herbeiführung der Adduktion. Das Becken ist durch eine Binde fixiert, das Knie wird durch einen Sandsack in Adduktion gezogen

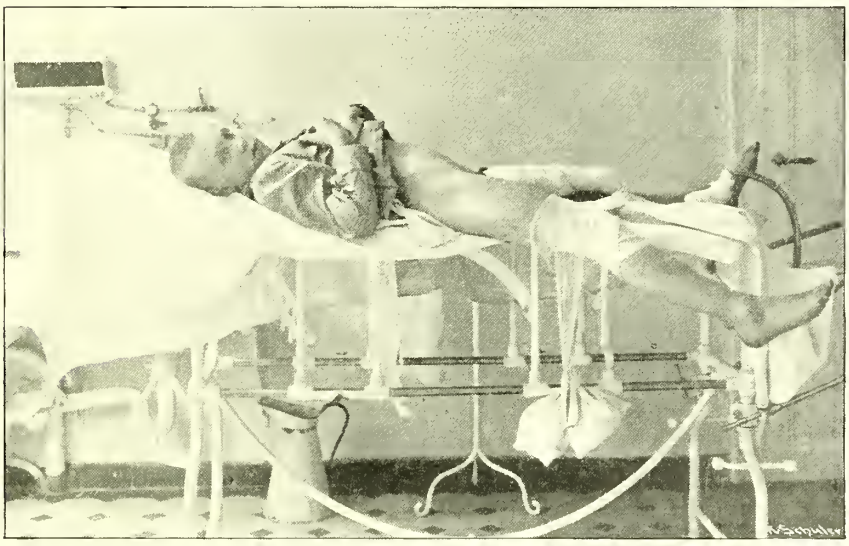

Fig. 147. Beseitigung der Flexionskontraktur durch Gewichtszug am Knie.

allmählich durch systematisches Beugen und Strecken, durch Adduzieren und Abduzieren und durch Rotieren des Schenkels die Bewegungsfähigkeit im Hüftgelenk zu steigern. Ich habe die Erfahrung gemacht, dass nur die schonende, langsame Bewegung Erfolg zeitigt. Von jedem brüsken, schmerzhaften Bewegen jedoch nehme ich Abstand. Das nützt gar nichts; damit quält man nur die Kinder unnötigerweise. Um die volle Streckung des oft in leichter Flexionsstellung ankylosierten Gelenkes zu erreichen, wende ich noch

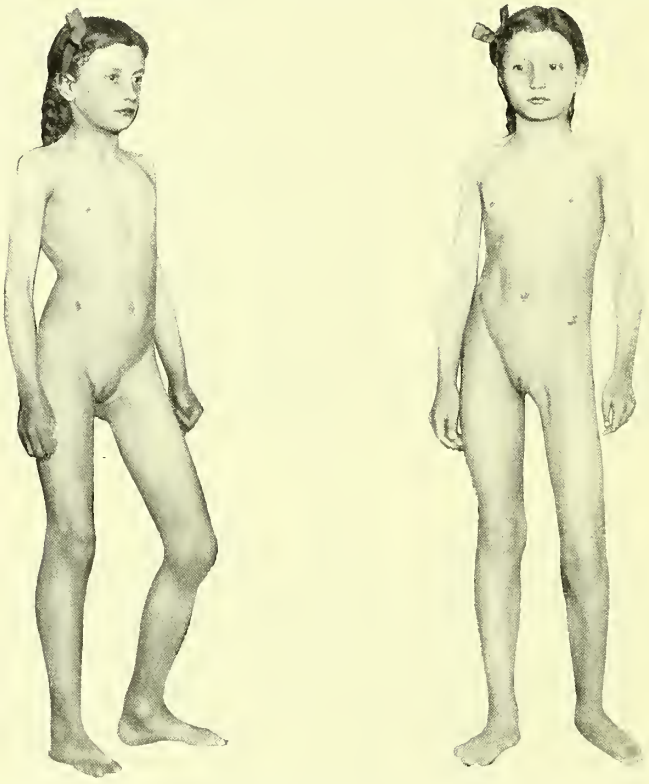

Fig. 148 u. 149. Lotte N. Linksseitige Flexions- und Abduktionskontraktur.

folgenden kleinen Handgriff an. Das krankseitige Bein liegt frei in der Luft schwebend und drückt durch seine eigene Schwere sich nach unten, also in Extensionsstellung. Diese Extensionsstellung vermehre ich dadurch, dass ich um das Kniegelenk eine Binde wickle, an deren beide Enden ich einen Sandsack hänge. Dieser Sandsack zieht das Bein noch mehr in Streckstellung. Dadurch, dass ich ganz allmählich die Schwere des Sandsackes verstärke, erreiche ich ein allmähliches Besserwerden der Streckstellung, wie es Figur 147 zeigt. Endlich be-

diene ich mich noch eines redressierenden Zuges, um auch die Adduktionsstellung zu bessern. Es wird wieder das Kniegelenk mit einer Binde umwickelt; das eine Ende der Binde, welches von der Aussenseite des Kniegelenks geführt wird, wird über den gesunden Oberschenkel nach der entgegengesetzten Seite des Extensionstisches hinabgezogen und mit einem Sandsack beschwert. Der Zug dieses Sandsackes bringt den Schenkel in Adduktion, wie die Figur 146 zeigt. Auch dieser Zug wird allmählich verstärkt. Ich lasse mit diesen Zügen die Kinder ebenfalls täglich eine halbe Stunde jedesmal liegen und wenn der Redressionszug gewirkt hat, füge ich noch einige manuelle, vorsichtige Redressionsbewegungen hinzu. Am Schlusse dieser Behandlungssitzung werden die Kinder ohne Stiefel auf die Erde gestellt und müssen sich bemühen, eine Zeitlang mit voller Sohlenfläche auf dem Boden zu stehen. Anfangs macht dies Schwierigkeiten, weil das gesundseitige Bein infolge der Beckenhebung zu kurz erscheint, und die Kinder beugen das krankseitige Kniegelenk stark, wie es die vorstehenden Figuren zeigen (s. Fig. 148 und 149). Nach einigen Monaten angestrengten Uebens sind sie jedoch so weit, dass sie mit beiden Fussflächen den Fussboden erreichen, wie das folgende Bild zeigt (s. Fig. 150). In ganz hochgradigen Fällen bleibt eine kleine Beckensenkung an der kranken Seite zurück, die die Kinder entweder durch leichte Beugung im Kniegelenk der kranken Seite oder durch eine kleine Hebung der Fussspitze der gesunden Seite korrigieren.

Fig. 150. L. N. nach der Mobilisationsbehandlung.

Die Nachbehandlung der einzeitig behandelten doppelseitigen Luxation.

Wenn aus Gründen, die ich oben erwähnt habe, eine doppelseitige Hüftverrenkung einzeitig behandelt worden ist, so muss ebenfalls eine systematische Nachbehandlung in den allermeisten Fällen einsetzen. Nur dann, wenn die Eltern der Kinder sehr intelligent sind und gewissenhaft die Anordnung des Arztes befolgen, kann man von einer durch den Arzt angestellten Nachbehandlung absehen. Da man jedoch diese Gewissheit nicht immer hat, ist es zum mindesten zweck-

mässig, die erste Zeit nach dem Abnehmen des Verbandes die Kinder ärztlich beobachten zu lassen. Ich verfahre in der Regel folgendermassen: Die Stellung, aus der das doppelseitig luxiert gewesene Kind aus dem letzten Verbande herauskommt, ist in der Regel Abduktion von 45°, Flexion oder aber Extensionsstellung im Hüftgelenk, Einwärtsrotationsstellung des Schenkels. Trotz der Innendrehung des Schenkels steht die Kniescheibe jedoch noch nicht nach vorne, was infolge der noch vorhandenen Abduktion unmöglich ist. Ich sage den Eltern, sie sollen die Kinder zunächst ins Bett legen, sollen ihnen Sandsäcke an die Aussenseiten der Oberschenkel legen, damit die Schenkel

Fig. 151. W. D. Doppelseitige Luxation im ersten Monat nach der Verbandabnahme.

Fig. 152. W. D. 3 Monate später ohne Nachbehandlung. Vollständige Heilung.

nicht wieder in stärkere Abduktionsstellung zurückkehren. Nach acht Tagen lasse ich mir die Kinder zeigen und sehe zu, ob eins von den beiden Hüftgelenken mehr beweglich ist als das andere, ob eins von den Gelenken leichter in Adduktion sich einzustellen versucht als das andere. Gewöhnlich ist es so, dass das eine Gelenk etwas beweglicher als das andere ist. Nun behalte ich meistens sie im Hause und sorge dafür, dass das am meisten bewegliche Gelenk sich nicht schneller weiter in seiner Beweglichkeit entwickelt als das andere. Dies erreiche ich da-

durch, dass die Kinder ins Bett gelegt werden und das beweglichere Gelenk durch einen Sandsack fixiert wird. Mit dem anderen Gelenk werden vorsichtig Adduktionsbewegungen gemacht; die Rotation, die Beuge- und Streckfähigkeit wird vorsichtig vermehrt. — Nach einigen Tagen wird das andere Gelenk, welches ursprünglich beweglicher war, freigegeben und man vergleicht jetzt wieder den Bewegungsgrad beider Gelenke. Sind sie noch nicht gleich, so wird das eben geschilderte Manöver noch einigemale wiederholt, so lange, bis die

Fig. 153 u. 154. E. v. O. Doppelseitig konzentrisch geheilte Luxation. 11 Jahre alt. Schlechte Stellung infolge ungenügender Nachbehandlung.

Beweglichkeit beider Gelenke gleichmässig ist (s. Fig. 151 und 152). Dann wird das andere Gelenk dauernd freigegeben und das Kind sich wieder für einige Tage selbst überlassen; es werden vorsichtig die Unter- und Oberschenkel massiert, aktive und passive Bewegungen durch den Arzt jedoch jetzt nicht angestellt. Ich warte ruhig darauf, dass das Kind sich selbst im Bette aufrichtet. Dies geschieht oft erst nach Wochen; 4, 6, ja 8 Wochen vergehen, bis das Kind so weit ist. In einigen Fällen kommt das Kind jedoch schneller auf die Beine. Ist

es so weit, dass es sich am Bettrande haltend weiterbewegen kann, so mache ich wieder eine Röntgenuntersuchung und stelle fest, ob bei Belastung des Gelenkes ohne Gipsverband keine Kopfverschiebung eingetreten ist. Ist das nicht der Fall, so gebe ich den Eltern nur auf, beide Beine gleichzeitig zu adduzieren und Einwärtsdrehungen mit ihnen zu machen. Von Flexions- und Extensionsbewegungen sehe ich ab, weil diese gewöhnlich von selbst wieder kommen und weil, wenn die Eltern sie gleichseitig machen sollen, sie gewöhnlich nicht schonend genug gemacht werden. Ich lasse die Kinder stehen und achte darauf, dass beide Beine symmetrische Stellung einnehmen, dass das eine Bein nicht näher an die Medianlinie kommt als das andere. Sobald wieder eine Differenz auftritt, muss das in der Beweglichkeit zurückgebliebene Bein sofort vorgenommen werden, so dass es die Beweglichkeit des anderen baldigst erreicht. Es stellen sich häufig im Laufe der Zeit solche ungleiche Bewegungsgrade wieder heraus und man muss ausserordentlich aufmerksam darauf sein, damit niemals ein zu hoher Bewegungsgrad an der einen Seite, zu geringe Beweglichkeit an der anderen Seite entsteht. Wenn die Eltern aus Indolenz in solchem Falle nicht früh genug zum Arzte zurückkommen, so können sich ganz ausserordentlich schlechte Stellungen herausbilden trotz gelungener Reposition und Retention, so dass das funktionelle Resultat ein entschieden schlechteres ist, als wenn man das Kind überhaupt nicht eingerenkt hätte. Ja, es kann sogar nach einem Jahre noch nach der Abnahme des Verbandes infolge der ungleichartigen Belastung zu einer Ausweitung der Pfanne an der einen Seite nach hinten und oben derart kommen, dass man von einer Reluxation des Gelenkes sprechen könnte. In Wirklichkeit handelt es sich um keine Reluxation, wohl aber weitet der ständige Druck des Kopfes in falscher Richtung den hinteren Pfannenrand derartig aus, dass ein neues Gelenk dort

Fig. 155. E. v. O. nach der Nachbehandlung.

entsteht. Der Kopf ist durchaus fest und nach oben nicht verschiebbar, wie bei einer koxitischen Pfannenwanderung. Ich habe einen derartigen Fall bei einem 10jährigen doppelseitig gut reponierten Mädchen erlebt und bedaure, da ich das endgültige Resultat jetzt sehe, noch immer, dass ich das Kind nicht sofort nach Abnahme des Verbandes für lange Zeit im Hause behalten habe. Welche Stellungen dann eintreten können, zeigen die Abbildungen (s. Figg. 153, 154, 155).

Sind einmal derartige Zustände hochgradigerer Natur eingetreten, so kann man nur durch die vorhin bei der einseitigen Luxationsbehand-

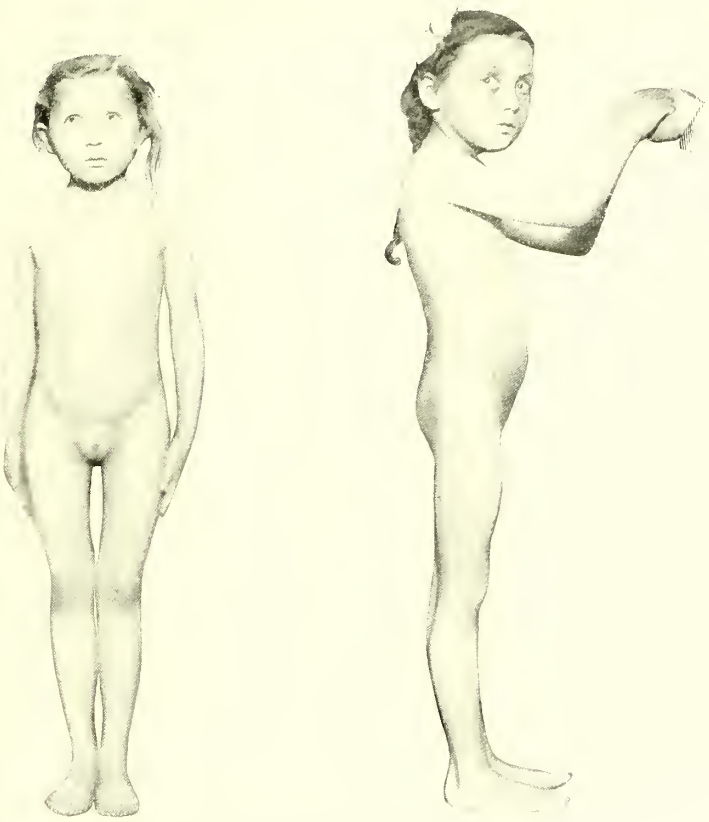

Fig. 156 u. 157. A. H. Doppelseitig geheilte Luxation, einzeitig behandelt. Heilung ohne Nachbehandlung.

lung beschriebenen Weisen noch eine Besserung erreichen. Wird jedoch auf die gleiche Entwickelung der Gelenke ganz genau geachtet, durch Bewegung oder Fixation stets die Gelenke kontrolliert, so erreicht man nach 6 Monaten bis etwa einem Jahre nach Abnahme des letzten Verbandes, dass das Kind einen annähernd normalen Gang hat. Gerade bei den doppelseitigen Luxationen dauert die Wiederherstellung des

normalen Ganges recht lange, aber man wird, wenn man auf die Beweglichkeit beider Gelenke genau achtet, sehen, dass der Gang von Monat zu Monat besser wird, dass der breitbeinige Gang allmählich verschwindet, dass die Fussspitzen gerade nach vorne gesetzt werden, dass keine Auswärtsdrehung mehr vorhanden ist, dass der Gang dem eines normalen Kindes immer ähnlicher wird und ihn nach anderthalb bis zwei Jahren, nach Fortlassen des letzten Verbandes erreicht (s. Fig. 156 u. 157).

XII. Beispiele von typischen Krankengeschichten.

1. Einseitige Fälle.

Journal Nr. 1088. Ilse S., 1 Jahr 8 Mon, überwiesen von Dr. von Herff aus Hannover.

Das Kind will gerne laufen, kann allein jedoch noch nicht, knickt dabei immer mit dem linken Fuss nach aussen um. Status: ziemlich dickes Kind. Beiderseits kindliche Knickfüsse, links stärker als rechts. Links leichtes Schlottern im Kniegelenk. Die linke Seite ist entschieden schwächer entwickelt als die rechte, das Bein liegt etwas nach aussen in der Rückenlage, mehr als das rechte. Die Trochanterspitze steht links 1 cm höher als rechts. Da das Kind sehr dick, lässt sich nicht genau feststellen, ob der Kopf sich am Becken verschieben lässt. Die Röntgenuntersuchung bestätigt jedoch die Diagnose der Hüftverrenkung.

Operation 15. 8. Die Reposition gelingt sehr leicht ohne Zerwalken der Adduktoren. Die primäre Stabilität wird ausnahmsweise nicht geprüft, weil die Narkose nicht gut ist und auf ein Minimum beschränkt werden musste. Kopf ist aber vorne gut zu fühlen. Verband in rechtwinkliger Abduktion bis über das Knie.

19. 8. Fensterung: Kopf konzentrisch in der Pfanne, zeigt das Röntgenbild.

24. 8. Entlassen.

14. 10. Verband schlecht, erneuert in der primären Stellung.

25. 11. Verband in verminderter Abduktion mit Streckstellung des Kniegelenks, mit Knie im Verband, Kopf in der Pfanne.

23. 12. Röntgenuntersuchung: Kopf fest in der Pfanne. Abnahme des Verbandes. Soll hohe Sohle tragen an der gesunden Seite.

5. 1. Nachuntersuchung: Kopf fest. Das Kind will die hohe Sohle nicht tragen. Soll ohne hohe Sohle gehen.

12. 3. Röntgenuntersuchung: Kopf in der Pfanne. Das Kind geht sehr gut, ohne eine Spur zu wackeln, bekommt an beiden Seiten Plattfusseinlage. Kopf konzentrisch in der Pfanne (s. Fig. 158).

28. 9. Der Gang ist tadellos.

Journal Nr. 664. Elly D., $1^3/_4$ Jahr alt, Hannover, Luxatio cox. congenita dext.

Seit das Kind geht, tritt es mit der rechten Fussspitze auf. Rechter Knöchel, rechte Kniescheibe stehen 1 cm höher. Der Kopf lässt sich nach oben verschieben, steht etwas über der Roserschen Linie. Bei Bewegungen knackt das rechte Hüftgelenk. Kein stark hinkender Gang.

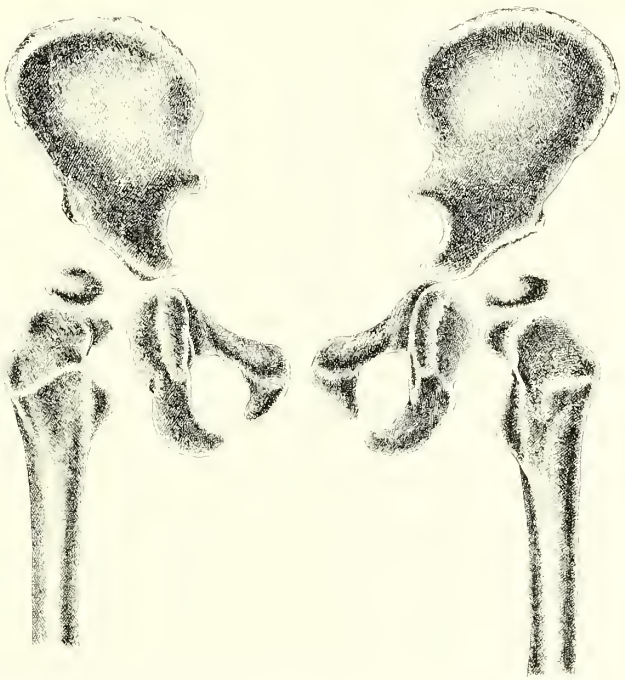

Fig. 158. J. S. R. B. nach der Heilung, s. Fig. 18 vor der Behandlung.

18. 10./04. Reposition in Narkose. Es gelingt durch einfachen Daumendruck gegen den Trochanter, den Kopf in die Pfanne zu bringen mit leisem Repositionsgeräusch. Das Reluxationsphänomen ist sehr deutlich. Die primäre Stabilität sehr gut. In Abduktion von ca. 25 ° steht der Kopf noch fest in der Pfanne. Adduziert man noch stärker, so schnappt er heraus. Die Adduktoren brauchen nicht zerwalkt zu werden. Die Abduktion beim Eingipsen beträgt 90 °. Knie rechtwinklig gebeugt mit in den Verband.

14. 11. Verband zerbrochen. Röntgenuntersuchung: Kopf in der Pfanne, Verband erneuert, Zug gegen den Trochanter, Druck gegen das Knie in der Richtung der Femurachse. Keine Druckpelotte.

2. 1. 05. Verband wieder zerbrochen, ausgeflickt, Ekzem unter dem Verband.

17. 2. Verband definitiv abgenommen, da wieder zerbrochen. Röntgenuntersuchung: Kopf steht fest (s. Fig. 159). Will nicht mit

hoher Sohle gehen. Da die primäre Stabilität eine sehr gute war, wird nicht darauf gedrungen.

16. 3. Kopf steht gut fest. Trendelnburg fehlt. Keine Verschieblichkeit, keine Verkürzung. Das Kind geht sehr gut, man merkt keinen Unterschied zwischen kranker und gesunder Seite. Röntgenbild: Kopf konzentrisch in der Pfanne.

Die Eltern des Kindes waren so liebenswürdig, es im Sept. 1906 auf der Deutschen Naturforscherversammlung in Stuttgart vollständig geheilt vorstellen zu lassen.

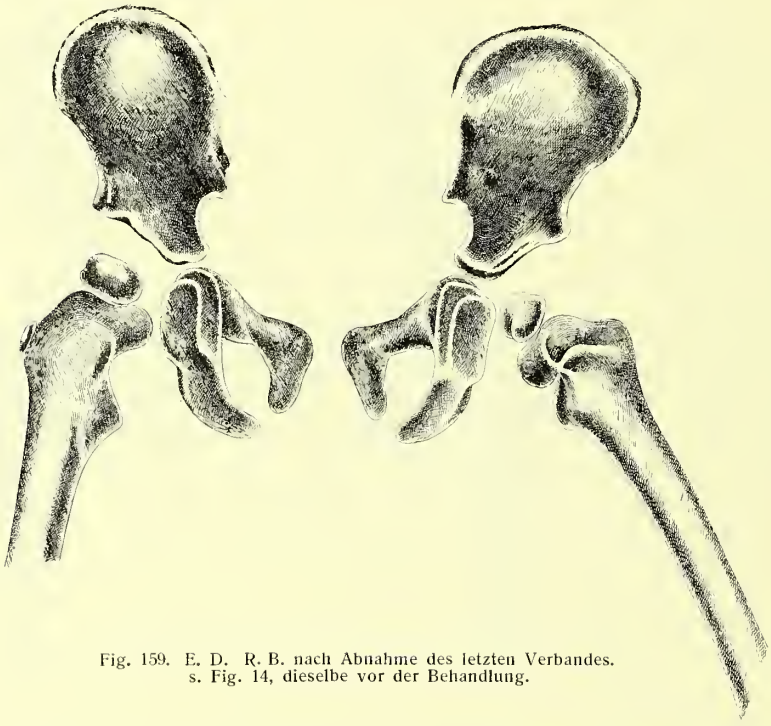

Fig. 159. E. D. R. B. nach Abnahme des letzten Verbandes.
s. Fig. 14, dieselbe vor der Behandlung.

Journ. Nr. 861. Hildegard von B., 2 Jahre 1 Monat alt, aus Minden. Luxatio cox. congen. dext.

Leichter Auswärtsgang, Verkürzung $1^1/_2$ cm. Beiderseits leichte Plattfüsse.

25. 2. 1905. Operation in Narkose. Reposition leicht ohne typisches Geräusch. Primäre Stabilität mässig.

3. 3. Röntgenuntersuchung und Verbandwechsel: Kopf wenig sichtbar. Direktion auf die Pfanne durch die Bindenführung. Verband in rechtwinkliger Abduktion, Aussenrotation.

29. 5. Verbandwechsel. Kopf gut, aber reduziert in der Pfanne.

3. 8. Verbandwechsel, Knie gestreckt, 6 cm hohe Sohle an der gesunden Seite. Knie mit in den Verband.

20. 9. Verbandabnahme. Kopf fest, aber reduziert in der Pfanne. Hohe Sohle bleibt.

28. 9. Nachuntersuchung: Kopf fest.

27. 10. Sohle verringert.

25. 11. Sohle verringert.

31. 12. Normale Sohle, Gang gut.

12. 4. 1906. Nachuntersuchung: Kopf vollständig fest. Beinlänge gleich. Kein Trendelnburg. Das Kind geht vollständig normal, hat an

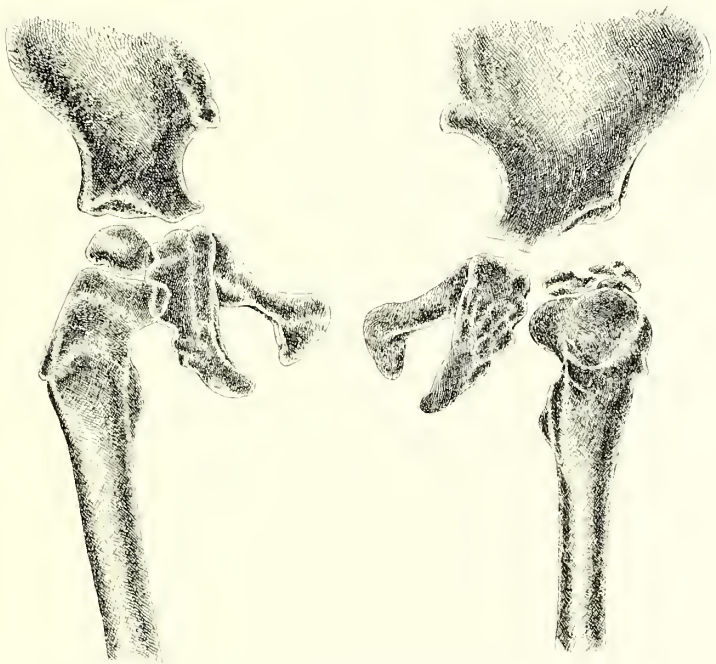

Fig. 160. H. v. B. nach der Heilung, s. Fig. 7, dieselbe vor der Behandlung.

der linken Seite leichten Plattfuss, bekommt Einlage. Soll nach einem halben Jahre nachuntersucht, dann röntgographiert werden.

16. 10. Das Kind geht vorzüglich. Man kann keinen Unterschied zwischen rechts und links erkennen, ausser einer etwas stärkeren Vorwölbung des Kopfes an der krank gewesenen Seite. Die Röntgenuntersuchung zeigt 2 Knochenkerne im Kopfe, die beide in der Pfanne stehen (s. Fig. 160).

Journ. Nr. 1465. Erna M., $2^1/_2$ Jahre alt aus Ohrdorf. Luxatio cox. congen. dext. Reposition in Narkose am

29. 5. gelingt bald ohne Zerwalken. Keine typischen Repositionsphänomene, sehr undeutliches Reluxieren, Stabilität äusserst gering. Verband in stärkster Abduktion ohne Rotation bis über das Knie.

2. 6. Fensterung. Kopf gut in der Pfanne, etwas unterhalb des Y-förmigen Knorpels.

5. 6. Entlassen.

15. 8. Verbandwechsel. Kopf gut in der Pfanne, steht etwas unterhalb des Y-förmigen Knorpels. Die Abduktion wird verringert auf

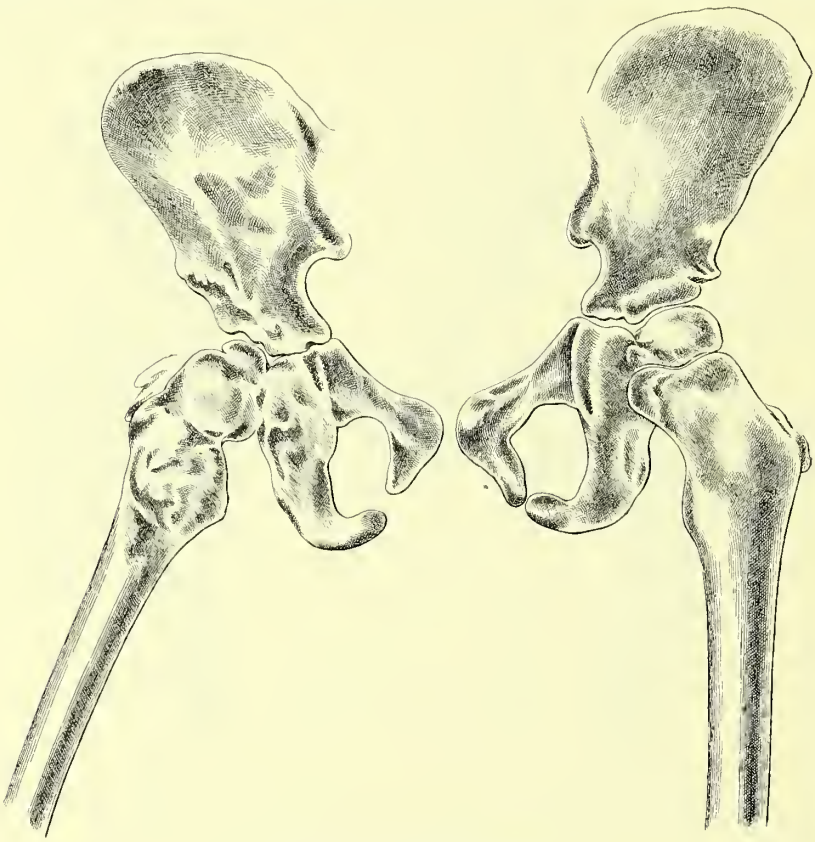

Fig. 161. E. M. nach der Heilung.

ca. 60°, das Knie gestreckt. Innenrotation, leichte Beugung im Hüftgelenk. Röntgenaufnahme in dieser Stellung: Kopf gut in der Pfanne.

10. 10. Verbandabnahme. Kopf gut in der Pfanne, Verband in derselben Stellung. Hohe Sohle links.

10. 11. Das Kind geht gut mit der hohen Sohle.

10. 12. Definitive Verbandabnahme. Kopf gut in der Pfanne. Das Kind geht mit der hohen Sohle ohne Verband am selben Tag.

Die hohe Sohle soll noch ein Vierteljahr getragen werden und selbständig von den Eltern entfernt werden.

24. 1. Kind vorgestellt: hat noch etwas hohe Sohle. Kopf vollkommen fest. Trendelnburg verschwunden, noch leichte Beckensenkung an der krank gewesenen Seite.

25. 3. Das Kind geht ohne hohe Sohle, am Gang ist nichts mehr zu bemerken. Röntgenuntersuchung: s. Fig. 162, Kopf konzentrisch in der Pfanne.

Journ. Nr. 1294. Magdalene B. aus Löhne, $2^1/_2$ Jahre alt. Luxatio cox. congenita sin. Kopf hinten auf der Beckenschaufel deutlich zu fühlen, Verkürzung $2^1/_2$ cm. Patella steht beim Gang noch nach vorne, Trendelnburgsches Phänomen stark ausgebildet, Reposition am 17. 1. Bei Abduktionsbewegung, Druck gegen den Trochanter und Zug am Schenkel, in leichter Flexion springt der Kopf mit lautem Geräusch ein. Kein Zerwalken der Adduktoren, keine Cyanose. Primäre Stabilität sehr gut. Erst bei 35° Abduktion verlässt der Kopf die Pfanne. Wiederholtes Reponieren und Reluxieren. Gipsverband, nicht ganz rechtwinklig abduziert, nicht ganz gestreckt. Knie rechtwinklig gebeugt mit in den Verband. Das eingegipste Knie berührt, wenn das Kind auf dem Rücken liegt, nicht den Tisch.

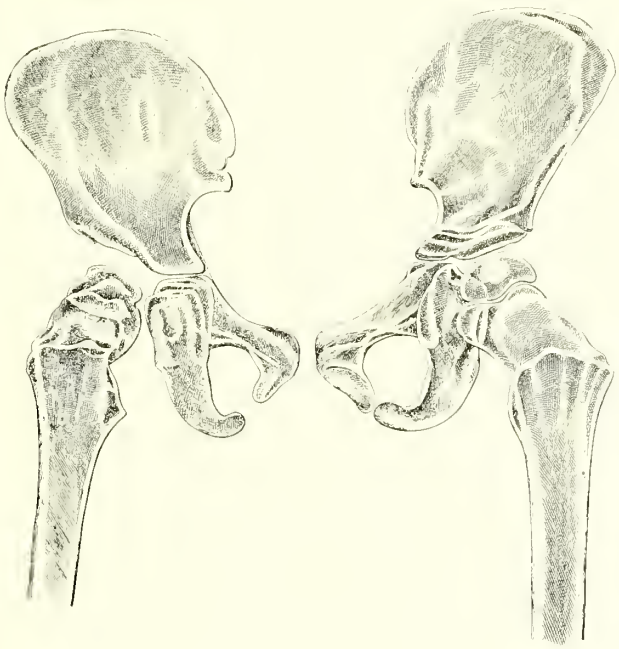

Fig. 162. M. B. nach der Heilung.

20. 1. Fensterung, Röntgenuntersuchung: Kopf in der Pfanne konzentrisch.

25. 1. Im Verband entlassen.

18. 4. Verbandwechsel. Röntgenuntersuchung: Kopf gut in der Pfanne, vorne nicht zu fühlen. Verband in 65° Abduktion, sehr geringer Flexion, um den Kopf etwas deutlicher vorne fühlbar zu machen. Knie gestreckt.

18. 4. Entlassen, soll nach 5 Wochen wiederkommen.

1. 6. Verbandwechsel. Röntgenuntersuchung: Kopf konzentrisch in der Pfanne, geringe Sohlenerhöhung rechts. Erneuter Verband in derselben Stellung.

1. 7. Das Kind geht im Verband mit der hohen Sohle. Verband fortgelassen.

1. 8. Hohe Sohle um die Hälfte verringert, Kopf steht fest. Der Rest der hohen Sohle soll nach 4 Wochen fortgenommen werden.

15. 10. Kopf konzentrisch in der Pfanne, Trendelnburg verschwunden. Man sieht dem Gange des Kindes nichts an (s. Fig. 162).

Journ. Nr. 924. Elsbeth B., 3 Jahre alt aus Peine, überwiesen von Dr. Meyer.

Luxatio cox. congenita dext.

Kopf neben der Beckenschaufel, Patella steht nach vorne, Trochanter 3—4 cm über der Roserschen Linie. Der Kopf ist nach oben nicht, nach unten wenig verschieblich, bei Flexion geht der Kopf hinten auf die Beckenschaufel, Gang stark watschelnd, Trendelnburg deutlich.

Reposition in Narkose am 12. 4. 1905. Es gelingt bei Flexion von 45° und Abduktion durch Zug gegen den Schenkel und Druck gegen den Trochanter, die Adduktoren werden nicht zerwalkt, kein Repositionsgeräusch. Primäre Stabilität ist anfangs eine sehr geringe, indem der Kopf bei verminderter Abduktion von etwa 80° sowohl bei Innen- wie bei Aussenrotation die Pfanne verlässt. Erst nach wiederholten Ein- und Ausrenkungen wird die Stabilität eine bessere. Verband in rechtwinkliger Abduktion bis über das Kniegelenk.

15. 4. Fensterung, Röntgenuntersuchung: Kopf steht konzentrisch in der Pfanne.

19. 4. Entlassen.

21. 8. Verbandabnahme, Röntgenuntersuchung: Kopf in der Pfanne, erneuter Verband in derselben Abduktion und stärkerer Innenrotation bei gestrecktem Knie, Verband bis zu den Knöcheln, Fensterung, Kopf in der Pfanne. Der Kopf steht etwas unterhalb des Y-förmigen Knorpels, für die linke Seite wird eine hohe Sohle verordnet.

21. 8. Entlassen.

14. 9. Das Kind geht gut mit der hohen Sohle.

3. 10. Verbandabnahme, Röntgenuntersuchung: Kopf konzentrisch in der Pfanne. Neuer Verband in Abduktion von ca. 40°. Links bleibt hohe Sohle. Das Knie bleibt im Verband.

28. 11. Endgültige Abnahme. Klinisch Kopf gut vorn fühlbar, keine Verschieblichkeit in der Längsrichtung, Trochanterspitze in der Roserschen Linie, Röntgenuntersuchung: Kopf sehr gut in der Pfanne, kleiner Kopf. Geht sofort mit der hohen Sohle ohne Verband.

12. 12. Vorgestellt, Kopf in der Pfanne.

12. 1. Kopf in der Pfanne.

15. 2. Hohe Sohle um die Hälfte verringert. Kopf in der Pfanne.

10. 3. Hohe Sohle fortgelassen. Kopf fest.

10. 6. Das Kind geht vollständig gut, Trendelnburg verschwunden, Kopf konzentrisch in der Pfanne (s. Fig. 163), leichtes X-Bein (s. Fig. 65).

Journ. Nr. 265. Lina P., 3 Jahre alt aus Hannover. Lux. cox. cong. sin. Wurde zum erstenmal reponiert von mir im Jahre 1902. Fig. 164 gibt die Verhältnisse von damals wieder.

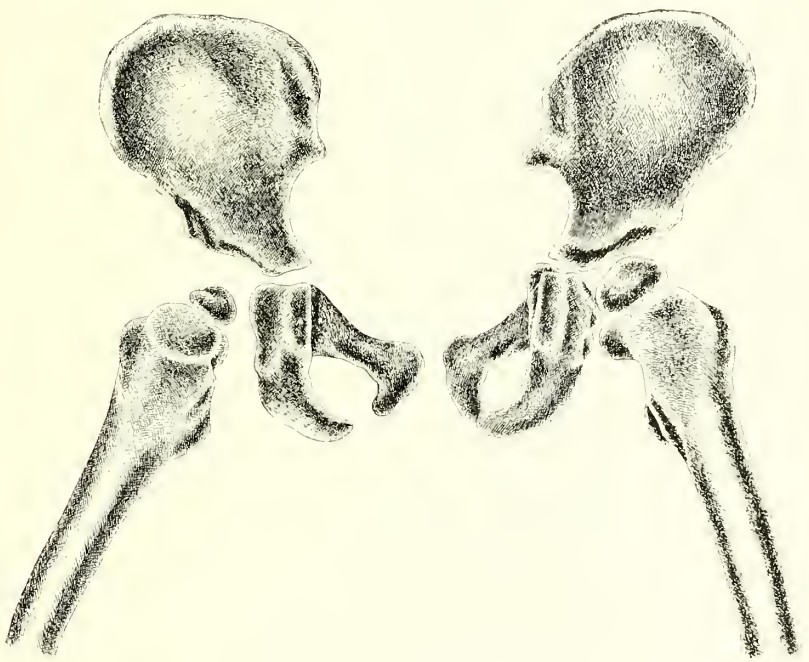

Fig. 163. E. B. nach der Heilung, s. a. Fig. 65.

Von dem Verlauf der ersten Behandlung habe ich keine Röntgenbilder. Der Verband blieb dem Joachimsthalschen Rate folgend, denn ich stand damals unter dem Eindruck seiner Publikation, 3 Monate liegen. Das Kniegelenk wurde nicht fixiert. Als das Kind aus dem Verbande herauskam, stand der Kopf in der Pfanne. (3. 8. 1903).

Vier Wochen später, als das Kind sich mir vorstellte, typischer Aussenrotationsgang, Reluxation nach hinten.

Erneute Reposition Anfang Januar 1903. Das Knie wird rechtwinklig in den Verband mit eingezogen, 4 Wochen später der Verband am Knie abgeschnitten, ein Kniekappenzug angebracht. Der Kniekappenzug bleibt bestehen bis zum 3. August.

3. 8. Verbandabnahme, Röntgenuntersuchung. Der Kopf steht absolut in der Pfanne. Ohne Narkose Gipsverband bei gestrecktem Knie, etwas stärkerer Adduktion, hohe Sohle an der gesunden Seite.

28. 9. Verband definitiv ab, hohe Sohle an der gesunden Seite. Acht Tage später: Das Kind geht gut mit der hohen Sohle.

15. 12. R.-U. Der Kopf steht in der Pfanne, vis-à-vis dem Y-förmigen Knorpel, hohe Sohle wird fortgelassen. Es besteht noch

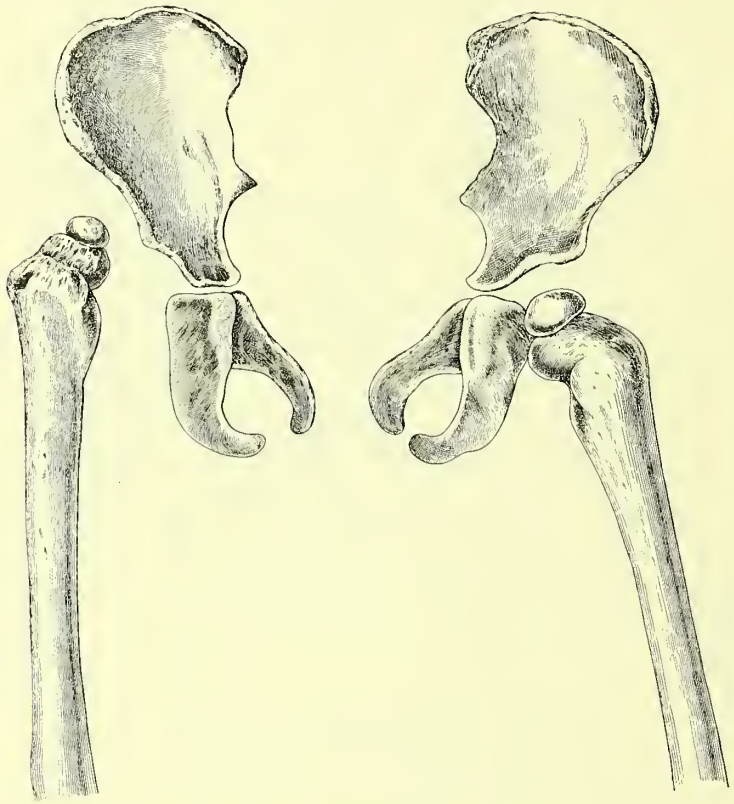

Fig. 164. L. P., 3 Jahre alt, vor der Heilung.

etwas Beckensenkung an der kranken Seite, die Kniescheibe steht vorne, kein Aussenrotationsgang. Die Fig. 165 und 166 zeigen die Entwickelung des Gelenkes in den späteren Jahren. Die Kleine wurde auf der Naturforseherversammlung in Stuttgart 1906 mit gütiger Erlaubnis der Eltern vorgestellt. Sie geht jetzt so, dass man ihr durchaus nichts mehr ansieht. Dieser Fall ist ein Beweis, dass man mit der nötigen Technik vorher reluxierte Fälle ohne Nachbehandlung zur Heilung bringen kann.

Journ. Nr. 818. Wilma K., 8 Jahre alt, aus Wunstorf. Lux. cox. cong. sin. coxavara dext., links Trochanterhochstand $3^1/_2$ cm. Gute Verschieblichkeit des Trochanters nach oben und unten, Innen- und Aussenrotation gut. Bei Beugung hört man in der linken Hüfte Knacken. Die Adduktion des linken Oberschenkels ist ausserordentlich ausgiebig. Links leichte Atrophie des Ober- und Unterschenkels, Lendenlordose, Trendelenburgsches Phänomen links. Rechts leichter Trochanterhochstand von 1 cm. Verringerung der Abduktion. Röntgenuntersuchung s. Fig. 36, Pfanne links scheinbar ohne oberes Dach. Pfanne rechts weit.

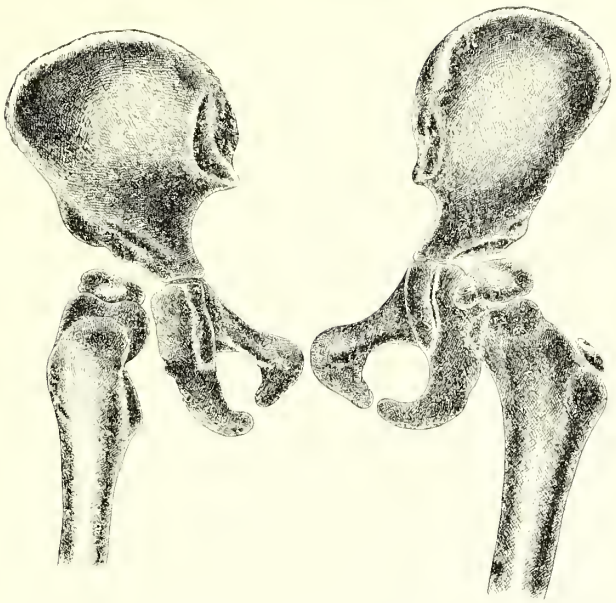

Fig. 165. L. P. nach der Heilung.

Reposition in Narkose.

24. 1. 1905. Bei vorsichtigen Adduktionsbewegungen fühle ich einen geringen Ruck und äussere „der Kopf steht in der Pfanne“. Das Femur stand dabei noch in ca. 45° Flexion und Abduktion. Bei Rotation nach innen und Führung in Normallage stand der Kopf fest bis fast ganz zur Parallellage, schnappte plötzlich unter energischem deutlichem Ruck heraus. Jetzt gleich erneute Reposition unter sehr deutlichen Phänomenen. Stabilität fast normal, hochgradiges, weithin vernehmbares Reluxationsphänomen, keine Cyanose. Die Abduktion wird durch Dehnen der

Fig. 166. Dieselbe, 9 Jahre alt.

Adduktoren noch weiter getrieben, aber nicht bis zur rechtwinkligen. Den Kopf fühlt man vorne nicht deutlich. Gipsverband in fast rechtwinkliger Abduktion, Knie mit in den Verband hinein.

Nach 8 Tagen soll Röntgenuntersuchung gemacht werden.

2. 2. Fensterung: Kopf gut in der Pfanne (s. Fig. 109).

8. 3. Kniezugverband.

5. 5. Verbandwechsel. Kopf gut in der Pfanne. Abduktion vermindert. Patella nach innen gebracht. Knie gestreckt. Hohe Sohle rechts, 28 cm hoch (s. Fig. 137).

20. 7. Verbandabnahme. Kopf steht fest in der Pfanne, Verband in derselben Stellung, nur wird die Innenrotation noch vermehrt.

5. 8. Verbandabnahme. Hohe Sohle an der gesunden Seite bleibt, wird allmählich verringert.

Fig. 167. W. K., 10 Jahre alt. Linksseitige Luxation, geheilt, von vorne.

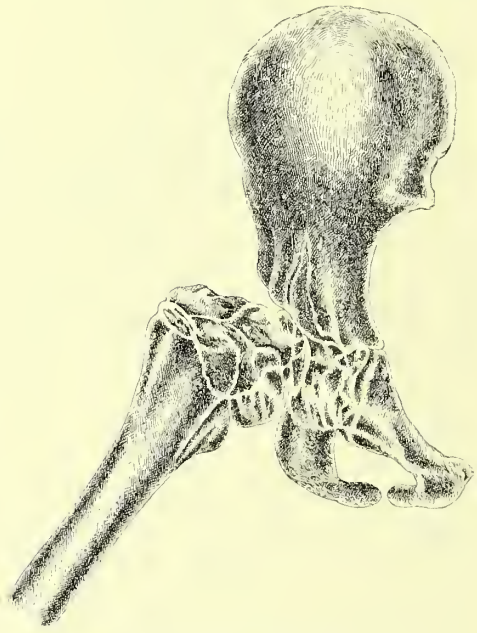

Fig. 168. R. B. der reponierten Seite von W. K., s. auch Fig. 36 und 109.

17. 8. Kopf gut konzentrisch in der Pfanne. Das Gelenk ist fast ganz ankylotisch. Es sollen zu Hause Bewegungsübungen gemacht werden. Das Kind soll sich nach einem Vierteljahr wieder vorstellen.

5. 11. Die Beweglichkeit hat sich etwas gebessert, doch besteht noch starke Abduktion. Hohe Sohle wird fortgelassen. Es sollen weiter zu Hause Bewegungen gemacht werden.

1. 2. Beweglichkeit hat sieh etwas gebessert, doch besteht Abduktion weiter.

Aufnahme in die Anstalt. Redressement in Narkose.

2. 2. Paketgipsverband.

16. 2. Abnahme des Paketgipsverbandes, Beginn der Mobilisation. Nach seehswöchentlicher Dauer ist eine gute Beugung und Streckung im Hüftgelenk eingetreten, das Becken steht nicht höher als an der andern Seite. Beide Füsse können voll aufgesetzt werden (s. Fig. 167 und 168), der Gang ist recht gut, doch besteht noch Hemmung der Rotationsbewegungen. Bewegungsübungen sollen zu Hause energiseh fortgesetzt werden.

Journ. Nr. 730. Charlotte N. aus Hannover, 7 Jahre alt, Luxatio cox. congen. sin. Vor 3 Jahren (1902) von mir vergeblich unblutig behandelt. Jetzt Luxatio iliaea et eotyloidea, 4 cm Verkürzung links, stark hinkender Gang, leichte Ermüdung beim Gehen. Trendelenburg sehr deutlich.

1. 11. 1905. Reposition in Narkose. Es gelingt trotz langdauernden Arbeitens, trotz Zerwalkens der Adduktoren nicht, den Kopf in die Pfanne zu bringen. Gipsverband in stärkster Abduktion, Fensterung des Gipsverbandes: Der Kopf steht neben dem oberen Pfannenrand.

14. 11. Erneuter Repositionsversuch: Jetzt gelingt es, durch Abduktionsbewegungen und stärkeren Zug in der Richtung des Schenkels durch Druck eines Assistenten gegen den Trochanter und Aussenrotationsbewegungen, den Kopf unter deutlichen Zeichen in die Pfanne hineinzupressen. Typisches Reluxationsphänomen, Cyanose tritt ein. Wiederholtes Reponieren und Reluxieren, Verband in rechtwinkliger Abduktion, mit rechtwinkliger Beugestellung des Hüftgelenks, Kopf fest gegen die Pfanne gepresst durch die Bindenführung.

17. 12. Fensterung, Röntgenuntersuchung. Kopf in der Pfanne; entlassen.

20. 12. Knie freigeschnitten, Pelotten eingegipst, Zug in der Pfannenrichtung, 38 cm hohe Sohle an der kranken Seite.

8. 2. 1906. Verbandwechsel, Röntgenuntersuchung: Kopf völlig in der Pfanne (s. Fig. 110). Abduktion verringert, Innenrotation vermehrt. Die Patella sehaut halb seitlich. Das Knie lässt sich noch nieht ganz strecken. Die hohe Sohle wird vermindert auf 22 cm, der Kniekappenzug bleibt

11. 2. Nachuntersuehung: Das Kind geht im Verband gut. Das gesunde Bein macht drei Takte, wenn das kranke einen macht. Es werden Kniestreekübungen verordnet.

22. 3. Kniestreckung möglich. Kopf tadellos in der Pfanne. Verbandabnahme und Weehsel. Doeh gelingt es nicht, das Knie in

völlige Innenrotation und in völlige Streckung in den Verband zu bringen. Die Abduktion wird deshalb verringert, das Knie in leichter Beugestellung mit in den Verband genommen. Hohe Sohle an der kranken Seite fort.

22. 4. Definitive Verbandabnahme. An der gesunden Seite wird noch eine hohe Sohle gegeben. Kopf völlig fest in der Pfanne. Das Hüftgelenk ist fast gar nicht beweglich.

15. 8. Hohe Sohle fort. Es besteht noch starke Beckensenkung und Abduktion.

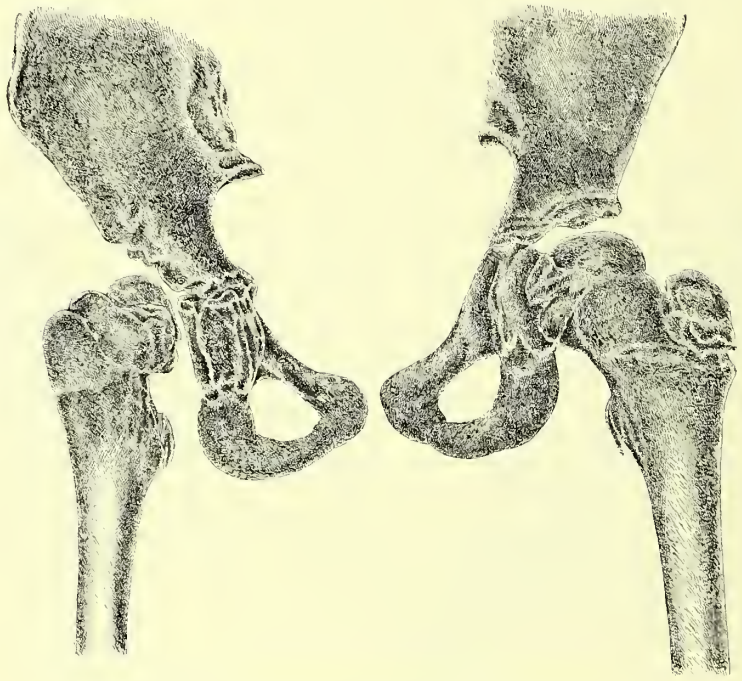

Fig. 169. R. B. von Ch. N. nach der Heilung, s. auch Fig. 15 u. 110.

10. 1. 1906. Der Abduktionsgang hat sich gebessert. Die Beweglichkeit im Hüftgelenk ist noch eine sehr schlechte (s. Fig. 148 u. 149).

4. 1906. Beseitigung der restierenden Abduktion durch forciertes Redressement in Narkose. Vierzehn Tage in Paketgipsverband beider Beine. Nach Abnahme des Gipsverbandes ist die Beckensenkung bis auf 1 cm beseitigt, die Kniescheibe steht vorne, beide Beine können parallel nebeneinander gelegt werden. Beginn der Mobilisation. Täglich Zug am gesunden Bein, Zug am kranken Bein, Gegenzug an der kranken Seite, Mobilisationsübungen: Pendeln, Radfahren. Heissluftbäder der steifen Hüfte.

1. 7. Vollkommene Beugung und Streckung im Hüftgelenk, Innenrotation und Aussenrotation fast ebensogut wie an der gesunden Seite. Die Abduktion vollkommen gut. Es besteht noch eine geringe Beckensenkung von etwa 1 cm, die aber selbständig ausgeglichen werden kann (s. Fig. 150). Es wird nachts an der gesunden Seite ein Zug, an der kranken Beckenseite ein Gegenzug verordnet. Radfahren.

1. 10. Nachuntersuchung: Das Kind geht sehr gut. Der Kopf steht konzentrisch in der Pfanne, die Beweglichkeit im Hüftgelenk ist eine völlig normale (s. das Röntgenbild Fig. 169). Das einzige, was man dem Kinde noch anmerkt, ist eine leichte Atrophie des linken Unter-, Oberschenkels und der Hüftmuskulatur.

Journ. Nr. 1053. Else D., 12 Jahre alt, aus Hannover. Lux. cox. cong. sin.

Die Mutter gibt an, während der Schwangerschaft einmal die Treppe heruntergefallen zu sein. Das Kind kam ohne Wehen, es soll sehr wenig Fruchtwasser vorhanden gewesen sein. In der Familie kommt kein Hinken vor. Jetzt 5 cm Verkürzung rechts, Kopf hinten auf der Beckenschaufel, typischer Luxationsgang, Trendelenburgsches Phänomen.

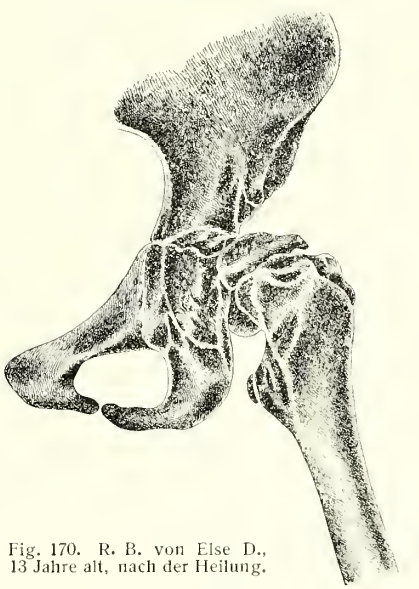

Fig. 170. R. B. von Else D., 13 Jahre alt, nach der Heilung.

Reposition in Narkose 12. 9. Nach 20 Minuten währenden Repositionsmanövern, die hauptsächlich in Abduktionsbewegungen im Winkel von 75° gemacht wurden, erfolgt plötzlich unter lautem Einrenkungsgeräusch die Reposition. Ausserordentlich starkes Reluxationsphänomen, erneute Reposition gelingt sehr leicht. Primäre Stabilität ist sehr gut. Die Reluxation erfolgt bei etwa 25° Abduktion und Normalstellung der Patella. Erster Gipsverband in rechtwinkliger Abduktion und rechtwinkliger Beugestellung des Kniegelenks.

15. 9. Fensterung des Verbandes. Kopf vorzüglich in der Pfanne.

19. 9. Entlassen.

15. 10., also nach 6 Wochen Abnahme des ersten Verbandes. Abduktion wird verringert, das Knie möglichst gestreckt. Hohe Sohle an der anderen Seite.

12. 12. Definitive Verbandabnahme: Kopf vollständig fest, kon-

zentrisch in der Pfanne, soll noch ein Vierteljahr hohe Sohle rechts tragen.

10. 3. Vorgestellt: Geht ohne Sohle mit Beckensenkung an der kranken Seite. Es werden zu Hause Bewegungen im Hüftgelenk angeordnet.

1. 6. Beugung und Streckung im Hüftgelenk gut, es besteht noch etwas Beckensenkung. Das Kind geht schon fast normal. Der Kopf ist vollständig fest geblieben. Soll sich nach einem halben Jahre wieder vorstellen (s. Fig. 170).

Beispiel einer Luxatio coxae destructiva.

Journ. Nr. 731. Willi G. aus Hannover, $4^1/_2$ Jahre.

Die Eltern geben an, dass das Kind erst vollständig gut gegangen sei und erst angefangen habe schlecht zu gehen nach dem dritten Jahre. Die Untersuchung ergibt keine Narben in der Nähe des Hüftgelenkes und des Oberschenkels. Der Kopf steht 1 cm höher und vorne. Bei Beugung tritt der Kopf nach hinten, bei Bewegung im Hüftgelenk hört und fühlt man deutliches Knirschen. Der Gang ist der eines Luxationskindes.

10. 11. 1904. Reposition in Narkose. Es gelingt sofort, durch leichten Druck gegen den Trochanter, den Kopf zum Einschnappen zu bringen, es ist nicht nötig, die Adduktoren zu zerreiben. Das Repositionsgeräusch ist gering. Das Reluxationsphänomen sehr deutlich. Gipsverband in rechtwinkliger Abduktion bis über das rechtwinklig gebeugte Knie.

13. 11. Fensterung, R.-U. Kopf steht in der Pfanne. Da das Bild nicht deutlich, wird der Verband abgenommen und ein neues Bild gemacht. Dieses zeigt (s. Fig. 108), dass der Kopf mehr nach dem Foramen obturatorium zu steht. Es wird deshalb die Abduktion etwas verringert und gleichzeitig die Flexion auch verringert. R.-U. Der Kopf steht jetzt besser, doch sieht man auch auf diesem Bilde eine starke Hervorwölbung nach dem foramen obturatorium zu. Diese Hervorwölbung wird gedeutet als der pilzförmig umgekrempelte Hals. Gipsverband in dieser Stellung bis über das Knie.

19. 11. Entlassen.

10. 2. 1905. Verbandabnahme. R.-U. Kopf fest in der Pfanne. Die Hervorwölbung des Halses besteht weiter. Das Knie kann noch nicht ganz gestreckt werden. Verband in etwas verringerter Abduktion mit möglichst gestrecktem Knie bis zu den Knöcheln, hohe Sohle von 33 cm an der gesunden Seite.

24. 2. Verbandabnahme. Das Knie kann ganz gestreckt werden und kommt etwas mehr vorwärts rotiert in den Verband. R.-U. Kopf in der Pfanne.

5. 5. Innenrotation verstärkt, Abduktion vermindert. Knie mit im Verband.

7. 6. Definitive Verbandabnahme. Patient wird mit derselben Sohlenerhöhung an der gesunden Seite ohne Gipsverband entlassen. Die Sohle allmählich innerhalb eines halben Jahres reduziert.

Fig. 171. R. B. von Willi G. nach der Heilung (Destruktionsluxation), s. auch Fig. 108.

Fig. 172. Bild von Willi G. nach der Heilung. Beachte den Knickfuss links.

5. 1. 1906. Patient geht ohne hohe Sohle an der gesunden Seite. Das Becken ist noch etwas gesenkt, die Kniescheibe steht gut vorne, der Kopf ist vollständig fest, keine Nachbehandlung. 8. 1906: R.-U. Kopf tadellos in der Pfanne (s. Fig. 171). Patient geht so, dass man ihm nichts mehr anmerkt, doch hat er an der krank gewesenen Seite einen leichten Knickfuss bekommen (s. Fig. 172). Mit Erlaubnis der Eltern auf der Deutschen Naturforscherversammlung in Stuttgart vorgestellt.

Beispiele doppelseitiger Luxationen.

Journ. Nr. 652. Hermann B. aus Nordsehl, 2 Jahre alt, doppelseitige angeborene Hüftluxation. Stark watschelnder Gang, beiderseitig iliakale Form. Repositionsversuch in Narkose:

April 1901. Rechts gelingt die Reposition, links nicht, die rechte Seite wird zunächst behandelt. Rechtwinklige Abduktion, rechtwinklige Beugestellung. R.-U. wird nicht gemacht. Nach 3 Monaten Verbandwechsel. Kopf links in der Pfanne, Abduktion verringert, Knie gestreckt, Verband bleibt weitere 3 Monate liegen.

Mitte Oktober Verbandabnahme. Das Kind soll sich von selbst weiterhelfen.

Januar 1902. Der Kopf ist rechts in der Pfanne geblieben, die Eltern können sich, da die Reposition der andern Seite in der ersten Narkose nicht geglückt ist, nicht zu einer Einrenkung der zweiten Seite entschliessen.

Erst 2 Jahre später, am

12. 9. 1904, erfolgt auf Wunsch der Eltern die Reposition der zweiten Seite. Es gelingt nicht, durch Beugung und Druck gegen den Trochanter, den kleinen Kopf in die Pfanne zu stellen. Im Eschbaumschen Apparat wird das linke Bein einer energischen Extension unterzogen. Die Adduktoren werden alle manuell gedehnt. Nach langem Arbeiten gelingt es schliesslich, in Ueberabduktionsstellung, überflektierter Stellung und Aussenrotation, den Kopf unter leisem Einrenkungsgeräusch zu reponieren. In dieser Stellung wird ein Gipsverband angelegt mit festem Zug gegen den Trochanter und festem Bindenzug gegen das Femur in der Richtung der Femurachse.

16. 9. Fensterung. Der kleine dreieckige Kopf steht dem Y-förmigen Knorpel gegenüber.

Sechs Wochen später wird das Knie frei geschnitten, Kniekappen-Zugverband angewandt.

19. 12. 1904 erster Hauptverbandswechsel. R.-U. Kopf in der Pfanne. Pfanne sehr flach. Die Abduktion wird etwas verringert, da das Knie sich nicht ganz strecken lässt, wird es noch in geringer Beugestellung gelassen und kommt in den Verband. Hohe Sohle von 21 cm an der kranken Seite.

14. 2. Verbandsabnahme. Das Knie lässt sich ganz strecken. R.-U. Kopf in der Pfanne. Der Kopf ist als kleine Scheibe sichtbar. Die Mitte des Kopfes steht etwas unterhalb des Y-förmigen Knorpels. Die Abduktion wird wieder etwas vermindert, die Patella fast ganz nach vorne gebracht, Verband bis über das Knie angelegt bis herab

zu den Knöcheln. Kräftiger Druck gegen den Trochanter. Das Kind wird entlassen mit der Weisung, eine hohe Sohle von 14 cm unter der gesunden Seite zu tragen und erst nach drei Monaten wiederzukommen.

14. 5. Verbandabnahme. Der Kopf steht gut in der Pfanne. Hohe Sohle von 14 cm bleibt.

8. 6. Der kleine Kopf hat die Pfanne nicht verlassen. Die Sohlenerhöhung an der gesunden Seite beträgt noch $8\,^1/_2$ cm.

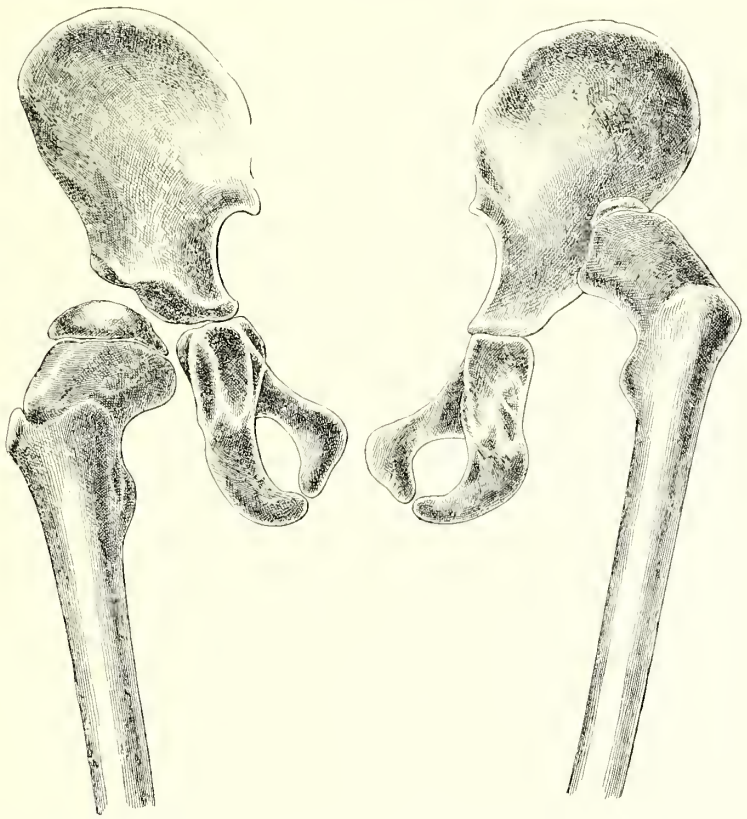

Fig. 173. R. B. von H. B. vor der Einrenkung der zweiten Seite. Beachte den scheibenförmigen Kopf der zuerst eingerenkten rechten Seite und den kleinen dreieckigen Kopf der noch nicht geheilten Seite.

5. 1. 1905. Die Sohlenerhöhung beträgt noch 3 cm. Der Kopf ist in der Pfanne geblieben.

1. 6. 1905. Beide Sohlen gleich. Es ist keine Verkürzung vorhanden, es besteht kein Trendelenburgsches Phänomen. Die linke Seite ist etwas atrophischer als die rechte, das Kind geht gut.

10. 1. 1906. R.-U. Der Kopf ist in der grossen Pfanne stehen geblieben, das Kind geht ohne zu hinken oder zu wackeln stundenlang, man merkt ihm gar nichts an. Die Eltern des Kindes gestatteten, es

auf der Naturforscherversammlung in Stuttgart, im Sept. 1906, vorzustellen (s. Fig. 173 u. 174).

Journ. Nr. 483. Johanne Stolle, Alter 2 Jahre 3 Monate. Fuhrhob bei Soltau. Doppelseitige Luxation. Seit dem zweiten Lebensjahre hinkt das Kind. Die Adduktorenfalten sind ungleich, die rechte Glutaealfalte steht tiefer, rechts ist eine leichte Verschieblichkeit des Kopfes nachzuweisen, links nicht. Die Röntgenuntersuchung ergibt eine doppelseitige Luxation. Untersuchung in Narkose am:

8. 8. ergibt, dass der linke Kopf ganz wenig verschieblich ist, vorne steht. Der rechte Kopf steht etwa 3 cm über der Roserschen Linie, ebenfalls vorne. Die Reposition wird zuerst rechts vorgenommen.

Fig. 174. Derselbe nach der Heilung.

Bei Beugung und Streckung hört man deutliches auffälliges Krepitieren. Es gelingt sehr leicht, nach dem ersten Dehnen der Adduktorenstränge, den Kopf in die Pfanne zu bringen, so dass der Schenkel in Abduktion von 45° fest steht.

Bei leichter Verminderung der Abduktion durch einfache Berührung mit dem Finger fliegt der Kopf wieder heraus. Ein einfacher Daumendruck gegen den Trochanter genügt, ihn wieder hineinzuschieben. Die Reluxations- und Repositionsphänome sind rechts stets von so auffälligem Krepitieren begleitet, wie ich sie noch bei keiner Luxation gehört habe. Das Krepitieren erinnert ganz an die Caries sicca. Links

ist keine Krepitation zu hören, es findet kein Repositionsgeräusch statt, auch bei Abduktionsbewegungen nicht, doch ist der Kopf deutlich in die Pfanne hineinzudrücken; rechts tritt deutlich Cyanose auf, links nicht. Es wird rechts in Abduktion von 90°, geringer Beugung, so dass also der Kopf in der Leiste nicht prominiert, eingegipst. Links in derselben Stellung, aber mit starkem Druck gegen den Trochanter. Beide Kniee kommen mit in den Verband.

10. 11. R.-U. Köpfe in der Pfanne. Beiderseits die Abduktion auf 45° gebracht, Kniee gestreckt.

21. 12. Verbandswechsel. R.-U. Köpfe nicht fest in der Pfanne. Es wird dieselbe Abduktion, Flexion und Rotation angewandt wie beim vorigen Verband. Kniee im Verband.

5. 2. R.-U. Köpfe fest in der Pfanne. Ekzem der Oberschenkel. Gipsverband mit erneutem Druck gegen die Pfannen. Abduktion etwas verringert. Verbände bis über das Knie.

5. 4. Definitive Verbandabnahme. Das Kind soll sich zu Hause alleine weiterhelfen.

Ein halb Jahr später stellt das Kind sich vor, die Beine können nebeneinander gelegt werden, die Lordose ist verschwunden, die Köpfe stehen fest in der Pfanne. Das Kind geht noch etwas breitbeinig, aber erscheint vollkommen geheilt (s. Fig. 175). Weitere Nachrichten fehlen.

Fig. 175. Seitenansicht von J. S. Doppelseit. Luxation nach der Heilung. Die Lendenlordose ist verschwunden.

Dieser Fall wurde zu einer Zeit reponiert, als ich noch prinzipiell nach Lorenz die doppelseitige Luxation einzeitig behandelte. Ich würde ihn nach meinen ferneren Erfahrungen jetzt sicher zweizeitig behandeln, wegen der Jugend des Kindes und der Verschiedenheit der Seiten.

Journ. Nr. 502. Emmi B. 3 Jahre alt, aus Minden. Lux. cox. cong. dupl.

Schwester des Mannes leidet an doppelseitiger Hüftverrenkung. Geburt normal. Zweites Kind. Trochanter beiderseits 4 cm über der Roserschen Linie. Köpfe noch nicht ganz hinten auf der Beckenschaufel, mässig watschelnder Gang, geringe Lendenlordose.

1. 4. Reposition in Narkose, linke Seite gelingt zuerst, nachdem der Adduktorenwiderstand beseitigt ist. Rechte Seite gelingt ebenfalls leicht. Köpfe reluxieren sehr leicht, bei Innenrotation und Adduktion von etwa 60°. Gipsverband in 120° Abduktion, Ueberstreckung, Kniee mit im Verband.

4. 4. Gipsverband schlecht, R.-U. Köpfe beiderseits in der Pfanne, unterhalb des Y-förmigen Knorpels unter dem Pfannendach, erneuter Gipsverband ohne Narkose.

13. 4. entlassen.

3. 8. Verbandsabnahme. Links prominiert der Kopf in der Inguinalgegend sehr deutlich, rechts gut fühlbar, aber nicht so prominent. R.-U. Köpfe in der Pfanne. Oberer Kopfpol unterhalb des Y-förmigen Knorpels. Verbandswechsel ohne Narkose. Abduktion verringert bis 75°. Es wird versucht, den links etwas prominierenden Kopf durch Flexion etwas mehr nach hinten zu bringen, was bis zu einem gewissen Grade gelingt. Verband über beide Kniee, Fensterung. R.-U. Köpfe fest; am selben Tage entlassen. Nach drei Wochen herbestellt, um Kniekappenzug zu bekommen. Zug hat sechs Wochen gewährt.

19. 10. Kommt in ziemlich desolatem Verband zurück. Köpfe beiderseits fest in der Pfanne. Verringerung der Adduktion bis auf 45°. Streckung des Knies. Verband bis über das Knie. Entlassung am selben Tage.

30. 11. 1904. Verbandwechsel. Köpfe gut in der Pfanne. Abduktion von 45 Grad, Streckung der Unterschenkel wird beibehalten.

10. 1. 1905. Definitive Verbandabnahme. Schenkel federn zurück in 90° Abduktion. Die R.-U. ergibt: Köpfe beiderseits in der Pfanne. Das Kind wird in den alten Verband gelegt und damit nach Hause befördert. Es soll zu Hause nichts gemacht werden. Das Kind soll sich nach einem halben Jahr vorstellen.

Die Eltern berichten: Nach Abnahme des Verbandes sei das Kind ziemlich schwach gewesen und habe grosse Abspannung gezeigt. Es habe vier Wochen vollständig gelegen. Dann habe es versucht, sich selbständig aufzurichten. Drei volle Monate wären vergangen, bis es zum ersten Male alleine gestanden habe. Nach dem dritten Monat habe es Gehversuche gemacht. Seit dieser Zeit sei auch eine Besserung im Gesamtbefinden eingetreten.

15. 7. 05. Das Kind geht gut, noch etwas breitbeinig. Links steht das Bein noch etwas abduziert und in leichter Flexionsstellung, rechts steht es vollkommen gut. Die Lordose ist vollständig geschwunden, die Kniescheiben stehen beide gut vorne, beide Beine sind gleich lang. Trendelenburg verschwunden. R.-U. Köpfe beide konzentrisch in der Pfanne (s. Fig. 176). Das Kind hat sich seit einem Jahre nicht wieder vorgestellt, doch berichten die Eltern, dass es sehr gut geht.

Journ. Nr. 683. Fritz R. Lux. cox. cong. dupl. $3\,^1/_2$ Jahre, aus Ebstorf.

Trochanterspitze beiderseits 4 cm höher, ziemlich starke Lordose. Das Kind knickt links stärker ein als rechts. Köpfe beiderseits hinten

auf der Beckenschaufel, wenig nach unten und oben verschieblich. Röntgenbild: kleiner Kopf, fast rechtwinklig ansetzender Hals, Anteversion links etwas stärker als rechts (s. Fig. 26). Reposition in Narkose am

14. 11. 1904. Die rechte Seite geht verhältnismässig leicht hinein. Bei Abduktionsbewegungen und Aussenrotationsbewegungen, Dauer der Manöver 9 Minuten. Reluxationsphänomen sehr deutlich. Primäre

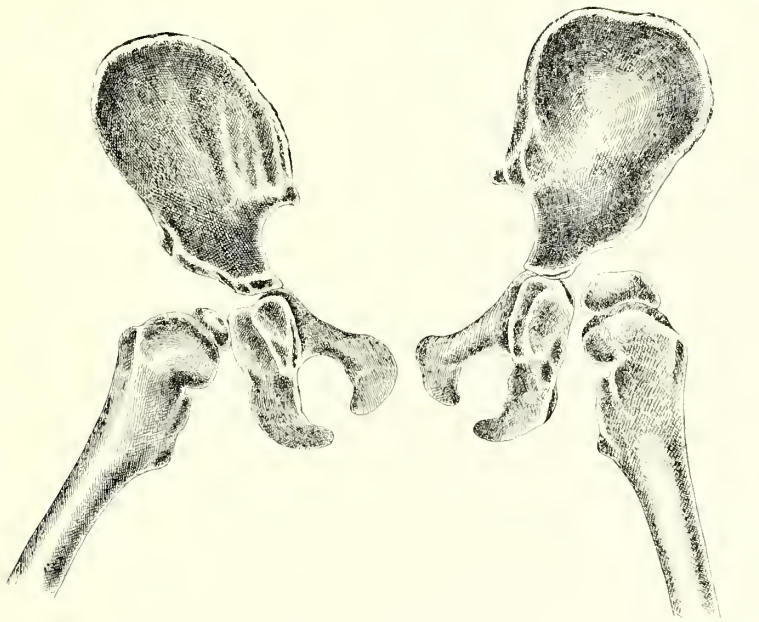

Fig. 176. E. B. nach der Einrenkung. An beiden Seiten konzentrische Heilung.

Stabilität ziemlich gut. Bei Abduktion von 45° besteht noch Festigkeit, rotiert man dann nach innen, so tritt Reluxation ein. Die linke Seite gelingt nicht so schnell zu reponieren. Trotz Dehnung der Adduktoren gelingt es nicht, den Kopf hineinzubringen; da die Narkose mässig, wird abgebrochen und in möglichster Abduktion eingegipst. Hämatom des Skrotums, sonst gutes Befinden.

19. 11. Fensterung des Verbandes. Kopf steht rechts in der Pfanne, links zu hoch.

22. 11. Erneuter Repositionsversuch in Narkose.

Es gelingt bei stärkeren Abduktions- und Rotationsbewegungen den Kopf in die Pfanne zu bringen und zwar erfolgt die Reposition ohne Geräusch. Das Reluxationsphänomen ist jedoch sehr deutlich. Bei wiederholten Versuchen erzielt man auch ein knackendes Repositionsgeräusch. Die primäre Stabilität ist noch bei 45° Abduktion eine gute. Gipsverband in rechtwinkliger Abduktion bis über das Knie.

26. 11. Fensterung. Köpfe stehen gut in der Pfanne, aber ziemlich weit vom Pfannengrund ab (s. Fig. 177).

7. 1. 1905. Zuggipsverband am Knie.

22. 2. Erster Hauptverbandwechsel. Abduktion etwas vermindert, Knie stärker gestreckt, Hüften stärker flektiert. Röntgenuntersuchung: Kopf sehr gut in der Pfanne.

5. 4. Abduktion verringert, Knie gestreckt.

29. 5. Abduktion bis auf 45° verringert, Köpfe beiderseits fest in der Pfanne, Patella rechts etwas mehr nach vorne als links. Röntgenuntersuchung: Köpfe beiderseits tadellos in der Pfanne.

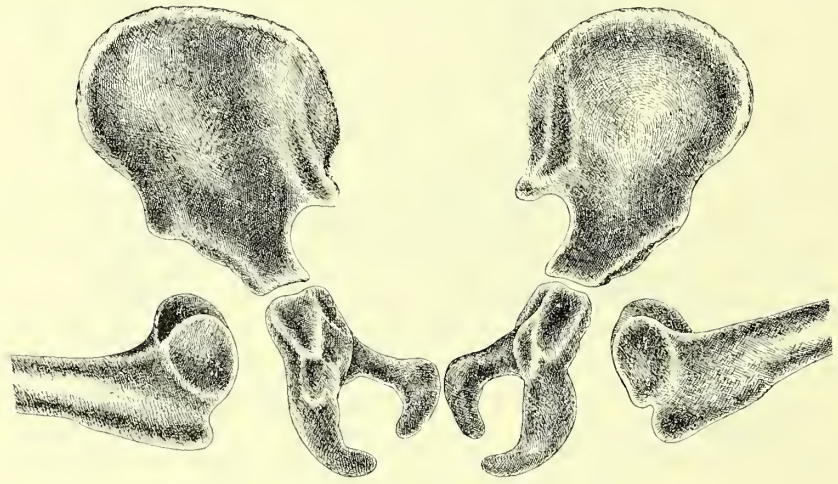

Fig. 177. Fritz R. Stellung der Schenkel im ersten Verband.

2. 8. Verbandabnahme, Röntgenuntersuchung zeigt, dass die Köpfe in der Pfanne geblieben sind. Wird ohne Verband nach Hause geschickt und soll sich selbst weiterhelfen. Spätestens in einem Vierteljahr vorstellen.

14. 9. Die Eltern schreiben, dass er zum erstenmal aufgestanden sei.

6. 10. Die Eltern schreiben, dass er zuerst ohne Unterstützung angefangen habe zu gehen.

8. 11. Nachuntersuchung. Die Beine können noch nicht völlig adduziert und extendiert werden, das linke Bein ist etwas beweglicher als das rechte. Die Köpfe stehen fest und sind vollkommen konzentrisch in der Pfanne. Die Eltern erhalten den Auftrag, mit dem rechten Beine Bewegungsübungen zu machen.

21. 3. Köpfe beiderseits gut fest (s. Fig. 178), Gang sehr gut, jedoch ist rechts die Adduktion noch nicht völlig möglich. Beugung und Streckung an beiden Seiten völlig frei. Aussen- und Innenrotation,

namentlich rechts, noch etwas beschränkt. Soll sich nach 4 Wochen wieder vorstellen.

1. 6. 1906. Die Adduktion ist auch rechts immer noch nicht völlig möglich. Redressement rechts in Narkose. Paketgipsverband.

14. 6. Abnahme des Verbands. Beginn der Bewegungsübungen in der Anstalt. Nach 6 Wochen ist an beiden Seiten vollkommen gleiche Beweglichkeit. Das Kind geht jetzt ohne Hinken vollkommen gut. Köpfe sind beide vollständig in der Pfanne stehen geblieben.

14. 8. Nachuntersuchung. Der Zustand ist derselbe geblieben, das Kind geht gut. Das Kind soll nachts noch an der rechten Seite

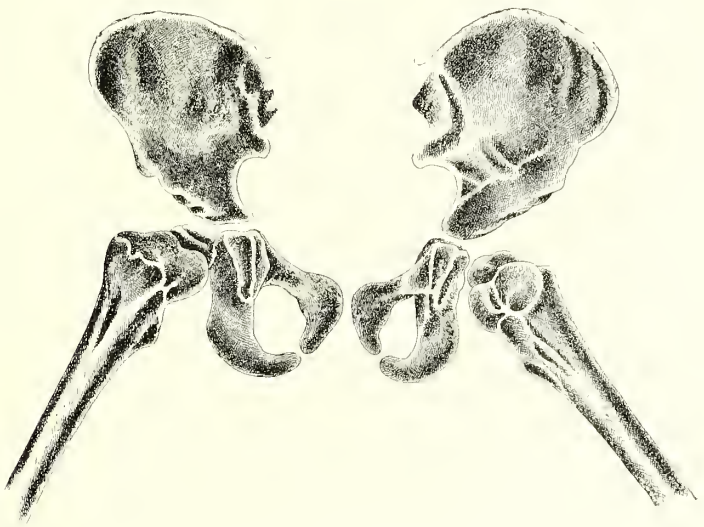

Fig. 178. Derselbe nach der Heilung.

Zug und Gegenzug haben, an der linken Seite Zug am Fuss und sollen die Uebungen zu Hause fortgesetzt werden (s. Fig. 179).

Journ. Nr. 795. Anneliese H. aus Hannover, $3\,^3/_4$ Jahr alt. Lux. cox. cong. dupl.

Hochgradig watschelnder Gang mit leichter Innenrotation. Rechts etwas verkürzt um 1 cm, 45:46 Spina anterior superior bis Mallel ext.

Trochanterspitze 8 cm höher, bis $5\,^1/_2$ cm verschiebbar, links 7 cm höher, verschiebbar bis 4 cm, sehr starkes Rumpfschwanken und Lendenlordose (s. Fig. 180).

10. 1. 1905. Reposition in Narkose, zuerst rechts; Zerwalken der Adduktoren ist nötig, der Kopf springt bei Abduktion ein ohne Geräusch mit leichtem Ruck. Reluxation bei verminderter Abduktion und Innenrotation deutlich. Erneute Reposition gelingt leicht verschiedene Male.

Wenn reponiert war, und Abduktion von 90° war, fühlte der gegen den Trochanter gelegte Finger ein ganz leichtes Rucken, wenn die Abduktion etwas vermindert wurde. Trotzdem blieb das Bein noch in federnder Abduktion; vergrösserte man die Adduktion, trat vollständige Reluxation ein.

Links erfolgte gleichfalls nach dem Zerwalken der Adduktoren die Reposition ohne jedes Geräusch nur mit einem leichten sichtbaren Vorwölben der Inguinalgegend, und das Bein stand federnd abduziert, sonst wie rechts, jedoch ohne das deutliche zweifache Zeichen der Reluxation.

Verband in rechtwinkliger Abduktion, Knie mit im Verband, rechtwinklig gebeugt.

17. 1. R.-U. Köpfe konzentrisch, jedoch grösserer Spalt zwischen Kopf und Pfannenkavum. Verband in derselben Stellung. Assistenz Herr Dr. Chrysospathes aus Athen.

Ohne Lederkappe behandelt.

10. 4. Verband in starker Innenrotation bis zum Knie hinauf, bleibt sitzen bis zum 9. 5.; R.-U. in Flexion und Innenrotation zeigt die Köpfe konzentrisch in der Pfanne (s. Fig. 181).

19. 6. Verbandwechsel. Hüftgelenke flektiert, Knie gestreckt, Verband soll 6 Wochen liegen.

2. 8. Hüftgelenk flektiert, innenrotiert.

14. 9. Verbandabnahme. Das Kind konnte am nächsten Tage schon gehen, dann wurde die Abduktion immer geringer. R.-U. (s. Fig. 182).

Fig. 179. Derselbe nach der Nachbehandlung.

4. 12. Das Kind kann die Beine parallel legen, Beweglichkeit in den Hüftgelenken gut, das Kind geht noch etwas gespreizt, auch noch etwas schaukelnd. R.-U. (s. Fig. 183).

13. 8. 1906. Gang sehr gut, die Kniescheibe nach vorne, noch etwas breitbeinig. Die Eltern hatten die Freundlichkeit, das Kind auf der Naturforscherversammlung in Stuttgart vorstellen zu lassen (vergl. Fig. 156 u. 157).

Journ. Nr. 501. Christine Sch. Vier Jahre alt, aus Jetenburg. Lux. cox. cong. dupl.

Das Kind hat eine starke Lendenlordose, einen weit nach hinten tretenden Steiss, dicken Bauch. Der Gang ist sehr stark watschelnd, Trochanterspitze beiderseits 5 cm über der Roserschen Linie. Die Köpfe sind mässig verschieblich.

31. 3. Reposition in Narkose. Zunächst die linke Seite. Der Kopf springt nach wenigen Minuten ein, nachdem die Adduktoren gedehnt sind und die Abduktion bis zum rechten Winkel getrieben ist. Er bleibt in federnder Abduktion von ca. 70° stehen. Die Reluxation erfolgt sehr leicht bei Aussenrotation und etwas verringerter Abduktion. Dann Reposition der rechten Seite, sie gelingt auf dieselbe

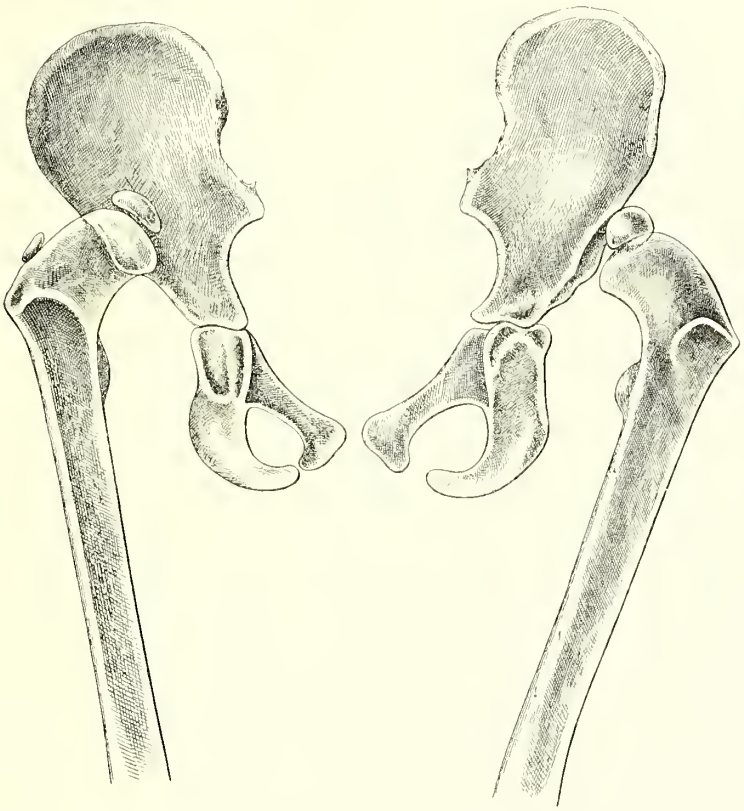

Fig. 180. A. H. vor der Einrenkung.

Weise. Federnde Feststellung bei 70° Abduktion. Bei mässiger Innenrotation und etwas verringerter Abduktion springt der Kopf wieder heraus. Verband in Abduktion von ca. 110° mit Druck gegen die Kniee in der Richtung der Femurachse. Der Verband umschliesst beide Kniee. Hämatom der Schamlippen.

3. 4. Fensterung, Kopf beiderseits in der Pfanne. Links steht der Kopf etwas tiefer als rechts.

13. 4. Entlassen.

2. 8. Verbandwechsel. Abduktion bleibt dieselbe. Das Kind wird aus dem Gipsverband herausgehoben, auf die Röntgenplatte, die ihrerseits wieder auf einer beweglichen grossen Holzplatte liegt.

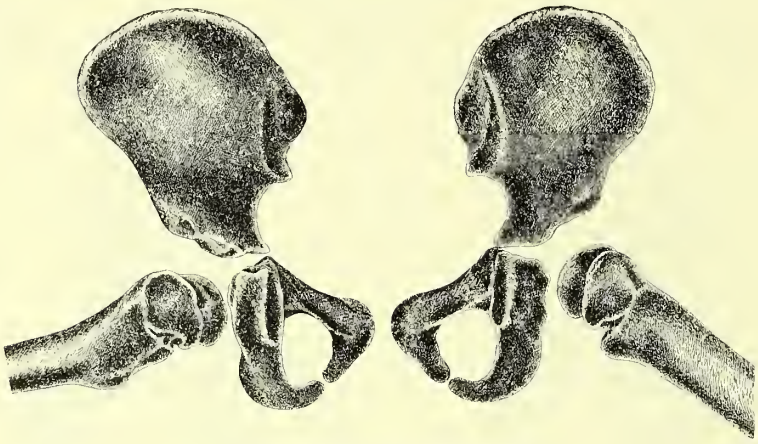

Fig. 181. Dieselbe im ersten Verband.

R.-U. Köpfe in der Pfanne. Das Kind wird mit der Holzplatte, ohne dass es seine Lage verändert, auf den Operationstisch gebracht und auf die modifizierte Gochtsche Beckenstütze gelegt. An der Stellung wird nichts geändert. Verminderung der Abduktion bis 90°,

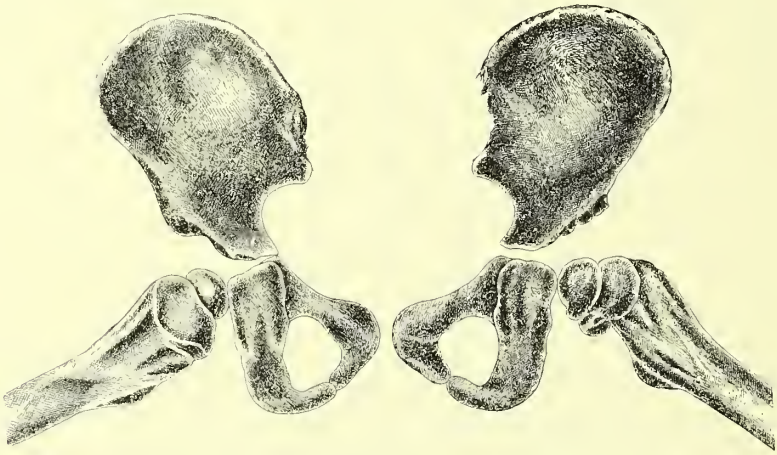

Fig. 182. Dieselbe mit stärkerer Flexion im Hüftgelenk.
R. B. am Ende der Verbandperiode.

geringe Streckung des Knies. Bei Verminderung der Abduktion tritt der vorher in Leistengbeuge prominente Kopf etwas zurück, bleibt aber gut vorne fühlbar.

Das Bein wird in dieser Stellung fixiert durch einen Assistenten. Dann dieselbe Verringerung der Abduktion auf der anderen Seite. Beim Verringern der Abduktion stellt sich das Knie etwas stumpfwinklig gebeugt ein. Es wird darauf die bewegliche Platte unter dem Kind hervorgeschoben, so dass dieses jetzt auf der Beckenstütze schwebt, an beiden Knien und an den Füssen von je einem Assistenten gehalten. Beckengipsverband beiderseits bis über das Knie. Nachmittags wird

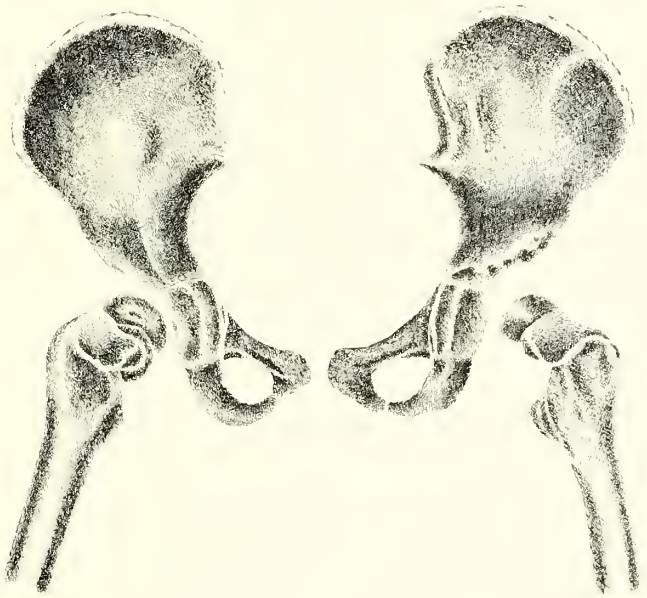

Fig. 183. Dieselbe nach der Heilung.

das Kind entlassen mit der Weisung, in 3 Wochen zwecks Verbandswechsel wiederzukommen.

23. 8. Verbandsabnahme. R.-U. Köpfe beiderseitig in der Pfanne. Neuer Verband in Bauchlage angelegt. Leicht flexiert im Hüftgelenk, Knie freigelassen, Kniekappen-Zugverband. Die Abduktion beträgt 75 Grad.

4. 10. Verband ab. Keine R.-U. Verband in Rückenlage angelegt. In der linken Inguinalgegend ist der Kopf nicht so deutlich zu fühlen wie in der rechten. Verband in ca. 60 Grad Abduktion. Knie frei, ohne Zug. Soll sich in 4 Wochen wieder vorstellen.

30. 11. Verbandswechsel. Etwas mehr nach innen rotiert, etwas stärkere Adduktion. Rechts ist der Kopf in der Mitte stärker prominent als links, beide sind aber gut in der Mitte fühlbar.

24. 1. 1905. Verbandsabnahme definitiv. Der rechte Kopf ist mehr prominent als der linke. R.-U. Köpfe stehen beide in der Pfanne,

links absolut konzentrische Einstellung, rechts ebenfalls, doch ist die Pfanne rechts etwas weiter und der Kopf etwas grösser und steht ganz wenig höher als links. Die Pfanne umfasst jedoch den ganzen Kopf. Die Eltern berichten:

24. 2., dass das Kind angefangen habe zu gehen. Es sei jedoch einmal hingefallen und habe über Schmerzen im Knie geklagt, jetzt gehe es aber wieder.

10. 4. Das Kind geht mit noch etwas krummen Knien, das rechte Bein scheint etwas kürzer zu sein. Die Gegend oberhalb des rechten Kniegelenks ist verdickt, die R.-U. ergibt, dass dort eine Infraktion des Femur stattgefunden hat. Die Heilung ist mit geringer Dislokation erfolgt.

19. 6. Köpfe beiderseits in der Pfanne. Links vollständig konzentrisch, rechts ist die Pfanne etwas ausgeweitet. Die Verkürzung des rechten Beines beträgt 1 cm.

3. 1. 1906. Das Kind geht vollständig ohne Wackeln und Schaukeln, das Trendelenburgsche Phänomen ist verschwunden. Die Köpfe sind beiderseits nicht verschieblich, doch ist das rechte Bein 1 cm kürzer.

Journ. Nr. 460. Irmgard M., 10 Jahre alt, aus Hannover. Luxatio cox. cong. duplex (s. auch Fig. 25).

Vor 7 Jahren anderwärts unblutig reponiert. Rechts steht der Kopf jetzt unter dem oberen Pfannenrande gut fest, das linke Bein scheint 3 cm kürzer, der Kopf steht oberhalb des oberen Pfannenrandes. Pat. geht mit dem linken Bein stark nach auswärts rotiert und mässig hinkend. Repositionsversuch am

15. 10. 1904. Es soll nur die linke Seite eingerenkt werden.

Bei leichten Abduktionsbewegungen hört man deutlich Knirschen im linken Gelenk. Bei allmählichem Durchwalken der Adduktoren gelingt es leicht, den Kopf in die Pfanne zu bringen. Durch Druck gegen den Trochanter, Flexion von etwa 45 Grad und Auswärtsrotation. Primäre Stabilität ist gering. Der Kopf rutscht bei Verminderung der Abduktion sofort heraus. Verband wird in rechtwinkliger Abduktion mit fixiertem Knie angelegt. Das Bein wird cyanotisch.

20. 10. Fensterung des Verbandes. R.-U. Der Kopf steht etwas vom Pfannenkavum ab. Nach 6 Wochen wird das Kniegelenk freigemacht und ein Kniekappenzug angewandt, Sohlenerhöhung durch Stelze von 44 cm.

12. 1. 1905. Verbandsabnahme. R.-U. Kopf konzentrisch in der Pfanne. Die Abduktion wird etwas vermindert. Das Knie kommt gestreckt in den Verband.

17. 1. Hohe Sohle von 19 cm unter der gesunden Seite.

2. 3. Definitive Verbandsabnahme. Kopf fest in der Pfanne. Die hohe Sohle bleibt an der gesunden Seite.

15. 3. Kopf fest in der Pfanne. Das Kind geht ohne Verband mit erhöhter Sohle gut. Die hohe Sohle wird jeden Monat um etwa 3 cm vermindert.

10. 9. Das Kind geht ohne hohe Sohle mit starker Beckensenkung an der kranken Seite. Das Gelenk ist ganz unbeweglich. Es sollen zu Hause energische Bewegungen mit dem Gelenk angestellt werden.

5. 1. 1905 vorgestellt. Das Hüftgelenk ist etwas beweglicher geworden, es besteht aber immer noch ziemlich Ankylose. Es wird empfohlen, die Abduktionsstellung in Narkose zu beseitigen, worauf die Eltern nicht eingehen. R.-U. (s. Fig. 184).

Fig. 184. J. M., 10 Jahre alt, nach der Heilung.

Journ. Nr. 621. Erika v. d. O., 10 Jahre alt, aus Ludmissen. Doppelseit. Lux. cox. cong.

Die Cousine des Mannes tritt beiderseits in die Kuhle. Der Gang des Kindes ist ausserordentlich wackelig, stark nach hinten tretender Steiss, hochgradige Lendenlordose. Trochanter links 7, rechts 4 cm über der Roserschen Linie. Rechts steht der Kopf neben, links hinter der Beckenschaufel (s. Fig. 185). Reposition in Narkose

6. 9. 1904. Es gelingt rechts leicht, den Kopf in die Pfanne zu bringen. Grosse primäre Stabilität in fast normaler Lage. Links gelingt die Reposition trotz grösster Anstrengung nicht. Gipsverband beiderseitig in starker Abduktion.

14. 9. Erneute Reposition. Es geben sofort die Widerstände der Adduktoren nach, so dass das Bein ohne Anstrengung in die Frontalebene fällt, man hört deutlich ein Repositionsgeräusch. Es besteht aber keine Stabilität. Auch tritt der Kopf nicht genügend nach vorne. Es gelingt trotz stundenlangen Arbeitens nicht, den Kopf in der Leiste zu fühlen, trotz Ueberabduktion und starken Aussenrotationsbewegungen. Man hört immer ein Einrenkungsgeräusch, aber der Kopf ist nicht in

der Leiste. Es wird während der Operation eine Röntgenuntersuchung gemacht. Der Kopf steht zwar au niveau der Pfanne, aber unter einem Vorsprung des Pfannendaches. Nach weiterem Arbeiten und starkem Druck gegen den Trochanter gelingt es schliesslich bei stärkster Aussenrotation unter etwas deutlicherem Repositionsphänomen einen Tumor in der Leistenbeuge hervorzuwölben. Verband beiderseits in rechtwinkliger Abduktion, Knie mit in den Verband.

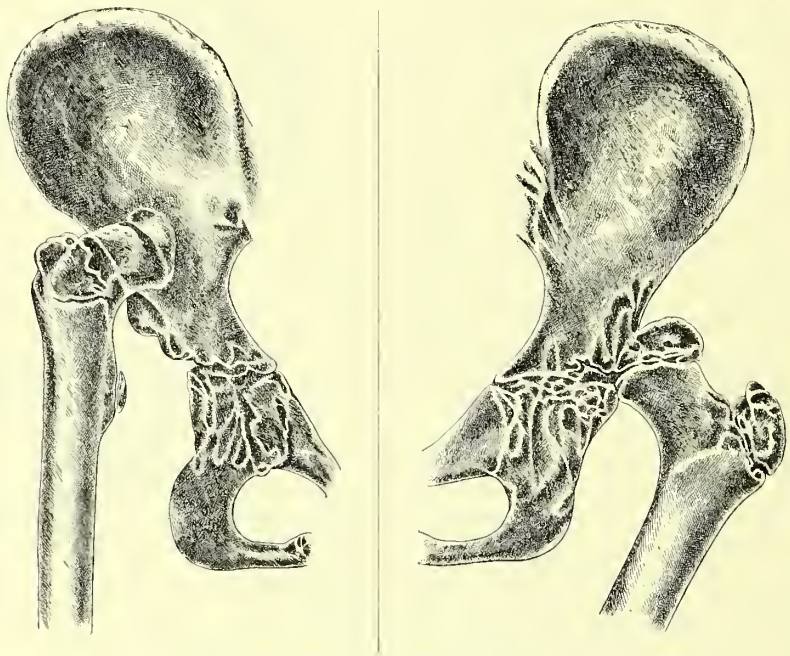

Fig. 185. E. v. d. O. Zehnjährige doppelseitige Luxation vor der Einrenkung.

16. 12. Verbandswechsel. R.-U. Köpfe beiderseits genau in der Pfanne (s. Fig. 186). Es gelingt, die Abduktion beiderseits gleichmässig etwas zu mindern, die Knie etwas zu strecken, aber nicht vollständig. Erneuter Verband in dieser Stellung.

13. 1. 1905. Verbandsabnahme. Weitere Verringerung der Abduktion bei gleichzeitiger Rotation nach innen. Etwas Flexion im Hüftgelenk. Geringere Streckung des Unterschenkels.

Man fühlt rechts den Kopf vorne, links jedoch etwas deutlicher. Die Patella steht jetzt halb vorne an beiden Seiten.

7. 2. Weitere Verminderung der Abduktion, Vermehrung der Innenrotation, man fühlt die Köpfe jetzt beiderseitig gleichmässig, die Knie können fast ganz gestreckt werden.

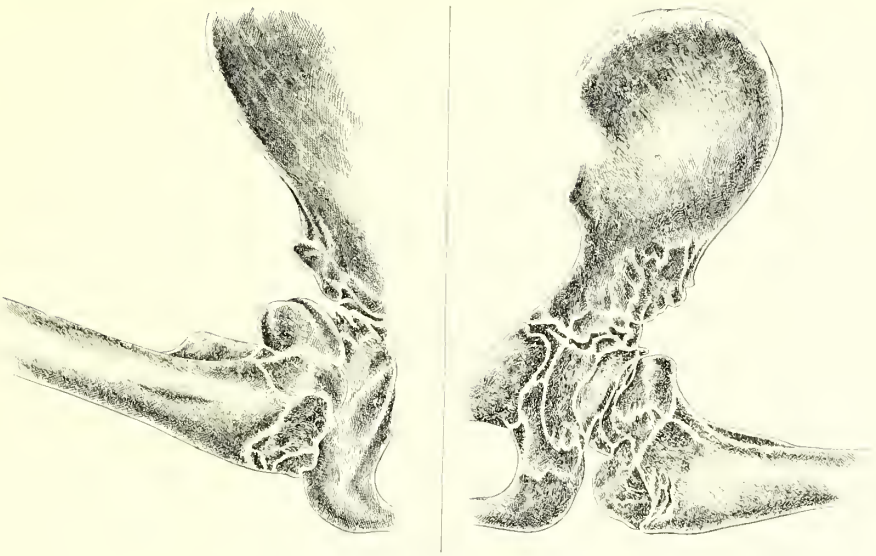

Fig. 186. Dieselbe im ersten Verband.

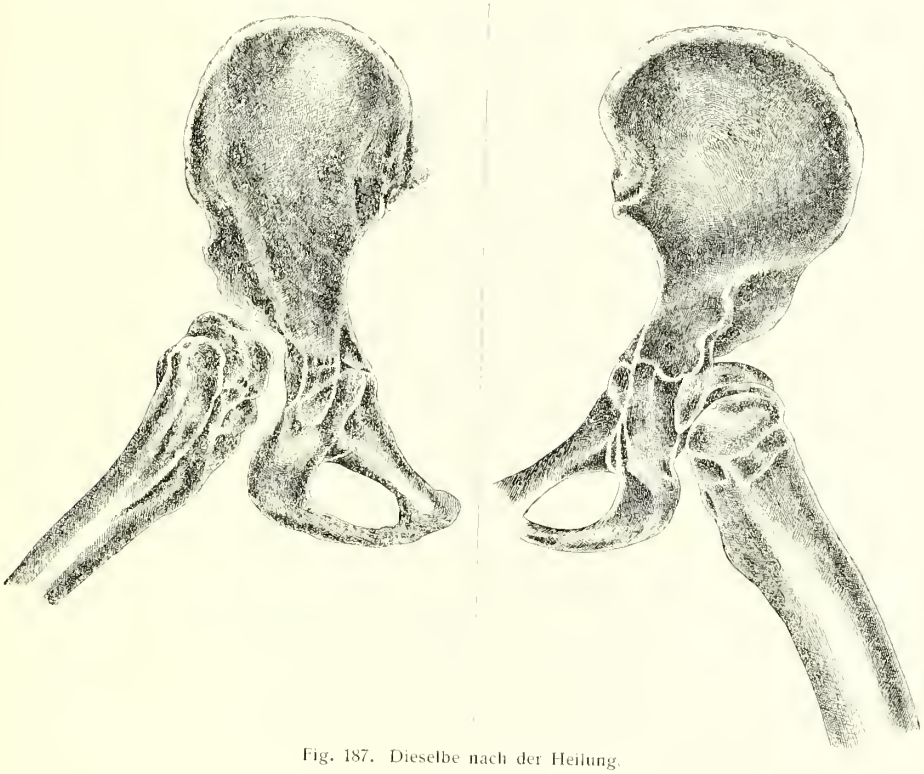

Fig. 187. Dieselbe nach der Heilung.

6. 3. Verbandsabnahme. R.-U. Köpfe gut in der Pfanne. Das Kind bekommt keinen neuen Verband. Die Eltern erhalten die Weisung, das Kind mitzunehmen, es ins Bett zu legen und es vollständig gewähren zu lassen.

6. 7. Die Eltern schreiben, dass das Kind anfängt zu gehen.

15. 11. Das Kind wird vorgestellt, hat eine starke Abduktionskontraktur an der rechten Seite, ein gut bewegliches Gelenk an der linken Seite, der Gang ist schlecht. Röntgenuntersuchung zeigt den Kopf beiderseits konzentrisch in der Pfanne (s. Fig. 187). Es wird Anstaltsbehandlung vorgeschlagen zur Beseitigung der Ankylose. Doch sehen die Eltern davon ab.

10. 2. 1906. Die Eltern schreiben, dass der Gang des Kindes sich verschlechtert hat (s. auch Fig. 153 u. 154).

18. 2. Die Abduktionskontraktur besteht noch. Das linke Bein ist gut beweglich, die Röntgenuntersuchung zeigt, dass die Pfanne sich nach oben erweitert hat. Das Kind bleibt in der Anstalt. Redressement in Narkose, Tenotomie des Tensor fasciae latae rechts. Paketgipsverband.

14 Tage später Abnahme des Paketgipsverbandes, beide Beine sind fast gleich lang, beide Kniescheiben stehen fast gleich nach vorne, die rechte etwas mehr nach aussen. Täglich Heissluftbäder und energische Mobilisation.

15. 4. Entlassung aus der Anstalt. Das Kind kann beide Sohlenflächen aufsetzen, geht aber noch recht steif.

XIII. Die Behandlung der Luxationen, welche unblutig nicht mehr zu heilen sind.

Es fragt sich, ob man in denjenigen Fällen, wo eine unblutige Behandlung nicht mehr zur vollen Heilung führen kann oder nicht mehr zu ihr geführt hat, noch zu einem andern Behandlungsmittel greifen soll oder ob man die Patienten ihrem Schicksal überlässt. Liegen die Verhältnisse so, dass die Beschwerden der Patienten und ihr Gang nicht derartig sind, dass sie in ihrer Leistungsfähigkeit hochgradig beeinträchtigt werden, so bin ich mehr geneigt, von einer Behandlung überhaupt Abstand zu nehmen; denn die sämtlichen Methoden, die uns zurzeit zur Verfügung stehen und die ich noch kurz besprechen muss, liefern keine derartigen Resultate, dass sie nur annähernd mit den Resultaten der unblutigen Behandlung zu vergleichen sind; und da unser oberster Grundsatz stets der sein muss, niemals dem Patienten zu schaden und ihn nicht den Unannehmlichkeiten einer langen Behandlung auszusetzen, deren Erfolg nicht absolut sicher ist, so beschränke ich mich bei den irreponibeln Fällen auf konservative symptomatische Behandlung, d. h. ich versuche durch Massage und Gymnastik die Extremitäten- und Hüftmuskulatur nach Möglichkeit zu kräftigen. Ich gebe auch wohl ein gut sitzendes, weit über die Hüften hinabgehendes elastisches Stützkorsett, das nach Möglichkeit dem weiteren Hinaustreten der Köpfe entgegenarbeitet (s. auch S. 161). Endlich habe ich auch wohl, wenn sich hochgradige Spitzfussstellung herausgebildet hatte, die Verlängerung der Achillessehne gemacht und die Spitzfussstellung etwas korrigiert, um dem Fusse eine breitere Auftrittsbasis zu geben. Auf andere, grössere Eingriffe am Hüftgelenk oder am Femur selbst habe ich mich nicht eingelassen und würde es auch nur dann tun, wenn die Beschwerden der Patienten derart hochgradig würden, dass ich mit gutem Gewissen durch einen Eingriff eine Verschlechterung des Leidens nicht herbeiführen könnte.

Wir können die Behandlungsmethoden der irreponibeln Luxationen in unblutige und blutige einteilen. Die Anzahl der blutigen Methoden überwiegt naturgemäss die der unblutigen.

Unblutige Methoden.

Hierhin müssen wir rechnen die Behandlung mittels Pseudoreposition. Wenn die Reposition nicht vollständig gelungen ist, so kann man den Kopf zu transponieren versuchen, und man wird ihn, wenn er hinten auf der Beckenschaufel steht, in einigen Fällen unter die Spina bringen und dadurch eine Transposition des Kopfes nach vorne erreichen. In anderen Fällen hingegen wird man ihn nicht so weit nach vorne bringen, man wird vielmehr nur eine Apposition des Kopfes an der hinteren Pfannenwand erreichen. Im ersten Falle wird der Gang des Patienten entschieden verbessert werden, weil aus der hinteren Luxation eine vordere geworden ist und der Kopf durch das feste Widerlager der Spina einen guten Halt am Becken gefunden hat. Im andern Falle jedoch ist stets die hintere Luxation bestehen geblieben und es wird stets die Gefahr bleiben, dass der Kopf wieder an der Beckenschaufel nach oben rückt.

Auf dem ersten Orthopädenkongress schilderte Lorenz eine andere unblutige Behandlungsweise für irreponible Luxationen. Lorenz sucht eine ultra-physiologische, habituelle, überstreckte Abduktionslage des Gelenkes oder, wie er sich auch ausdrückt, eine Eversion herbeizuführen. Es handelt sich dabei um eine Transposition des oberen Femurendes nach oben, die mit einer übertriebenen Abduktion einhergeht. Lorenz zerwalkt zunächst die sich anspannenden Adduktoren und treibt allmählich die Abduktion bis nahe an den rechten Winkel. Dann führt er manuelle rhythmische Traktionen am Schenkel aus. Er benutzt hierbei in der Regel nicht mehr die Extensionsschraube. Die Kraft zweier Assistenten, welche eine um die Knöchel geschlungene Baumwollquehle anziehen, und der Druck seiner eigenen Faust gegen den Trochanter genügt ihm vollständig, um das Femurende in vertikaler Richtung zu mobilisieren. Ist dies erreicht, dann wird die Ueberstreckung des Gelenkes angeschlossen. Bei Beckenhochlagerung und maximaler Flexion des anderen Beines wird die Beugekontraktur des Hüftgelenks allmählich beseitigt. Gewichte von 20—25 kg, die an dem Unterschenkel angehängt werden, erleichtern die Arbeit des Operateurs. Wenn die Weichteile an der Beugeseite nicht nachgeben, so beseitigt er den Widerstand durch möglichst ausgiebige subkutane Faszien- und Muskeldurchschneidung. So gelangt er allmählich zu dem Resultat, dass die Vorderfläche des Oberschenkels hinter der Frontalebene eingestellt wird. Durch eine eventuelle Schenkelhalsfraktur lässt er sich nicht abschrecken, den Schenkelkopf an seinen neuen Standort zu bringen. Die definitive Transposition des mobilisierten Schenkelkopfes geschieht durch möglichst starke Ueber-

streckung, verbunden mit einem Abduktionsgrade, durch den die Verkürzung um ein Beträchtliches überkorrigiert wird. Diese Stellung des Oberschenkels wird durch einen, Becken, Oberschenkel und Knie umfassenden Gipsverband fixiert. Der gesunde Fuss erhält eine hohe Sohle. Nach 3—4 Monaten wird die Abduktion bis nahe zur Parallelstellung der Beine korrigiert. An der gesunden bleibt eine 1 cm hohe Sohle. Die Ueberstreckung wird streng beibehalten. Ein neuer Gipsverband sichert für 3—4 Monate diese Stellung. Als Nachbehandlung schliesst er aktive und passive Ueberstreckung und Abduktionsgymnastik an, um die habituelle Abduktionslage des Gelenkes zu sichern und den Schenkelkopf zu verhindern, wieder nach hinten zu reluxieren. Lorenz ist mit dieser Behandlung ausserordentlich zufrieden, die Funktionsverbesserung bestand wesentlich in beträchtlicher Vermehrung der Ausdauer beim Gehen und in der Verminderung des Hinkens. Lorenz hat auch sogenannte Luxationsfrakturen des Schenkelhalses herbeigeführt, um dem Schenkelhalse einen Teil der Körperlast abzunehmen und die Spitze des Trochanter major als Tragpfeiler gegen die äusssre Darmbeinfläche anzustemmen. Das periphere Femurfragment wurde neben die Spina anterior superior in die vordere Transpositionshaltung gebracht und in dieser Stellung fixiert. Auch jetzt wurden Gipsverbände von 3—4 Monaten angelegt. Mit diesen Resultaten ist Lorenz auch ganz zufrieden gewesen. Er sagt: Das obere Femurende ist durch die stattgehabte Fraktur rechtwinklig geknickt. Er vergleicht das Femur mit einem Spazierstock, der einen rechtwinkligen, nach hinten kurzen, dicken Handgriff hat. Dieser Spazierstock stützt bei nach rückwärts gerichtetem Handgriff die gesenkte Beckenschaufel vorne neben der Spina anterior superior. Ich selbst verfüge über einen Fall, bei dem mir eine Schenkelhalsfraktur eintrat und bei der ich das periphere Ende in die Pfannengegend hineinpresste. Der Erfolg dieser ungewünschten Behandlung war funktionell ein derartig guter, dass er sich mit einer Transposition des Kopfes nach vorne mindestens vergleichen lässt. Die Verkürzung der Extremität beträgt zwar einige Zentimeter, diese ist jedoch durch eine erhöhte Sohle ausgeglichen, so dass das Kind kaum noch einen hinkenden Gang zeigt. Sieht man es auf der Strasse gehen, so bemerkt man durchaus nichts Auffallendes. Untersucht man es jedoch, so ist besonders auffallend die starke Entwickelung der gesunden Hüftseite. Dagegen fehlt das Trendelenburgsche Phänomen vollkommen. Die Eltern waren mit dem Resultate dieser Behandlung, dessen inneren Grund sie gar nicht kannten, so zufrieden, dass sie mir nach einigen Jahren auch ihre zweite Tochter, die dasselbe Leiden hatte, zur Behandlung übergaben.

Blutige Eingriffe.

Blutige Behandlungsmethoden haben wir eine ganze Reihe. Zu welchen Eingriffen die Chirurgen zum Teil gelangten, um eine irreponible Reluxation zu behandeln, dafür möge als abschreckendes Beispiel das Vorgehen von Witzel dienen. Witzel schlug im Halbkreise um den Kopf fünf vergoldete Nägel so nebeneinander in das Becken hinein, dass sie in einer Palisadenreihe stehend, und mit den abgerundeten Köpfen einen geschlossenen Ring bildend, jedes Ausweichen des Femur in der Richtung nach oben und hinten unmöglich machten (Fig. 188). Diese Idee war früher schon von Gussenbauer in Prag ausgeführt. Es sollte durch die Nagelung eine Kapselschrumpfung herbeigeführt werden, es sollte das Periost zur Proliferation angeregt werden, es sollte ein knöcherner Limbus entstehen, der den Kopf stützen sollte. Es ist aber von irgend einem nennenswerten Erfolg niemals wieder etwas berichtet worden.

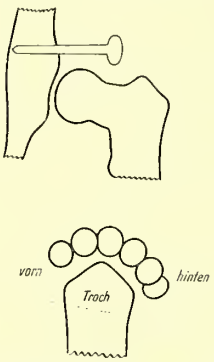

Fig. 188. Witzels Limbusplastik.

Die Resektionen des Schenkelkopfes sind ebenfalls ausgeführt worden, aber auch sie haben viel zu wünschen übrig gelassen. Auch die Königsche Operation, welcher von dem Darmbein einen Knochenperiostlappen mit dem Meissel abschält, diesen mit der Kapsel vernäht, um dadurch einen festen Halt für den Kof zu bekommen, gehört der Geschichte an. Rationeller, weil auf pathologisch-anatomischen Studien aufgebaut, ist die Hoffasche blutige Operation. Hoffa suchte sich bekanntlich durch einen blutigen Eingriff die Hüftgelenkspfanne zugänglich zu machen; mit einem scharfen Löffel oder dem Doyenschen Bohrer wurde die Pfanne nicht nur tief, sondern auch breit genug ausgebohrt und in diese neugeschaffene Pfanne reponierte er den Schenkelkopf und prüfte, ob er in der Pfanne auch bei allen Stellungen des Beines eine feste Stütze hatte. Auch diese Operation, so genial sie erdacht ist, wird zurzeit wohl nur noch von ihrem Schöpfer ausgeführt, denn sie ist eine nicht ungefährliche Operation. — Es ist eine Mortalität von immerhin 3—5 % berechnet worden.

Ferner muss berücksichtigt werden, dass sie nur in jungen Jahren gute Resultate schafft. Also nur bei den Fällen, wo zurzeit die unblutige Methode absolut ideale Resultate zeitigt. In denjenigen Fällen jedoch, wo die unblutige Methode versagt, wird die durch die Hoffasche Operation geschaffene Ankylose des Gelenkes eine so hochgradige

sein, dass man wohl nur in den seltensten Fällen von einer Funktionsverbesserung sprechen kann. Ich glaube demnach, dass auch die Hoffasche Operation der Geschichte angehört.

Senger modifizierte die Hoffasche Operation, indem er die Reposition blutig herbeiführte, ohne aber die Pfanne auszuhöhlen. Senger eröffnete die Kapsel breit und exzidierte alle Kapselteile, die der Reposition hinderlich waren. Der Nachteil der Sengerschen Operation besteht jedoch darin, dass man breite und tiefe Inzisionen machen muss, um eine genügende Exzision der Kapsel zu erreichen. Dadurch ist natürlich die Gefahr einer Infektion in erhöhtem Masse

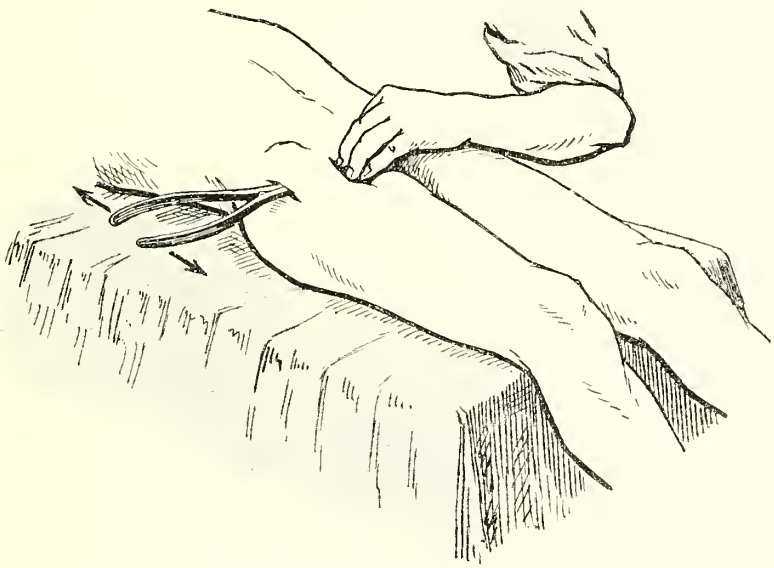

Fig. 189. Calots Kapselerweiterung.

vorhanden. Aber auch die Resultate können deswegen keine guten sein, weil der reponierte Kopf überhaupt nicht in die Pfanne hineinpasst und es daher sehr leicht zu einer Reluxation kommen kann. Bleibt es hingegen bei einer Reposition, so sind die Steifigkeiten, welche infolge der Narbenretraktionen eintreten, derartig hochgradige, dass von einer bedeutenden Funktionsverbesserung auch nicht die Rede sein kann.

Auch Lorenz hat diese Arthrotomie verschiedentlich ausgeübt und er gesteht ebenfalls ein, dass die Methode ausserordentliche Schwierigkeiten hat, ohne dementsprechende Chancen für Heilung zu gewähren.

In allerletzter Zeit hat Calot eine neue Operation angegeben, welche er ausserordentlich empfiehlt. Calot durchsticht die periartikulären Weichteile und die Kapsel. In der Höhe der sichtbaren und fühlbaren Kopfpartie am äusseren Ende der vorderen Kapsel macht er einen 1—2 cm langen Schlitz und führt durch diesen Schlitz einen besonders gearbeiteten Dilatator bis zum Grunde der Pfanne ein. Mit diesem Dilatator dehnt er die verengte Kapsel allmählich und methodisch, um für den Kopf die Passage frei zu bekommen (s. Fig. 189). Ist dies erreicht, so wird der Kopf reponiert und die Behandlung weiter geführt, wie bei der gewöhnlichen unblutigen Methode. Es ist natürlich wichtig, dass man mit dem Dilatator den Weg zur Kapsel auch findet. Aus dem Grunde muss der Oberschenkel gebeugt und nach innen rotiert gehalten werden. Dadurch dringt der Dilatator von selbst in die Höhlung, die durch das Verschwinden des Kopfes frei geworden ist. Liegt der Dilatator gut im Kapselschlauch, so wird er in Tätigkeit gesetzt. Calot dilatiert ganz allmählich und sanft, aber doch kräftig nach jeder Richtung hin. Am Griff befindet sich ein Gradmesser, an welchem man den Grad der Erweiterung ablesen kann. Die Erweiterung wird so lange fortgesetzt, bis sie dem Umfang des Kopfes entspricht. Dieser ist vor der Operation sorgfältig mit einem Zirkel bestimmt worden. Wenn die Erweiterung genügend gross ist, erreicht Calot die Reposition fast sofort. Ist sie nicht gross genug, so wird von neuem der Dilatator eingeführt. Calot ist mit seinen Resultaten ausserordentlich zufrieden. Es bleibt abzuwarten, wie die Erfolge anderer Operateure mit dieser Methode sind.

Literaturübersicht.

Die Literatur ist nach Jahrgängen geordnet, um das Studium der geschichtlichen Entwicklung der Luxationsfrage zu erleichtern.

1826.

1. Dupuytren. Mémoire sur un déplacement original ou congénital de la tête des fémurs. Académie de méd. 1826.

2. Dupuytren. Leçons orales. t. III.

1835.

3. Humbert et Jacquier. Essai et observations sur la manière de réduire les luxations spontanées et symptomatiques de l'articulation ileofémorale méthode applicable aux luxations congénitales et aux luxations antérieurs par causes externes. Paris 1835.

1839.

4. Gerdy. Bulletin de l'académie de Médecine. Paris 1839. t. IV.

1841.

5. Pravaz. Mémoire sur le diagnostique et le traitement des luxations congénitales du fémur. Bullet. de l'académie. 1841. VII.

1847.

6. Pravaz. Traité théorique et pratiques des luxations congénitales. Baillères 1847.

1855.

7. Malgaigne. Traité de luxations. Paris 1855.

1858.

8. Bouvier. Leçons cliniques sur les maladies de l'appareil l'ocomoteur. Paris 1858.

1864.

9. Bouvier. Rapport sur la curabilité des luxations congénitales du fémur. Gazette des hôp. 1864. Nr. 56.

1866.

10. Bouvier. Société. chir. 1866.

11. Bouvier. Bulletin de l'académie. t. III.

1884.

12. Margary, F. Cura operativa della lussazione congenita dell' anca. Arch. di ortop. Milano 1884, I. 381—391, 2 pl.

13. Van der Hagen, J. C. I. Het bekken bij luxatio femorum congenita duplex. 8°. Bosch 1884.

1885.

14. Adams, W. Observations on the so-called congenital dislocation of the hip-joint. Brit. med. J. London 1885, II. 859—862.

15. Bennett, E. H. Congenital dislocation of the hip. Lancet. London 1885, I. 314.

16. Bennett, E. H. Some specimens of congenital dislocation of the hip-joint. Lancet. London 1885, I. 477.

17. Bennett, E. H. Congenital dislocation of the hip. Dublin J. M. Sc. 1885, 3. s. LXXIX. 246—248.

18. Bennett, E. H. Congenital dislocation of the hip. Brit. med. J. London 1885, I. 233.

19. Bennett, E. H. Congenital dislocation of the hip. Tr. Aread. M. Ireland. Dublin 1885, III. 293—296.

20. Bennett, E. H. On congenital dislocation of the hip. Dublin J. M. Sc., 1885, 3. s. LXXIX. 11—17.

21. Brown, B. Double congenital displacement of the hip; description of a case with treatment resulting in cure. Boston M. and S. J., 1885, 541—546, 2 pl.

22. Brodhurst, B. E. Congenital dislocatien of the hip. Lancet. London 1885, 271.

23. Chaput, H. Luxation congénitale double de la hanche, chez une femme. Bull. Soc. anat. de Paris 1885, IX. 418—421.

24. Conrads, A. Ueber Luxatio femoris congenita. 8°. Würzburg 1885.

25. Geier, H. Ueber ein Becken mit doppelseitiger kongenitaler Hüftgelenksluxation. 4°. Halle a. S. 1885.

26. Lampugnant, C. La decapitazione del femore nella lussazione congenita dell'anca; studio pratico di ortopedia chirurgica antisettica. Arch. di ortop. Milano 1885, II. 337—348.

27. Lampugnant, C. La decapitazione del femore nella lussazione congenita dell'anca; studio practico di ortopedia chirurgica antisettica. Gior. d. r. Accad. di med. di Torino 1885, 3. s. XXXIII. 538—551.

28. Lücke. Ueber sogenannte kongenitale Hüftgelenksluxation. Wien. med. Bl., 1885, VIII. 1408—1410.

29. Lücke, Ueber sogenannte kongenitale Hüftgelenksluxation. Tagebl. d. Versamml. deutsch. Naturforscher und Aerzte. Strassburg 1885, LVIII. 274—277.

30. Margary, F. Cura operativa della lussaz. cong. dell'anca. Gazz. med. di Torino 1885, XXXVI. 193—197.

1886.

31. Adams, W. Remarks on congenital displaeements or so-ealled disloeation of hip-joint. Tr. Path. Soc. London 1886—87, XXXVIII. 300—303, 7 l, 7 pl.

32. Bailleul, K. A. Ueber Luxatio congenita femoris im Ansehluss an einen Fall von seltener Heilung. 8°. Berlin 1886.

33. Bowlby, A. A. Congenital dislocation of the hip. Tr. Path. Soc. London 1886—87, XXXVIII. 295—298.

34. Loekwood, C. B. Two speeimen of foetus, illustrating absence of the margin of the acetabulum, with and without displacement of the head femur. Tr. Path. Soc. London 1886—87, XXXVIII. 303—311.

35. Mollière, D. Luxations congénitales de la hanche. Mém. et compt. rend. Soc. d. sc. méd. de Lyon (1886), 1887, XXVI. pt. 2, 279—281.

36. Morgan, J. H. Congenital disloeation of hip. Tr. Path. Soc. London 1886—87, XXXVIII. 298.

37. Motta, M. Sulla cura ortopedica meccanica della lussazione congenita dell'anca. Gior. d. r. Accad. di med. di Torino 1886, 3, s. XXXIV. 675—678.

38. Orechia, C. La lussazione congenita del femore e la sua cura operativa. Arch. di ortop. Milano 1886, III. 387—436.

39. De Paoli, E. Contributo allo studio della cura radicale della lussazione congenita dell'anca mediante l'artrectomia. Gior. d. r. Accad. di med. di Torrino 1886, 3. s. XXIV. 840—850.

40. Power, D. A. Congenital (?) displacement of the hip. Tr. Path. Soc. London 1886—87, XXXVIII. 299.

41. Margary, F. Cura operativa della lussazione congenita dell'anca. Cong. internat. période. d. sc. méd. C. R. 1884. Kopenhagen 1886. II., sect. de chir., 217 bis 221.

42. Schattock, S. G. Bilateral dislocation of the hip-joints, probably congenital. Tr. Path. Soc. London 1886—87, XXXVIII. 299.

43. Wharton, H. R. Congenital dislocation of the hip-joint. Med. et Surg. Reporter. Phila 1886, LIV. 513.

1887.

44. Adams, W. On the treatment of congenital displacement, the so-called congenital dislocation, of the hip-joint by long-continued recumbency and extension. Brit. med. J. London 1887, I. 866—868.

45. Albert, E. Zur Diagnose der angeborenen Luxation des Hüftgelenkes, besonders mit Rücksicht auf eine Form der Luxation, die im Gefolge der akuten Osteomyelitis des oberen Femurendes auftritt. Wien. med. Presse 1887, XXVIII. 433—437.

46. Barwell, R. On the treatment of congenital dislocation of the hip, with two cases. Brit. med. J. London 1887, I. 1150—1152.

47. Carnochan, J. M. Congenital dislocation of the hip-joint. Tr. Internat. med. Cong. Wash. 1887, I. 632—638.

48. Dubrueil, A. De la thérapeutique des luxations congénitales de la hanche. Gaz. hebd. d. sc. méd. de Montpel 1887, IX. 40, 49.

49. Freeland, J. T. Congenital dislocation of the hip. Indiana med. J. Indianap. 1887—88, VI. 51.

50. Porto, M. F. Des luxations congénitales de la hanche envisagées au point de vue thérapeutique. 4°. Paris 1887.

51. Sehüssler, H. Ueber Hüftresektion wegen angeborener Luxation. Berl. klin. Wochenschr., 1887, XXIV. 398—400.

52. Walzer, F. Ueber angeborene Hüftgelenksluxationen. 8°. Würzburg 1887.

1888.

53. Adams, W. The late Dr. Cartochans specimen of the so-called congenital dislocation of both hip-joints; sent from New York. Tr. Path. Soc. London 1888 bis 1889, XI. 237—244, 21, 2 pl.

54. Ridlon, J. Report of a case of congenital dislokation of the hip. Contrib. to Orthop. Surg. 8°. New York 1888—90, 89—95.

55. Simrock, F. Ueber angeborene Verrenkung der Hüfte. (Bonn.) 8°. Köln 1888.

56. Sironi, T. Decapitazione di ambo i femori operazione Margary per doppia lussazione congenita dell'anca. Boll. d. Poliambul. di Milano 1888, I. 50—54.

57. Teufel, G. Ueber einen Fall von multiplen Missbildungen mit besonderer Berücksichtigung der kongenitalen Hüftluxation und deren operativer Behandlung. 8°. Strassburg 1888.

58. Thilo, O. Zeugkorsett mit Trochanterstützen bei angeborener Hüftgelenkverrenkung. Zentralbl. f. orthop. Chir. u. Mech. Bern 1888, V. 49—53.

1889.

59. Evans, C. S. Congenital dislocations of the hip. Med. News. Phil. 1889, LV. 534—538.

60. Krause, F. Zwei Fälle von sogenannter akuter katarrhalischer Gelenkeiterung bei gleichzeitiger angeborener Hüftgelenksluxation. Arch. f. klin. Chir. Berlin 1889, XXXIX. 477—481, 1 pl.

61. Lampugnant, C. Ancora sulla cura della lussazione congenita dell'anca. Gior. d. r. Accad. di med. di Torino 1889, 3. s. XXXVII. 347—352.

62. Martin, E. Zur Behandlung der angeborenen Hüftgelenksluxation und zwar ganz besonders der einseitigen. Deutsche med. Wochenschr. Leipzig u. Berlin 1889, XV. 314.

63. Motta, M. Contributo alla cura della lussazione congenita dell'anca. Arch. d'ortop. Milano 1889, VI. 304—311.

64. Pfender, A. De la pathogénie des luxations congénitales de la hanche. Rev. mens. d. mal. de l'enf. Paris 1889, VII. 312—323.

65. Post, A. A case of congenital dislocation of the hip succesfully treated. Med. and Surg. Rep. City Hosp. Boston 1889, 4. s, 162—164.

66. Ridlon, J. Report of a case of congenital dislocation of the hip. Tr. Am. Orthop. Ass. Philadelphia 1889, II. 76—81.

67. Ridlon, J. Report of a case of congenital dislocation of the hip. Med. Rec. New York 1889, XXXVI. 537.

68. Ryan. Double congenital dislocation of the hip-joint. Cincin. Lancet-Clinic. 1889, u. s. XXII. 67.

69. Teufel, G. Ueber einen Fall von multiplen Missbildungen mit besonderer Berücksichtigung der kongenitalen Hüftluxation und deren operativer Behandlung. 8°. Deutsche Zeitschr. f. Chir. Leipzig 1889, XXIX. 340—356.

1890.

70. Adams, W. On the successful treatment of cases of congenital displacement of the hip-joint by complete recumbency with extension for two years. Brit. med. J. London 1890, I. 406—411.

71. Clark, H. E. On congenital dislocation of the hip. Glasgow, med. J., 1890, XXXIII. 102—107.

72. Dubreuil. Des accidents douloureux dans la luxation congénitale de la hanche. Rev. d'orthop. Paris 1890, I. 185—187.

73. Hoffa, A. Ueber die operative Behandlung der angeborenen Hüftgelenksverrenkungen. Sitzungsb. d. phys. med. Gesellsch. zu Würzburg, 1890. 140.

74. Hoffa, A. Zur operativen Behandlung der angeborenen Hüftgelenksverrenkungen mit Krankenvorstellung. Wien. med. Presse, 1890, XXXI. 763.

75. Hoffa, A. Zur operativen Behandlung der angeborenen Hüftgelenksverrenkungen mit Krankenvorstellung. Wien. med. Wochenschr., 1890, XI. 926—928.

76. Hoffa, A. Zur operativen Behandlung der angeborenen Hüftgelenksverrenkungen mit Krankenvorstellung. Verhandl. d. deutschen Ges. f. Chir. Berlin 1890, XIX. 44—53.

77. Kölliker, T. Ueber die operative Behandlung der angeborenen Hüftgelenksluxation. Verhandlung d. X. Internat. med. Kong., 1890. Berlin 1891, III, Abt. 7a, 19—24.

78. Paci, A. Sulla cura razionale ortopedica della lussazione iliaca comune congenita del femore. Arch. di ortop. Milano 1890, VII. 161—197.

79. Pfender, A. Etiologie des luxations congénitales de la hanche. 8°. Paris 1890.

80. Poggi, A. Contributo alla cura cruenta della lussazione congenita coxo femorale uni laterale. Arch. di ortop. Milano 1890, VII. 105—110.

81. Rosenfeld, L. Zur operativen Behandlung der angeborenen Hüftgelenksverrenkungen. Münchn. med. Wochenschr., 1890, XXXVII. 415, 437, 455.

82. Redard, P. Sur une nouvelle méthode de traitement des luxations dites congénitales de la hanche. Rev. mens. d. mal. de l'enf. Paris 1890. VIII. 503—508.

83. Schou, J. Behandlingen af luxatio coxae congenita. Kjobenh. med. Selsk. Forh., 1890—91, 19—24.

84. Van Hook, W. The diagnosis of congenital dislocation of the hip-joint. N. Am. Pract. Chicago 1890, II. 491—493.

85. Verneuil, A. Sur les luxations prétendues congénitales de la hanche. Rev. d'orthop. Paris 1890, I. 23—35.

86. Wile, W. C. A case of double congenital dislocation of the hip. Tr. New York M. Ass. 1890, VII. 269.

87. Wirt, W. E. Congénital dislocation of the hip, illustrated by three cases. Cleveland M. Gaz. 1890—91, VI. 299 - 308.

1891.

88. Barwell, R. The operative treatment of congenital dislocation of the hip. Med.-Chir. Tr. London 1891—92, LXXV. 261—274.

89. Dupré, M. E. De la luxation congénitale de la hanche; étude anatomopathologique, pathogénique et clinique. 4°. Paris 1891.

90. Dupré, M. E. De la luxation congénitale de la hanche; étude anatomopathologique, pathogénique et clinique. 8°. Paris 1891.

91. Hoffa, A. Contribution au traitement opératoire des luxations congénitales de la hanche. Rev. d'orthop. Paris 1891, II. 24, 95.

92. Kocher. Zwei kongenitale Hüftgelenksluxationen. Chir. Klin. zu Bern. Jena 1891, 115—117.

93. Koenig. Osteoplastische Behandlung der kongenitalen Hüftgelenksluxation (mit Demonstration eines Präparates). Ber. üb. d. Verhandl. d. deutsch. Ges. f. Chir. Leipzig 1891, XX. 146.

94. Koenig. Osteoplastische Behandlung der kongenitalen Hüftgelenksluxation (mit Demonstration eines Präparates). Verhandl. d. deutsch. Gesellsch. f. Chir. Berlin 1891, XX., pt. I, 75—80.

95. Lannelongue. Note sur un traitement de la luxation congénitale de la hanche par la méthode sclérogène. Bull. et mém. Soc. de chir. de Paris 1891, n. s. XVII., 770—775.

96. Lannelongue. Note sur un traitement de la luxation congénitale de la hanche par la méthode sclérogène. Bull. méd. Paris 1891, V. 1190.

97. Paci, A. Lussazione ischio-iliaca traumatica primitiva ridotto dopo 33 giorni con nuovo metodo. Arch. di ortop. Milano 1891, VIII. 301—310.

98. Paci, A. Terzo contributo alla cura razionale della lussazione iliaca comune congenita del femore col nuovo metodo. Arch. di ortop. Milano 1891, VIII. 381—401.

99. Phelps, A. M. Congenital dislocation of the hip. Tr. Am. Orthop. Ass. Philadelphia 1891, IV. 132—147.

100. Redard, P. Sur une nouvelle méthode de traitement des luxations dites congénitales de la hanche. Gaz. méd.-chir. de Toulouse 1891, XXIII, 107.

101. Regnoli, G. Nuovo contributa alla cura razionale ortopedica per la lussazione comune congenita del femore col metodo del Prof. Paci. Arch. di ortop. Milano 1891, VIII. 311—322.

102. Schou, J. Behandlingen af luxatio coxae congenita. Biblioth. f. Laeger. Kjobenhagen 1891, 7. R., II. 111—135.

103. Schüssler, H. Zur operativen Behandlung der kongenitalen Hüftluxation. Zentralbl. f. Chir. Leipzig 1891, XVIII. 49—52.

1892.

104. Barwell, R. The operative treatment of congenital dislocation of the hip. Lancet. London 1892, I. 690.

105. Borst, M. Die kongenitale Hüftgelenksluxation. 8°. Würzburg 1892.

106. Cautru, P. Un cas de luxation coxo-fémorale congénitale, coincidant avec des malformations multiples. Rev. d'orthop. Paris 1892, III. 457—459.

107. Duret, H. Equinisme et luxation fémorale par lésions médullaires congénitales. J. d. sc. méd. de Lille 1892, I. 1—9.

108. Le Fel, F. Y. M. Essai sur le traitement des luxations congénitales de la hanche, par la méthode sclérogène. 4°. Bordeaux 1892.

109. Gendron, F. Sur le traitement orthopédique des luxations congénitales de la hanche; perfectionnement apporte aux appareils portatifs. Gaz. hebd. d. sc. méd. de Bordeaux 1892, XIII. 171, 207.

110. Gibney, V. P. Lorenz operation for congenital dislocation of the hip. Arch. Pediat. New York 1892, IX. 911—913.

111. Hoffa, A. Zur operativen Behandlung der angeborenen Hüftgelenksverrenkung. Zentralbl. f. Chir. Leipzig 1892, XIX. 921—924.

112. Ipsen, E. Om den operative Behandling af luxation coxae congenita. Med. Aarsskr. Kjobenhagen 1892, 253—263.

113. Lannelongue. Note sur un traitement de la luxation congénitale de la hanche par la méthode sclérogène. Gaz. méd. chir. de Toulouse 1892, XXIV. 10.

114. Lorenz, A. Zur blutigen Reposition der angeborenen Hüftverrenkung. Zentralbl. f. Chir. Leipzig 1892, XIX. 1041—1045.

115. Lorenz, A. Operative Therapie der angeborenen Hüftverrenkung. Zentralbl. f. Chir. Leipzig 1892, XIX. 633—639.

116. Mühlenbrock, F. Ueber den Einfluss der einseitigen kongenitalen oder erworbenen Hüftgelenksluxation auf das knöcherne Becken. (Würtzburg.) 8°. Trier 1892.

117. Nota, A. Contributa alla cura razionale della lussazione iliaca comune congenita del femore secondo il metodo Paci. Arch. ital. de pediat. Napoli 1892, X. 53—63.

118. Paci, A. Quarto centributo alla cura razionale della lussazione iliaca congenita del femore, con nuovo metodo. Arch. di ortop. Milano 1892, IX. 401; 1893, X. 1.

119. Phelps, A. M. Congenital dislocation of the hip. Boston M. and S. J. 1892, CXXVI. 77—80.

120. Phocas, G. De la luxation congénitale de la hanche. Gaz. d. hôp. Paris 1892, LXV. 169—178.

121. Ridlon, J. Congenital dislocation at the hip; notes on three cases. Arch. Pediat. New York 1892, IX. 604—609.

1893.

122. Bilhaut, M. Luxation congénitale de la hanche; tentatives de réduction par la méthode de Paci; insuccès; operation de Hoffa; reduction; guérison par première intention. Ann. d'orthop. et de chir. prat. Paris 1893, VI. 3—12.

123. Bourlaux, N. J. De l'intervention sanglante dans la luxation congénitale de la hanche. 4°. Bordeaux 1893.

124. Coudray. Quelques applications de la méthode sclérogène; luxation congénitale de la hanche. Assoc. franç. de chir. Proc. Verb. (etc.). Paris 1893, VII. 806.

125. Denucé, M. Luxation congénitale de la hanche gauche; opération d'Hoffa; guérison. Rev. d'orthop. Paris 1893, IV. 108—114.

126. Gendron, F. Luxation congénitale unilatérale de la hanche; traitement orthopédique. Ann. de la Policlin. de Bordeaux 1893—94, III. 159—167.

127. Heydenreich, A. Du traitement des luxations congénitales de la hanche par la méthode sanglante. Semaine méd. Paris 1893, XIII. 11.

128. Heydenreich, A. Du traitement des luxations congénitales de la hanche par la méthode sanglante. Med. Week. Paris 1893, I. 25.

129. Hoffa, A. Weitere Mitteilungen über die operative Behandlung der angeborenen Hüftgelenksverrenkungen. Münchn. med. Wochenschr., 1893, XL. 337—339.

130. Hoffa, A. Weitere Mitteilungen über die operative Behandlung der angeborenen Hüftgelenksverrenkungen. Verhandl. d. deutsch. Gesellsch. f. Chir. Berlin 1893, XXII. 12—21.

131. Hoffa, A. Weitere Mitteilungen über die operative Behandlung der angeborenen Hüftgelenksverrenkungen. Wien. med. Bl., 1893, XVI. 279—281.

132. Jochem, C. Weitere Mitteilungen über die operative Behandlung der angeborenen Hüftgelenksverrenkungen. 8°. Würzburg 1893.

133. Kirmisson, E. Luxation congénitale de la hanche gauche; opération de Hoffa; guérison; par Denucé. Bull. et mém. Soc. de chir. de Paris 1893, n. s. XIX. 49—52.

134. Koch, C. Zur Operation der angeborenen Hüftluxation. Sitz.-Protokoll d. ärztl. Lokalver. zu Nürnberg, 1893. München 1894, 71—74.

135. Lejars. Contribution à la cure opératoire des luxations congénitales de la hanche. Assoc. franç. de chir. Proc.-verb. (etc.). Paris 1893, VII. 525—528.

136. Lord, J. P. Congenital hip-joint dislocations, with report of two bilateral cases. Omaha Clinic. 1893—94, VI. 537—39.

137. Lorenz, A. Vorstellung operativ behandelter Fälle von angeborener Hüftverrenkung. Wien. klin. Wochenschr., 1893, VI. 479.

138. Paci, A. and Nota, A. Presentazione ed illustrazione di un pezzo anatomo-patologico a conferma della efficacia del metodo Paci nella cura della lussazione iliaca comune congenita del femore. Policlin. Roma, 1893—94, I. 157—168, 1 pl.

139. Paci, A. Traitement rationnel de la luxation iliaque congénitale du fémur. (Transl. from the Italian.). Gaz. méd. de Paris, 1893. 8°. s. II. 137, 150, 181, 194.

140. Quénu. Opération de Hoffa. Bull. et mém. Soc. de chir. de Paris, 1893. n. s. XIX. 53.

141. Sainton, R. De l'anatomie de l'articulation de la hanche chez l'enfant et de la luxation congénitale de dette articulation; étude pathogénique. 8°. Rev. d'orthop. Paris 1893, IV. 262, 352.

142. Sainton, R. De l'anatomie de l'articulation de la hanche chez l'enfant et de la luxation congénitale de cette articulation; étude pathogénique. 4°. Paris 1893.

143. Schou, J. Den operative Behandling af luxatio coxae congenita. Med. Aarsskr. Kjobenhagen 1893, VII. 264—269.

144. Subbotin, M. S. Ob operativnom liechenii (artroplastica) vrozhnennikh vivkhov bedra. (On the operative treatment of congenital dislocations of the femur.) Trudi obsh. russk. vrach. v. St. Petersburg 1893—94, LX. Nr. 3, 18—23.

145. Tscherning, E. A. Et Tilfaelde af luxatio coxae congenita opereet ofter Lorentz's Metode. Kjobenh. med. Selsk. Forh., 1893, 4, 59.

1894.

146. D'Ambrosio, A. Lussazione posteriore coxo-femorale congenita e patalogica, curato col metodo del Prof. Paci. Riforma med., Napoli 1894, X. pt. 4, 52—58.

147. Angerer. Kongenitale Hüftgelenksluxation; Operation nach Hoffa Sitzungsb. d. ärztl. Ver. München (1894), 1895, IV. 79.

148. Angerer. Kongenitale Hüftgelenksluxation; Operation nach Hoffa. Münchn. med. Wochenschr., 1894, XLI. 513.

149. Bradford, E. H. Treatment of congenital dislocation of the hip. Tr. Am. Orthop. Ass. 1894, Philadelphia 1895, VII. 88—98.

150. Bradford, E. H. Treatment of congenital dislocation of the hip. Ann. Surg. Philadelphia 1894, XX. 129—137, 2 pl.

151. Duret. Traitement de la luxation congénitale de la hanche. Bull. Soc. d. sc. méd. de Lille (1892), 1894, 28.

152. Gibney, V. P. Congenital dislocation of the hip. Internat. Clin. Philadelphia 1894, 4. s. III. 201—204.

153. Hoffa, A. Pathologisch-anatomische Demonstrationen zur Operation der angeborenen Hüftgelenksverrenkungen. Verhandl. d. deutsch. Gesellsch. f. Chir. Berlin 1894, XXIII. pt. 1, 21—29.

154. Hoffa, A. Weitere Mitteilungen über die operative Behandlung der angeborenen Hüftgelenksverrenkungen. Mitt. a. d. chir.-orthop. Privatklinik Hoffa zu Würzburg. München 1894, 79—87.

155. Hoffa, A. Einige Bemerkungen zur Lorenzschen Operation der angeborenen Hüftgelenksverrenkung. Wien. klin. Wochenschr., 1894, VII. 444.

156. Kirmisson, E. Contribution à l'étude de la pathogénie et du traitement des luxations congénitales de la hanche. Atti d. XI. Cong. med. internaz. 1894. Roma 1895, IV. chirurg. (etc.) 361—378.

157. Kirmisson, E. Contribution à l'étude de la pathogénie et du traitement des luxations congénitales de la hanche. Rev. d'orthop. Paris 1894, V. 186—215.

158. Kirmisson, E. De l'ostéotomie sous-trochantèrienne appliquée à certains cas de luxation congénitale de la hanche (flexion de la cuisse avec adduction considérable). Rev. d'orthop., Paris 1894, V. 137—146.

159. Koch, C. Zur Operation der angeborenen Hüftluxation. Münchn. med. Wochenschr., 1894, XLI. 281.

160. Lönnberg, J. Lorenz' operation för medfödd höftleds-luxation (..... for congenital dislocation of hip-joint). Upsala Läkaref. Förh., 1894—95, XXX. 30—35.

161. Lorenz, A. Pathologische Anatomie der angeborenen Hüftverrenkung. Wien. klin. Wochenschr., 1894, VII. 191, 216, 234.

162. Lorenz, A. The operative treatment of congenital dislocation of the hip-joint. Mercredi med., Paris 1894, V. 157.

163. Lorenz, A. Erwiderung auf die Bemerkungen Hoffas zur Lorenzschen Operation der angeborenen Hüftverrenkung. Wien. klin. Wochenschr. 1894, VII. 461.

164. Mikulicz, J. Die blutige und unblutige Reduktion der kongenitalen Hüftluxation. Atti di XI. Cong. med. internaz. 1894. Roma 1895, IV. chirurg. (etc.) 411.

165. Mikulicz, J. Die unblutige Reduktion der angeborenen Hüftverrenkung. Arch. f. klin. Chir., Berlin 1894, XLIX, 368—386.

166. Myers, T. H. Treatment of congenital dislocation of the hip. Tr. Am. Orthop. Ass. 1894. Philadelphia 1895, VII. 104—124.

167. Myers, T. H. Treatment of congenital dislocation of the hip. Am. Surg. Philadelphia 1894, XX. 138—152.

168. Paci, A. Della lussazione iliaca comune congenita del femore; illustrazione clinica e anatomo-patologico; cura razionale ortopedica. Rev. d'orthop., Paris 1894, V. 321, 426.

169. Paci, A. Della lussazione iliaca comune congenita del femore; illustrazione clinica e anatomo-patologico; cura razionale ortopedica. Atti d. XI. Cong. med. internaz. 1894. Roma 1895, IV. chirurg. (etc.) 378—411.

170. Paci, A. and Nota, A. Presentazione ed illustrazione di un pezzo anatomo-patologico a conferma della efficacia del metodo Paci nella cura della lussazione iliaca comune congenita del femore. Arch. ed atti d. Soc. ital. di chir., Roma 1894, IX.

171. Park, R. Congenital dislocation of the hip. Med. News. Philadelphia 1894, LXV. 236—239.

172. Phocas, G. Sur les manoeuvres de Paci dans les luxations iliaques congénitales et acquis s. Rev. d'orthop. Paris 1894, V. 264—270.

173. Regnault, F. Altérations dans la forme de fémur en cas de luxation congénitale de la hanche. Compt. rend. Soc. de biol., Paris 1894, 10 s. I. 567.

174. Rosenfeld, L. Zur operativen Behandlung der angeborenen Hüftgelenksverrenkungen. Mitt. a. d. chir.-orthop. Privatklinik Hoffa zu Würzburg. München 1894, 11—42.

175. Schede, M. Ueber die nicht operative Behandlung der angeborenen Verrenkung des Hüftgelenks. Verhandl. d. deutsch. Ges. f. Chir. Berlin 1894, XXIII. pt. 1, 29—39.

176. Schede, M. Ueber die nicht operative Behandlung d. angeborenen Verrenkung des Hüftgelenks. Ber. über die Verhandl. d. deutsch. Ges. f. Chir. Leipzig 1894, XXIII. 116—120.

177. Schulze, W. Ueber die kongenitale Hüftgelenksluxation und deren Behandlung. 8°. Halle a. S. 1894.

178. Tscherning, E. A. Resultat af operativ Behandling af Luxatio coxae congenita. Biblioth. f. Laeger. Kjobenhagen 1894, 7. R., V. 197—203.

179. Vallette. Des luxations congénitales de la hanche; anatomie pathologique et traitement opératoire curatif. Gaz. méd. de Paris 1894, 9. s. I. 397, 409, 421, 433, 445.

180. Warholm, R. Den kongenitala höftleds luxationens etiologi och patologiska anatomi. (Etiology and pathological anatomy of congenital luxation of hip-joint.) Hygica, Stockholm 1894, LVI. 391—412.

1895.

181. Adams, W. Observations on congenital displacement (the so-called congenital dislocation) at the hip-joint; and the success of Dr. Buckminster Browns treatment by recumbency with extension for two years. Tr. Am. Orthop. Ass. 1895. Philadelphia 1896, VIII. 302—318, 13 pl.

182. Ballance, C. A. and Taylor, C. A case of congenital dislocation of hip. Tr. Clin. Soc., London 1895—96, XXIX. 242.

183. Bilhaut. Anatomie pathologique de la luxation congénitale de la hanche; considérations sur les divers traitements de cette affection. Cong. période. de gynéc. d'obst. et de paediat. Mém. et disc. 1895. Paris 1896, 950—957.

184. Bilhaut. Contribution à l'anatomie pathologique de la luxation congénitale de la hanche et son traitement. Tr. Am. Orthop. Ass. 1895. Philadelphia 1896, VIII. 265—274.

185. Broca, A. Le traitement de la luxation congénitale de la hanche par la

méthode sanglante d'après vingt-huit opérations personnelles. Rev. d'orthop., Paris 1895, VI. 401—415.

186. Broca, A. Le traitement de la luxation congénitale de la hanche par la méthode sanglante d'après vingt-huit opérations personnelles. Cong. période. gynéc., d'obst. et de paediat. Mém. et disc. 1895, Paris 1896, 925—935.

187. Brodie, C. G. Congenital dislocation of hip. Clin. J. London 1895 bis 1896, VII. 84—89.

188. Calot, F. Le traitement de la luxation congénitale de la hanche. Assoc. franç. de chir. Proc.-verb. (etc.). Paris 1895, IX. 163—171.

189. Calot, F. Traitement des luxations congénitales de la hanche. Gaz. d'hôp., Paris 1895, LXVIII. 1295.

190. Calot, F. Traitement de la luxation congénitale de la hanche. Cong. période. de gynéc., d'obst. et de paediat. Mém. et disc. 1895. Paris 1896, 947—949.

191. Calot, F. Traitement de la luxation congénitale de la hanche. Gaz. méd. de Paris 1895, 9 s. II. 423.

192. Coudray. Des luxations congénitales de la hanche et de leur traitement. Semaine méd. Paris 1895, XV. 384.

193. Coudray. Quelques remarques sur les diverses méthodes de traitement des luxations congénitales de la hanche. Cong. période. de gynéc. d'obst. et de paediat. Mém. et disc. 1895, Paris 1896, 913—921.

194. Dejace, L. Traitement orthopédique de la luxation congénitale de la hanche. Scalpel, Liége 1895—96, LXVIII. 279.

195. Dolega, M. Zur orthopädischen Behandlung der angeborenen Hüftverrenkung (Luxatio congenita coxae). Deutsche med. Wochenschrift. Leipzig und Berlin 1895, XXI. 604—607.

196. Gaudier, H. Traitement opératoire de la luxation congénitale de la hanche; modification au précéde de Hoffa. Rev. mens. d. mal. de l'enf., Paris 1895, XIII. 324—328.

197. Ghillini, C. Trattamento incruento della lussazione congenita dell anca. Reprint.

198. Hoffa, A. Die Endresultate der Operationen der angeborenen Hüftgelenksverrenkungen. Ann. d'orthop. et de chir. prat. Paris 1895, VIII. 197, 227.

199. Hoffa, A. Die Endresultate der Operationen der angeborenen Hüftgelenksverrenkungen. Ber. über d. Verhandl. d. deutsch. Chir. Leipzig 1895, XXIV. 133—136.

200. Hoffa, A. Die Endresultate der Operationen der angeborenen Hüftgelenksverrenkungen. Verhandl. d. deutsch. Gesellsch. f. Chir. Berlin 1895, XXIV. pt. 2, 706—736.

201. Hoffa, A. Ueber die operative Behandlung der angeborenen Hüftgelenksluxation. Atti d. XI. Cong. med. internaz. 1894. Roma 1895, IV. chirurg. (etc.), 360.

202. Hoffa, A. Die Endresultate der Operationen der angeborenen Hüftgelenksverrenkungen. Berl. Klinik, 1895, 84. Heft, 1—32.

203. Hoffa, A. Die Endresultate der Operationen der angeborenen Hüftgelenksverrenkungen. Arch. f. klin. Chir. Berlin 1895, LI. 60—90.

204. Heusner, L. Beitrag zur orthopädischen Behandlung der angeborenen Hüftluxation. Verhandl. d. deutsch. Gesellsch. f. Chir. Berlin 1895, XXIV., pt. 2. 288—297, 1 pl., (Diskussion), pt. 1, 75—81.

205. Hopkins, W. B. Report of a case of double congenital luxation of the hip-joint. Internat. med. Mag. Philadelphia 1895—96, IV. 418—420, 1 pl.

206. Kirmisson, E. Gouttière de Bonnet articulée pour le traitement des luxations congénitales de la hanche. Rev. d'orthop., Paris 1895, VI. 388—390.

207. Kölliker, T. Die luxatio femoris congenita supracotyloidea. Zentralbl. f. Chir. Leipzig 1895, XXII. 1017.

208. Lane, W. A. A case illustrating a condition of congenital partial displacement of both hip-joints upwards and forwards. Tr. Clin. Soc., London 1895 bis 1896, XXIX. 185—187.

209. Lannelongue. Luxations congénitales de la hanche; de la pathogénie et de quelques variétés rares; observations avec autopsie. Cong. périod. de gynéc., d'obst. et de paediat. Mém. et disc. 1895, Paris 1896, 960—972.

210. Lannelongue. Rachitisme et luxation congénitale double de la hanche. Bull. méd., Paris 1895, IX. 839.

211. Lannelongue. Luxations congénitales de la hanche; de la pathogénie et de quelques variétés rares; observations avec autopsie. Cong. périod. de gynéc., d'obst. et de paediat. France méd., Paris 1895, XLII. 584.

212. Lafourcade. Luxation congénitales de la hanche; opération de Lorenz. Cong. périod. de gynéc, d'obst. et de paediat. Mém. et disc. 1895, Paris 1896, 921 - 924.

213. Leser, E. Einige Erfahrungen zur operativen Behandlung der kongenitalen Hüftgelenksluxation. Berl. klin. Wochenschr. 1895, XXXII. 981, 1004.

214. Lorenz, A. Pathologie und Therapie der angeborenen Hüftverrenkung auf Grundlage von hundert operativ behandelten Fällen. 8°. Wien und Leipzig 1895.

215. Lorenz, A. Die blutige Reposition der angeborenen Hüftverrenkung (Luxatio coxae congenita). Samml. klin. Vortr., n. F. Leipzig 1895, Nr. 117 (Chir.), Nr. 32, 169—188.

216. Lorenz, A. Die operative Therapie der Luxatio coxae congenita. Atti d. XI. Cong. med. internaz. 1894, Roma 1895, IV. chirg. (etc.), 357—360.

217. Lorenz, A. Ueber die operative Behandlung der angeborenen Hüftverrenkung. Bericht über die Verhandl. d. deutsch. Ges. f. Chir. Leipzig 1895, XXIV. 136.

218. Lorenz, A The operative treatment of congenital dislocation of the hip-joint. Tr. Am. Orthop. Ass. 1894, Philadelphia 1895, VII. 99—103.

219. Lorenz, A. Ueber die mechanische Behandlung der angeborenen Hüftverrenkung. Zentralbl. f. Chir. Leipzig 1895, XXII. 153—162.

220. Lorenz, A. Ueber die operative Behandlung der angeborenen Hüftverrenkung. Verhandl. d. deutsch. Ges. für Chir. Berlin 1895, XXIV. 74.

221. Lorenz, A. Ueber die unblutige Behandlung der angeborenen Hüftverrenkung mittels der funktionellen Belastungsmethode. Zentralbl. f. Chir. Leipzig 1895, XXII. 761—764.

222. Openshaw, T. H. A case of unilateral congenital dislocation of hip; reposition by operation. Tr. Klin. Soc., London 1895—96, XXIX. 250—252.

223. Paradies, P. Die operative Behandlung der doppelseitigen angeborenen Hüftverrenkung älterer Patienten (Hoffas sog. Pseudarthrosenoperation). Zeitschr. f. orthop. Chir. Stuttgart 1895—96, IV. 258—283.

224. Schanz, A. Zur blutigen Reposition der angeborenen Hüftverrenkung. Zeitschr. f. orthop. Chir. Stuttgart 1895—96, IV. 207—246.

225. Secchi, E. Contributo alla cura della lussazione congenita dell femore. Morgagni, Milano 1895, XXXVII. 369—390.

226. Schou, J. Bidrag til Behandlingen af Luxatio coxae congenita. Ugesk. f. Laeger, Kjobenhagen 1895, 5, R. II. 793—802.

227. Tedenat. Luxation congénitale de la hanche; opération de Lorenz. Cong. périod. de gynéc., d'obst. et de paediat. Mém. et disc. 1895, Paris 1896, 924.

228. Trendelenburg, F. Ueber den Gang bei angeborener Hüftgelenksluxation. Deutsche med. Wochenschr. Leipzig u. Berlin 1895, XXI. 21—24.

229. Warbasse, J. P. Lorenz on the bloody reposition of congenital hip-joint dislocation. (Rev.) Ann. Surg., Philadelphia 1895, XXI. 727—744.

1896.

230. Bilhaut. Contribution à l'anatomie pathologique de la luxation congénitale de la hanche et son traitement. J. de méd. de Paris 1896, 2. s., VIII. 18, 34.

231. Bilhaut, M. Luxation congénitale de la hanche; actualité. Ann. de chir. et d'orthop., Paris 1896, IX. 97—101.

232. Bilhaut, M. Traitement de la luxation congénitale de la hanche. Ann. de chir. et d'orthop., Paris 1896, IX. 101—107.

233. Bilhaut, M. Traitement de la luxation congénitale de la hanche. Répert. de thérap., Paris 1896, XIII. 42—49.

234. Bradford, E. H. Congenital dislocation of the hip. J. Bost. Soc. M. Sc. 1896—97, I., Nr. 14, 5—8.

235. Bradford, E. H. Lorenz's operation in congenital dislocation of the hip. Med. Communicat. Mass. M. Soc., Boston 1896, XVII. 275—286.

236. Bradford, E. H. Lorenz's operation in congenital dislocation of the hip. Boston M. and S. J. 1896, CXXXV. 205—207.

237. Broca, A. Luxations congénitales de la hanche. Gaz. d. hôp., Paris 1896, LXIX. 317.

238. Broca, A. La luxation congénitale de la hanche et son traitement. Bull. et mém. Soc. de chir. de Paris, 1896, n. s., XXII. 295—305.

239. Broca, A. La luxation congénitale de la hanche et son traitement. Presse méd., Paris 1896, Nr. 28, pp. CXXXV—CXXXVII.

240. Broca, A. La luxation congénitale de la hanche et son traitement. Rev. prat. d'obst. et de paediat., Paris 1896, IX. 179—196.

241. Brodhurst, B. E. Further remarks on congenital dislocation of the hip. Tr. Am. Orthop. Ass. Philadelphia 1896, IX. 244—248.

242. Brodhurst, B. E. Further remarks on congenital dislocation of the hip. Rev. d'orthop., Paris 1896, VII. 257—262.

243. Brodhurst, B. E. Observations on congenital dislocation of the hip. transl. Rev. d'orthop., Paris 1896, VII. 42—51.

244. Brodhurst, B. E. Observations on congenital dislocation of the hip. J. Am. M. Ass. Chicago 1896, XXVI. 121—123.

245. Brodhurst, B. E. Observations on congenital dislocation of the hip. Tr. Am. Orthop. Ass. 1895, Philadelphia 1896, VIII. 327—331.

246. Calot, F. Sur la possibilité d'arriver à la guérison de la luxation congénitale de la hanche par intervention sanglante. Arch. prov. de chir., Paris 1896, V. 208—215.

247. Cheyne, W. W. Congenital dislocation of the hip. King's Coll. Hosp. Rep. 1896—97, London 1898, IV. 115—122.

248. Clarke, J. J. A case of congenital dislocation of the hip. Clin. sketches, London 1896, III, 3—6.

249. Cottet, J. Luxation congénitale de la hanche; opération de Lorenz. Presse méd. Paris 1896, IV. 61—63.

250. Coudray. Nouvelle contribution à l'étude du traitement de la luxation

congénitale de la hanche; réduction par la méthode non sanglante. Ann. de chir. et d'orthop., Paris 1896, IX. 207—213.

251. Davis, B. B. The management of congenital dislocations of the hip. West. M. Rev., Lincoln, Neb. 1896, I. 171—174.

252. Delanglade, E. De la Luxation congénitale du fémur. 8°. Paris 1896.

253. Delanglade, E. De la Luxation congénitale du fémur. 4°. Paris 1896.

254. Denucé, M. Note sur le traitement chirurcigal de la luxation congénital de la hanche. Cong. périod. de gynéc., D'obst. et de paediat. Mém. et disc. 1895, Paris 1896. 958—960.

255. Dolega, M. Zur orthopädischen Behandlung der angeborenen Hüftverrenkung (Luxation congenita coxae). Arch. f. klin. Chir., Berlin 1896, LIII, 278—288.

256. Dolega, M. Zur orthopädischen Behandlung der angeborenen Hüftverrenkung (Luxatio congenita coxae). Verhandl. d. deutsch. Gesellsch. f. Chir., Berlin 1896, XXV, pt. 2, 249–259. (Diskussion), pt. 1, 61—65.

257. English, E. Double congenital dislocation of hip. Quart. M. J. Sheffield, 1896—97, V. 139, 1 pl.

258. Guerlain, L. S. M. De la Luxation congénitale de la hanche chez l'adulte. 4°. Paris 1896.

259. Guerlain, L. S. M. De la Luxation congénitale de la hanche chez l'adulte. 8°. Paris 1896.

260. Hagopoff. De la valeur du traitement orthopédique curatif non sanglant dans la luxation congénitale de la hanche. Gaz. d'hôp., Paris 1896, LXIX. 1009—1015.

261. Hoffa, A. Zur unblutigen Behandlung der angeborenen Huftgelenksverrenkungen, Verhandl. d. deutsch. Ges. f. Chir., Berlin 1896, XXV, pt. 2, 479—484. (Diskussion), pt. 1, 65—70.

262. Hoffa, A. Zur unblutigen Behandlung der angeborenen Hüftgelenksverrenkungen, Arch. f. klin. Chir., Berlin 1896, LIII, 565—570.

263. Hoffa, A. Die Endresultate der blutigen und unblutigen Operation der angeborenen Hüftgelenksluxationen; Vorstellung von 30 operierten Patienten. Verhandl. d. Ges. dtsch. Naturf. u. Aerzte 1896, Leipzig 1897, LXVIII, pt. 2. 2. Hälfte, 104. (Diskussion) 131.

264. Keetley, C. R. B. Congenital dislocation of the hip; open operation; successful result. Tr. Brit. Orthop. Soc. 1896, London 1897. II. 50—52.

265. Kirmisson, E. Traitement mécanique ou méthode non sanglante de la luxation congénitale de la hanche. Bull. méd., Paris 1896, 375—378.

266. Kirmisson, E. Résultats des opérations sanglantes dans le traitement de la luxation congénitale de la hanche. Bull. méd., Paris 1896, X. 353—356.

267. Kirmisson, E. Traitement des luxations congénitales de la hanche. Bull. et mém. Soc. de chir. de Paris, 1896, n. s., XXII, 331—340.

268. Lannelongue. Sur la nature et la pathogénie des malformations de la hanche (luxations congénitales des auteurs). Compt. rend. Acad. d. sc., Paris 1896, CXXII, 580—582.

269. Lorenz, A. Cure of congenital luxation of the hip by bloodless reduction and weighting. Tr. Am. Orthop. Ass., Philadelphia 1896, IX, 254—273.

270. Lorenz, A. Ueber die unblutige Behandlung der angeborenen Hüftverrenkung durch Reposition und Belastung. Verhandl. d. Ges. deutsch. Naturforscher und Aerzte 1896, Leipzig 1897, LXVIII, pt. 2. 2. Hälfte, 102—104.

271. Lorenz, A. Zur Priorität der unblutigen Reposition der angeborenen Hüftverrenkung. (Offener Brief an Herrn Agostino Paci in Pisa.) Wien. klin. Wochenschr., 1896, IX, 658—660.

272. Lorenz, A. Ueber die unblutige ehir. Behandlung der angeborenen Hüftverrenkung mittels der funktionellen Belastungsmethode. Samml. klin. Vorträge, n. F. Leipzig 1896, Nr. 151—152 (Chir. Nr. 44, 483—540).

273. Lorenz, A. Heilung der angeborenen Hüftluxation durch unblutige Einrenkung und funktionelle Belastung. Verhandl. d. deutsch. Ges. f. Chir., Berlin 1896, XXV, pt. 1, 57—61.

274. Mikulicz. Weitere Erfahrungen über die unblutige Reposition der angeborenen Hüftverrenkung. 1896. Chirurgenkongress.

275. Montgomery, W. P. The pathology and treatment of congenital dislocation of the hip; a critical digest. Medic. Chron., Manchester 1896—97, n. s., V. 325—337.

276. Myers, T. H. Congenital dislocation of the hip, with presentation of a case cured. Tr. M. Soc. N. Y. (Philadelphia) 1896, 345—354.

277. Myers, T. H. Congenital dislocation of the hip, with presentation of a case cured. Am. Med.-Surg. Bull. N. Y. 1896, IX. 489—492.

278. Naumann, G. Luxatio iliaco coxae congenitalis bilateralis; Hoffas operation. Hygiea, Stockholm, 1896, LVIII, pt. 1, 153—155.

279. Nichols, E. H. The pathological anatomy of congenital dislocation of the hip-joint. J. Bost. Soc. M. Sc. 1896—97, No. 14, 8—10.

280. De Nobele, J. Traitement de la luxation congénitale de la hanche. Belgique méd. Gand-Haarlem 1896, III, pt. 2, 449—455.

281. De Nobele, J. Traitement de la luxation congénitale de la hanche. Ann. Soc. de méd. de Gand. 1896, LXXV, 148—154.

282. Paci, A. Osservationi sulviccente metodo del Lorenz per la cura incruenta della lussazione femorale congenita. Rev. d'orthop. Paris 1896, VII. 489—498.

283. Paci, A. Osservationi sulviccente metodo del Lorenz per la cura incruenta della lussazione femorale congenita. Policlin. Roma 1896, III—C. 309—328.

284. Paci, A. Della lussazione iliaca comune congenita del femore; e della sua cura razionale incruenta. Arch. di ortop., Milano 1896, XIII, 305; 385, 5 pl.

285. Paci, A. Osservationi sulviccente metodo del Lorenz per la cura incruenta della lussazione femorale congenita. Wien. klin. Wochenschr. 1896, IX. 567—573.

286. Pascal, A. Luxation congénitale de la hanche. Concours méd., Paris 1896, XVIII, 509—513.

287. Pye-Smith, R. J. A case of congenital displacement of both hips. Quart M. J., Sheffield, 1896—97, V. 137—139, 1 pl.

288. Regnault, F. Modifications de la forme du fémur dans la luxation congénitale. Bull. Soc. anat. de Paris 1896, LXXI, 453—455.

289. Rydygier, O. O leczeniu zwicnise wrodzonych stawu biodrowego. (On the treatment of congenital dislocations of the hip-joint.) Przegl. lek., Krakow 1896, XXXV, 517; 531.

290. Smith, N. Congenital dislocation of the hips. Brit. M. J. London 1896, II. 1707.

291. Smith, N. Congenital dislocation of the hips. Tr. Brit. Orthop. Soc. 1896, London 1897, II. 8.

292. Tubby, A. H. A case of double congenital dislocation of the hip. Tr. Brit. Orthop. Soc. 1896, London 1897, II. 10—16.

293. Tubby, A. H. The treatment of congenital displacement of the hip. Brit. M. J., London 1896, II. 614.

294. Thorén, A. V. Tyänne fall af kongenital höftledsluxation; operation

enligt Hoffas metod. (Two cases of congenital hip-joint luxation; operation by Hoffas method.) Hygiea, Stockholm 1896, LVIII, pt. 2, 309—311.

295. Whitmann, R. The treatment of congenital dislocation of the hip, with especial reference to the Hoffa-Lorenz operation, with an illustrative case. Med. Rec., N. Y. 1896, I. 361—364.

296. Willard, De F. Congenital anterior displacement of the hip. Pediatrics, N. Y. u. London 1896, II. 278—281. Reprint.

297. Willard, De F. Congenital anterior displaeement of the hip. Tr. Am. Orthop. Ass. Philadelphia 1896, IX. 249—253.

1897.

298. Alsberg, A. Einige Bemerkungen zur neuesten Theorie der Entstehung angeborener Hüftluxationen. Ann. de chir. et d'orthop. Paris 1897, X. 328—333.

299. Alsberg, A. Einige Bemerkungen zur neuesten Theorie der Entstehung angeborener Hüftluxationen. Münch. med. Wochenschrift 1897, XLIV. 1014.

300. Bastionelli, R. Sulla posizione e direzione della testa del femore nella lussazione congenita dell' anca. Bull. d. Soc. Lancisiana d. osp. di Roma. (1897), 1898, XVIII, 367.

301. Bradford, E. H. Congenital dislocation of the hip. Am. J. M. Sc., Philadelphia 1897, n. s., CXIV, 503—526.

302. Bradford, E. H. Congenital dislocation of the hip. Tr. Cong. Am. Phys. u. Surg., N. Haven 1897, IV. 207—236, 4 pl.

303. Braquehaye, J. Du traitement de la luxation congénitale de la hanche. Tribune méd., Paris 1897, 2. s. XXIX, 848; 889.

304. Brunet, P. Pathogénie des luxations congénitales de la hanche. Ann. de la Policlin. de Bordeaux 1897, V. 421; 460.

305. Charon. Luxation congénitale de la hanche chez un enfant de 9 ans. Soc. Roy. d. se. méd. et nat. de Bruxelles. Bull. 1897, IV. 104—110.

306. Cuccolini, C. Il metodo Lorenz in confronto colla cura incruenta razionale del Prof. Paci della lussazione congenita dell' anca. Arch. di ortop., Milano 1897, XIV. 320—336.

307. Decherf, J. B. X. E. Contribution à l'étude du traitement de la luxation congénitale de la hanche par la réduetion sanglante. 8°. Lille 1897.

308. Delassus. Le traitement de la luxation congénitale de la hanche par la réduction sanglante (procédé du Dr. Calot). J. d. sc. méd. de Lille 1897, I. 400—408.

309. Dollinger, G. Ujszülöttnek rövidülés nélkül gyogyult czombtörése. (Dislocation of hip in the new-born cured without shortening.) Orvosi hetil., Budapest 1897, XLI. 559.

310. Dollinger, G. Czomtörés ujszälöttnél, gyogyulas rövidülés nélkül. (Hip dislocation in the new-born: cure without shortening) Orvosi hetil., Budapest 1897, XLI. 43.

311. Dollinger, G. Ujszülöttnek rövidülés nélkül gyogyult czombtörése. (Dislocation of hip in the new-born cured without shortening) Gyogyaszat, Budapest 1897, XXXVII. 727.

312. Dollinger, G. Veleszületett csipoizületi fiezam véres mütét nelkül helyretett esete. (A case of congénital luxation of the hip-joint redueed without opération.) Orvosi hetil., Budapest 1897, XLI. 243.

313. Elliot, G. R. Congenital dislocation of the hip-joint, with special referenec to the new non-cutting operation of Lorenz, for reposition of same; presentation of patient under treatment. Med. Rec. New York 1897, LI. 757—760.

314. Forgue, E. Traitement des luxations congénitales de la hanche. N. Montpel. méd. 1897, VI. 61, 81, 4 pl.

315. Ghillini, C. Trattamento incruento della lussazione congenita dell' anca. Suppl. al Policlin. Roma 1897—98, IV. 193.

316. Ghillini, C. Trattamento incruento della lussazione congenita dell' anca. Arch. ed atti d. Soc. ital. di chir. 1897, Roma 1898, XII. 91—94.

317. Ghillini, C. Operazioni per la lussazione congenita dell' anca. Bull. d. sc. med. di Bologno 1897, 7. s. VIII. 281—302.

318. Golaz, H. Ostéotomie sous-trochantérienne dans les luxations congénitales de la hanche. 8°. Paris 1897.

319. Hagopoff Quelques remarques à propos d'un nouveau procédé de traitement orthopédique non sanglant, dit méthode de Lorenz, dans la luxation congénitale de la hanche. Gaz. d'hôp., Paris 1897, LXX. 1094—96.

320. Hasebrock. Ueber den neuesten Stand der Behandlung der angeborenen Hüftgelenksluxation. Deutsche Med.-Ztg., Berlin 1897, XVIII. 1—3.

321. Herczel, M. Veleszületett csipoizületc ficzam vércs utonteponalt esete. (A case of congenital dislocation of the hip-joint replaced by the „bloody" method.) Pest. med.-chir. Presse, Budapest 1897, XXXIII. 795.

322. Herczel, M. Veleszületett csipoizülete ficzam vércs utonteponalt esete. (A case of congenital dislocation of the hip-joint replaced by the „bloody" method.) Orvosi hetil., Budapest 1897, XLI. 156.

323. Heusner, L. Ueber Ursachen, Geschichte und Behandlung der angeborenen Hüftluxation. Ztschr. f. orthop. Chir., Stuttgart 1897, V. 276—294.

324. Hirsch, H. H. Zur Frage der Entstehung der angeborenen Hüftverrenkung. München. med. Wochenschr. 1897, XLIV. 1386.

325. Hirsch, H. H. Die Entstehung der angeborenen Hüftverrenkung. Arch. f. path. Anat. etc., Berlin 1897, CXLVIII. 500—522.

326. Hoffa, A. Ueber den Stand des Schenkelkopfes bei der angeborenen Hüftgelenksluxation. Fortschr. d. R.-Strahlen, I. 1897.

327. Hoffa, A. Die Endresultate meiner letzten blutigen Operation der angeborenen Hüftgelenksluxation. Deutsche med. Wochenschrift, Leipzig u. Berlin 1897, XXIII. 305, 326, 1 pl.

328. Hoffa, A. Traitement chirurgical de la luxation congénitale de la hanche. Méd. orient., Paris 1897, 1. 78—81.

329. Hoffa, A. Traitement chirurgical de la luxation congénitale de la hanche. Gaz. d. hôp., Paris 1897, LXX. 348.

330. Hoffa, A. Ueber den Stand des Schenkelkopfes bei der angeborenen Hüftluxation. Fortschr. a. d. Geb. d. Röntgenstrahlen, Hamburg 1897, I. 2—4, 2 pl.

331. Jenkins, R Some observations on congenital dislocation of the hip with a comparison of the Lorenz and Hoffa operations. Tr. Am. Inst. Homoeop., New York 1897, 284—293.

332. König. Kongenitale Hüftgelenksluxation 1. Fall. Jahresber. üb. d. chir. Abt. d. Spit. in Basel 1897, 1898. 207.

333. König. Die kongenitale Luxation des Hüftgelenkes. Berl. klin. Wochenschr. 1897, XXXIV. 21. Sec, also, infra. Lorenz.

334. Lorenz, A. Pathologie et traitement de la luxation congénitale de la hanche. Traduit par L. Cottet, précéde d'une préface de F. Brun. 8°. Paris 1897.

335. Lorenz, A. La riduzione della lussazione coxo femorale congenita dal lato posteriore del ciglio coziloideo. Rev. d'orthop., Paris 1897, VIII. 135—146.

336. Lorenz, A. La riduzione della lussazione coxo femorale congenita dal lato posteriore del ciglio coziloideo. Arch. di ortop., Milano 1897. XIV. 1—9.

337. Lorenz, A. Unblutige Hüftreposition. Compt. rend. Cong. internat. de med. 1897, Mosc. 1899, V. 717.

338. Lorenz, A. Allgemeine Erfahrungen über die mechanische Reposition der angeborenen Hüftverrenkung. Berl. klin. Wochenschr. 1897, XXXIV. 953—956.

339. Lorenz, A. Zur kongenitalen Luxation des Hüftgelenks; Bemerkungen zu Professor Königs Artikel in No. 2 dieser Wochenschrift 1897, XXXIV. 112—114.

340. von Mangoldt. Vier Kinder mit angeborener Hüftgelenksluxation. Jahresb. der Gesellsch. f. Nat.- und Heilkunde in Dresden 1897—98, 63.

341. Natalelli, F. Étude critique sur les traitements actuels de la luxation congénitale de la hanche. 8°. Lyon 1897.

342. Naumann. Ueber angeborene Hüftgelenksluxation. Jahresb. d. Gesellsch. f. Nat.- und Heilkunde in Dresden 1897—98, 30—33.

343. Phelps, A. M. Congenital dislocation of the hip. Internat. J. Surg. New York 1897, X. 109.

344. Roche, V. Traitement de la luxation congénitale unilatérale de la hanche par la crèation d'une ankylose fémoro-iliaque en bonne position. Lyon méd. 1897, LXXXIV. 255—260.

345. Roser, K. Zur Pathologie u. Therapie der angeborenen Hüftverrenkung. Deutsche med. Wochenschr. Leipzig und Berlin 1897, XXIII. 61—63.

346. Schede, M. Zur unblutigen Reposition der angeborenen Hüftgelenksverrenkung. Verhandl. d. Ges. deutsch. Naturf. und Aerzte 1896, Leipzig 1897, LXVIII. pt. 2, 2. Hlft. 95—102.

347. Shermann, H. M. A preliminary report on the treatment of congenital dislocation of the hip by operative and manipulative methods. Pacific Rec. M. u. S., San Francisco 1897—98, XII. 353—359.

348. Smith, N. Congenital dislocation of the hip-joint. Brit. M. J., London 1897, II. 1324—1327.

349. Tausch, F. Die moderne Behandlung der kongenitalen Hüftluxationen mittelst der unblutig-mechanischen Behandlung nach Lorenz. München. med. Wchschr. 1897, XLIV. 765—767.

350. Taylor, H. L. Laxity of the ligaments with congenital hip luxation. Tr. Am. Orthop. Ass., Philadelphia 1897, X. 167—169.

351. Tubby, A. H. The present aspect of the treatment of congenital displaeement of the hip. Lancet London 1897, I. 1199—1201.

352. Tubby, A. H. The present aspect of the treatment of congenital displacement of the hip. Westminst. Hosp. Rep., London 1897, X. 49—56.

353. von Winniwarter, A. Du traitement de la luxation congénitale de la hanche, par la méthode de Paci; démonstration d'un enfant guéri. J. de clin. et de thérap. inf., Paris 1897, V. 368—371.

354. von Winniwarter, A. Du traitement de la luxation congénitale de la hanche, par la méthode de Paci; démonstration d'un enfant guéri. Ann. Soc. méd.-chir. de Liége 1897, XXXVI. 241—247.

355. Wolff, J., Bedeutung der Röntgenbilder für die Lehre der angeborenen Hüftverrenkung. Fortschr. a. d. Geb. d. Röntgenstr. Bd. I. 1897.

356. Wolff, J. Die Bedeutung der Röntgenbilder für die Lehre von der angeborenen Hüftverrenkung. Fortschr. auf dem Gebiet der Röntgenstrahlen, Hamburg 1897—98. I. 22, 130, 211, 4 pl.

357. Zenker, F. Ueber inkomplette angeborene Hüftluxationen. Fortschr. auf dem Gebiete der Röntgenstrahlen, Hamburg 1897—98, I. 231—235, 1 pl.

1898.

358. Bradford, E. H. Congenital dislocation of the hip-joint. Tr. Am. Orthop. Ass. Philadelphia 1898, XI. 429—438.

359. Brodhurst, B. E. Observations on congenital dislocation of the hip. Canada, Lancet, Montreal 1898—99, XXXI. 908—912.

360. Delcroix. Trois observations de luxation congénitale de la hanche. Ann. Soc. belge de chir., Bruxelles 1898—99, VI. 105—107.

361. Denucé, M. Deux cas de luxation congénitale de la hanche traités par le procédé de réposition non sanglante de Lorenz. J. de méd. de Bordeaux 1898, XXVIII. 352.

362. Doyen. Neue Methode zur blutigen Einrichtung der angeborenen Hüftgelenksluxation. Verhandl. d. deutsch. Gesellsch. f. Chir., Berlin 1898, XXVII. pt. 2, 414—417.

363. Doyen. Neue Methode zur blutigen Einrichtung der angeborenen Hüftgelenksluxation. Arch. f. klin. Chir., Berlin 1898, LVII. 698—702.

364. Doyen. Neue Methode zur blutigen Einrichtung der angeborenen Hüftgelenksluxation. Brit. M. J. London 1898, II. 1396.

365. Ducroquet. Pathogénie de la luxation congénitale de la hanche. Indépend. méd., Paris 1898, IV. 49, 57.

366. Ducroquet. Pathogénie de la luxation congénitale de la hanche. Ann. de chir. et d' orthop., Paris 1898, XI. 52, 86.

367. Elliott, G. R. Congenital dislocation of the hip. Arch. Pediat. New York 1898, XV. 939.

368. Ghillini, C. Operazioni per la lussazione congenita dell' anca. Resoc. (1897), 1898, 10.

369. Ghillini, C. Trattamento incruento della lussazione congenita dell' anca. Soc. med.-chir. di Bologna. Resoc. (1898), 1899, 3.

370. Ghillini, C. Trattamento incruento della lussazione congenita dell' anca. Bull d. sc. med. di Bologna 1898, 7. s, IX. 34—38.

371. Ghillini, C. Trattamento incruento della lussazione congenita dell' anca. Rev. d'orthop., Paris 1898, IX. 89—92.

372. Ghillini, C. Trattamento incruento della lussazione congenita dell' anca Arch. f. clin. Chir., Berlin 1898, LVI. 443—446.

373. Graham, D. W. Bilateral congenital dislocation of the hip. Chicago, M. Recorder 1898, XIV. 437—444.

374. Hinsberg, V. Beiträge zur Anatomie der kongenitalen Hüftgelenksluxation. Ztschr. f. orthop. Chir., Stuttgart 1898, VI. 86—105.

375. Hoffa, A. Die moderne Behandlung der angeborenen Hüftgelenksluxationen. Deutsche Prax., München 1898, I. 292, 333, 369.

376. Horvath, M. Veleszületett csipoizületi ficzamodas operalt esetei. (Operations f. congenital dislocation of the hip.-joint.) Orvosi hétil., Budapest 1898, XLII. 242.

377. Kölliker, T. Ueber die Behandlung der kongenitalen Hüftluxation mit der unblutigen Reposition. Zentralbl. f. Chir., Leipzig 1898, XXV. 1041.

378. Kurtz, J. Congenital dislocations of the hip joint. Tr. M. Soc. Calif. 1898, XXVIII. 57—64.

379. Kurtz, J. Congenital dislocations of the hip-joint. South. Calif. Pract. Los Angeles 1898, XIII. 201—205.

380. Lange, F. Die Behandlung der angeborenen Hüftverrenkung. Münch. med. Wochenschr. 1898, XLV. 451, 491.

381. Lorenz, A. Bemerkungen zur Therapie der angeborenen Hüftverrenkung durch unblutige Reposition. Verhandl. d. Ges. Deutsch. Naturf. und Aerzte 1898, Leipzig 1899. LXX. pt. 2, 2. Hälfte, 95—97.

382. Lüning. Erfahrungen über Behandlungen der kongenitalen Hüftgelenksluxation. Cor.-Bl. f. schweiz. Aerzte, Basel 1898, XXVIII. 589—592.

383. Mc. Kenzie, B. E. Congenital dislocation of the hip. Canada, Lancet, Toronto 1898—99, XXXI. 1013—1020.

384. Gerard Milo, J. Een geval en eenige radiogrammen van Luxatio congenita femoris sinistra. Med. Weekbl., Amsterdam 1898—99, V. 121—124.

385. Motta, M. Sulla cura incruenta della cosidetta lussazione congenita dell' anca. Arch. di ortop., Milano 1898, XV. 259—264.

386. Petersen, H. Beitrag zur unblutigen Behandlung der kongenitalen Hüftverrenkung. Deutsche Zeitschr. f. Chir. Leipzig 1898—99, L. 534—598.

387. Reussen, W. De onbloedige behandeling der luxatio coxae congenita. Med. Weekbl, Amsterdam 1898—99, V. 105, 133.

388. Senger, E. Ueber die operative Behandlung der angeborenen Hüftluxation älterer Patienten, bei denen die Reduktion nicht gelingt. Arch. f. path. Anat. etc. Berlin 1898, CLIV. 263—273, 1 pl.

389. Schanz, A. Die Aetiologie der angeborenen Hüftverrenkung. Ztschr. f. orthop. Chir. Stuttgart 1898, V. 359—374.

390. Sherman, H. M. A preliminary report in the treatment of congenital dislocation of the hip by operative and manipulative methods. Tr. M. Soc. Calif. 1898, XXVIII. 64—74.

391. Shermann, H. M. Questations in the treatment of congenital dislocations of the hip. J. Am M. Ass., Chicago 1898, XXXI. 451—453.

392. Tausch, F. Die moderne Behandlung der kongenitalen Hüftluxation mittelst der unblutig-mechanischen Behandlung nach Lorenz. Sitzungsber. d. ärztl. Ver., München (1897), 1898, VII. 70—79.

393. Vogel, K. Ein Hilfsmittel zur Nachbehandlung der unblutig reponierten Luxatio coxae congenita. Ztschr. f. orthop. Chir., Stuttgart 1898, VI. 82—85.

394. Walravens. Un cas de luxatio infrapubica congénitale chez un enfant. de deux ans. Rev. d'orthop, Paris 1898, IX. 427—443.

395. Whitmann, R. A preliminary report on cases of congenital dislocation of the hip-joint treated by the Lorenz méthod. Med. News, New York 1898. LXXII. 789.

396. Whitmann, R. Preliminary observations on the treatment of congenital dislocation of the hip by the Lorenz method of forcible correction, with the report of a successful case. Pediatrics, New York und London 1898, V. 383, 431.

397. Whitmann, R. A preliminary report on cases of congenital dislocation of the hip-joint trated by the Lorenz méthod. Med. World, London 1898, II. 529—531.

398. Wiener, A. C. Congenital dislocation of the hip in children. Am. Gynec. und Pediat., Boston 1898—99, XII. 763—771.

1899.

399. Aleksandroff, L. P. Luxatio congenita coxae dextra. Otchet . . . . . Dietsk. bolu. Sv. Olgi v. Moskau (1897), 1899, XI. 43.

400. Barker, A. E. J. Case of congenital dislocation of the hip. Tr. M. Soc., London 1899—1900, XXIII. 337.

401. Brun, F. Sur le traitement des luxations congénitales de la hanche. Bull. et mém. Soc. de chir. de Paris, 1899, n. s., XXV. 269—271.

402. Clarke, J. Double congenital dislocation of the hip. Clin. J., London 1899, XIV. 318—320.

403. Coste, J. De l'ostéo-arthrite tuberculeuse compliquant la luxation congénitale de la hanche. 8°. Lyon 1899.

404. Coudray. Nouvelle contribution à l'étude du traitement non sanglant de la luxation congénitale de la hanche. Assoc. franç. de chir. (etc.), Paris 1899, XIII. 724—740.

405. Delcroix. Le traitement de la luxation congénitale de la hanche. Presse méd. belge. Bruxelles 1899, LI. 109—114.

406. Delcroix. Le traitement de la luxation congénitale de la hanche. Ann. de chir. et d'orthop., Paris 1899, XII. 205—209.

407. Drehmann, G. Zur Aetiologie der kongenitalen Hüftluxation nebst Bemerkungen über die unblutige Behandlung derselben nach Paci-Lorenz. Zentralbl. f. Chirurgie. Leipzig 1899, XXVI. 378—382.

408. Ducroquet. Luxations congénitales de la hanche; réduction non sanglante; guérison; nouvelle méthode de traitement. Gaz. d. hôp., Paris 1899, LXXII. 419.

409. Froning, H. H. L. Ein Fall von kongenitaler Hüftgelenksluxation bei einem achtmonatlichen Fötus. 8°. Kiel 1899.

410. Grandinetti, A. Sulla cura incruenta della lussazione congenita dell'anca; metodo Lorenz o metodo Paci? Suppl. al Policlin., Roma 1899—1900, VI. 641—646.

411. Hendrix. Le traitement de la luxation congénitale de la hanche au XXVIII. congrès des chirurgiens allemands. Policlin., Bruxelles 1899, VIII. 253—261.

412. Hoffa, A. Die moderne Behandlung der angeborenen Hüftgelenksverrenkungen. Verhandl. d. deutsch. Ges. f. Chir. Berlin 1899, XXVIII. pt. 2, 402—419.

413. Hoffa, A. Die moderne Behandlung der angeborenen Hüftgelenksverrenkungen. Arch. f. klin. Chir. Berlin 1899, LIX. 525—542.

414. Kirmisson, E. Traitement des luxations congénitales de la hanche. Bull. et mém. Soc. de chir. de Paris, 1899, n. s. XXV. 201—203 (Diskussion), 341 bis 348.

415. Kondring, J. Ueber Osteotomia subtrochanterica obliqua bei Luxatio coxae congenita. 8°. Würzburg 1899.

416. Kümmell. Die kongenitale Hüftluxation in Röntgenscher Durchleuchtung und die Resultate ihrer Behandlung. Deutsche med. Wochenschr. Leipzig und Berlin 1899, XXV. Ver.-Beil. 13, 202.

417. Lange, F. Die Behandlung der angeborenen Hüftverrenkung. Samml. klin. Vorträge, n. F. Leipzig 1899, Nr. 240 (Chir. Nr. 72, 1273—1318).

418. Lange, F. Zur Behandlung der angeborenen Hüftverrenkung; Erwiderung. Berl. klin. Wochenschr., 1899, XXXVI. 359.

419. Lorenz, A. Ueber die bisherigen Erfahrungen mit der unblutigen Einrenkung der angeborenen Hüftgelenksluxation. Therap. Monatsh. Berlin 1899, XIII. 413, 496.

420. Lorenz, A. Ueber die bisherigen Erfahrungen mit der unblutigen Einrenkung der angeborenen Hüftgelenksluxation. Verhandl. d. deutsch. Ges. für Chir. Berlin 1899, XXVIII. pt. 1, 31—35.

421. Lorenz, A. Bemerkungen zur Therapie der angeborenen Hüftverrenkung durch unblutige Reposition. Berl. klin. Wochenschr., 1899, XXXVI. 55, 85, 101, 123.

422. Lorenz, A. Angeborene Hüftgelenksluxationen. 28. Kongress d. deutsch. Ges. f. Chir., 1899.

423. Lunn, J. R. A case of congenital dislocation of right hip, with skiagraph. Tr. Clin. Soc., London 1899—1900, XXXIII. 214, 11., 1 pl.

424. Mencière, L. Nouveau procédé pour la réduction non sanglante de la luxation congénitale de la hanche. Méd. mod., Paris 1899, X. 529, 537.

425. Monod, C. Luxation congénitale de la hanche; réduction par le procédé de Lorenz; guérison fonctionelle. Bull. et mém. Soc. de chir. de Paris, 1899, n. s. XXV. 196—199.

426. Nageotte-Wilbouchevitch. Traitement de la luxation congénitale de la hanche d'après F. Lange. Presse méd., Paris 1899, I. 22.

427. Oboyes, R. Sulla lussazione congenita della coscia. Boll. med. trentino. Trento 1899, XVIII. 89—94.

428. Petersen, H. Beitrag zur unblutigen Behandlung der kongenitalen Hüftverrenkungen. Verhandl. d. deutsch. Ges. f. Chir. Berlin 1899, XXVIII. pt. 1, 35—38.

429. Pirojkoff, Olga. Contribution à l'étude de la luxation congénitale de la hanche, et du traitement par la méthode de Paci. 8°. Genève 1899.

430. Rieard. Sur le traitement des luxations congénitales de la hanche. Bull. mém. Soc. de chir. de Paris, 1899, n. s. XXV. 237.

431. Sherman, H. M. Congenital dislocation of the hip. Tr. Am. Orthop. Ass., Philadelphia 1899, XII. 132—134.

432. Villemin. Diagnostic de la luxation congénitale de la hanche. Gaz. d. mal. infant. (etc.), Paris 1899, I. 257—260.

433. Whitmann, R. Further observations on the treatment of congenital dislocation of the hip. Med. News, New York 1899, LXXV. 449—458.

434. Whitmann, R. Further observations on the treatment of congenital dislocation of the hip. Tr. Am. Orthop. Ass., Philadelphia 1899, XII. 150—169.

435. Wiener, A. C. Congenital dislocation of the hip. Chicago Clinic. 1899, XII. 91—94.

436. Wirt, W. E. The diagnosis and treatment of congenital dislocation of the hip. Cleveland M. Gaz., 1899—1900, XV. 289—306, 2 pl.

437. Wolff, J. Ueber die unblutige Einrenkung der angeborenen Hüftgelenksverrenkung. Berl. klin. Wochenschr. 1899, XXXVI. 381, 414, 468.

438. Wolff, J. Ueber die unblutige Einrenkung der angeborenen Hüftgelenksverrenkung. Verhandl. d. Berl. med. Ges. (1899), 1900, XXX. pt. 2, 124—160.

1900.

439. Bade, P. Zur Aetiologie der angeborenen Hüftverrenkung. Zentralbl. f. Chir. Leipzig 1900, XXVII. 705—707.

440. Bade, P. Kann uns die Röntgographie Aufschluss geben über die Aetiologie der angeborenen Hüftverrenkung? Wien. klin. Rundschau, 1900, XIV. 893, 918, 955.

441. Bradford, E. H. Congenital dislocation of the hip-joint. Boston M. et S. J., 1900, CXLIII, 415—418.

442. Bradford, E. H. Congenital dislocation of the hip-joint. Tr. Am. Orthop. Ass., Philadelphia 1900, XIII. 124—133.

443. Broca, A. et Mouchet, A. De la réduction sanglante des luxations congénitales de la hanche. Rev. prat. d'obst., et de paediat. Paris 1900, XIII. 276—283.

444. Broca, A. et Monchet, A. De la réduction sanglante des luxations congénitales de la hanche. Cong. internat. de méd. C. r. Paris, 1900, sect. de chir. de l'enf., 47—51.

445. Brun, F. et Ducroquet. De la réduction non sanglante des luxations congénitales de la hanche. Presse méd., Paris 1900, II. 45—50.

446. Brun, F. Résultats définitifs de la réduction non sanglante des luxations congénitales de la hanche. Bull. et mém. Soc. de chir. de Paris, 1900, n. s. XXVI. 853.

447. Cacciari, A. Di un nuovo metodo di riduzione della lussazione congenita dell' anca. Policlin. Roma, 1900—1901, VII. sez. prat. 257—259.

448. Calot, F. Traitement de la luxation congénitale de la hanche. Cong. internat. de méd. C. r., Paris 1900, sect. de chir. de l'enf. 66.

449. Codivilla. Contributa alla tecnica della cura cruenta radicale della lussazione congenita de l'anca. Cong. internat. de méd. C. r., Paris 1900, sect. de chir. de l'enf. 69—82.

450. Coudray, P. Luxation congénitale de la hanche. Cong. internat. de méd. C. r., Paris 1900, sect. de chir. de l'enf. 67.

451. Cowen, T. P. Bilateral dislocation of the hip, presumably congenital. Lancet, London 1900, I. 1716.

452. Davis, G. G. A case of double congenital luxation of the hips; one replaced by manipulation and the other by operation. Arch. Pediat., New York 1900, XVII. 380.

453. Doyen. Traitement opératoire de la luxation congénitale de la hanche. Cong. intern. de méd. C. r., Paris 1900, sect. de chir. de l'enf. 64.

454. Ducroquet. Luxations congénitales de la hanche; réduction non sanglante; guérison; nouvelle méthode de traitement. Bull. Acad. de méd., Paris 1900, 3 s., XLIII. 593—598.

455. Ducroquet. Après réduction de la luxation congénitale de la hanche on doit obtenir une guérison anatomique et fonctionelle complète; causes des échecs. Cong. internat. de méd. C. r., Paris 1900, sect. de chir. de l'enf. 59—64.

456. Ducroquet. Quelques remarques sur mon procédé de traitement de la luxation congénitale (méthode de Lorenz modifiée). Progrès méd., Paris 1900, 3 s., XI. 33—36.

457. Froelich. Contributions au traitement et à l'anatomie pathologique radiographique de la luxation congénitale de la hanche. Cong. internat. de méd. C. r. Paris 1900, sect. de chir. de l'enf. 51—59.

458. Ghillini, C. Lussazione congenita dell' anca. Clin. chir., Milano 1900, VIII. 945—947.

459. Hildebrand, H. Die kongenitale Hüftgelenksluxation im stereoskopischen Röntgenbilde. Zentralbl. für Chir., Leipzig 1900, XXVII. 609—613.

460. Hoffa, A. L'opération sanglante de la luxation de la hanche. Cong. internat. de méd. C. r., Paris 1900, sect. de chir. de l'enf. 6—25.

461. Hoffa, A. Die blutige Operation der angeborenen Hüftgelenksluxation. 8°. Würzburg 1900.

462. Horvath, M. A veleszületett csipoizületi ficzamrol. (Congenital dislocation of the hip-joint.) Orvosi hétil., Budapest 1900, XLIV. 530.

463. Jaboulay. Variétés de la luxation congénitale de la hanche. Lyon méd. 1900, XCV. 325.

464. Kirmisson, E. Traitement des luxations congénitales de la hanche. Cong. internat. de méd. C. r., Paris 1900, sect. de chir. de l'enf. 30—41.

465. Kirmisson, E. Traitement des luxations congénitales de la hanche. Rev. d'orthop., Paris 1902, 2, s. I. 289—303.

466. Lord, J. P. Congenital hip-joint displacements. Tr. West. Surg. and Gynec. Ass. 1899. Lincoln 1900, 130—139.

467. Lord, J. P. Congenital hip-joint displacements. West. M. Rev., Lincoln, Neb., 1900, V. 75—78.

468. Lorenz, A. Ueber die Heilung der angeborenen Hüftgelenksverrenkung durch unblutige Einrenkung und funktionelle Belastung. 8°. Leipzig und Wien 1900.

469. Lorenz, A. Rapport sur le traitement non sanglant de la luxation de la hanche. Cong. internat. de méd. C. r., Paris 1900, sect. de chir. de l'enf. 25—29.

470. Lorenz, A. Bemerkungen zur Therapie der angeborenen Hüftverrenkung durch unblutige Reposition. Med. Press. and Circ., London 1900, n. s. LXX. 158.

471. Mauclaire. Le traitement de la luxation bilatérale et congénitale de la hanche par la méthode de Lorenz doit-il être simultané ou alternatif? Cong. internat. de méd. C. r, Paris 1900, sect. de chir. de l'enf. 65.

472. Nichols, E. H. and Bradford, E. H. The surgical anatomy of congenital dislocation of the hip-joint. Am. J. M. Sc., Philadelphia 1900, n. s., CXIX, 620—650.

473. Nota, A. Un po' di storia nella questione della riduzione incruenta della lussazione congenita dell' anca secondo il metodo di Paci e di Lorenz. Gior. d. r. Accad. di med. di Torino 1900, 4. s. VI. 283—292.

474. Nové-Josserand, G. Rélation de l'autopsie d'une luxation congénitale de la hanche opérée suivant la méthode de Lorenz. Rev. mens. d. mal. de l'enf. Paris 1900. XVIII. 529—540.

475. Panzeri, P. e Binda, A. Duecentotrenta riduzione incruente di lussazioni congenite dei femori e resultati delle prime 133. Boll. d. Ass. san. milanese, Milano 1900, II. 91—94.

476. Pierre. Procédé de la rotation interne immédiate, Cong. internat. de méd. C. r., Paris 1900, sect. de chir. de l'enf., 83.

477. Rager, W. Einige Bemerkungen über Subluxationsstellung bei Luxatio coxae congenita. Ztschr. f. orthop. Chirurgie, Stuttgart 1900, VIII. 194—201.

478. Redard, P. De la radiographie principalement de la radiographie stéréoscopique, dans l'étude des luxations congénitales de la hanche. Ann. d'électrobiol. (etc.) Paris 1900, III. 749—755.

479. Redard, P. De la radiographie principalement de la radiographie stéréoscopique, dans l'étude des luxations congénitales de la hanche. Gaz. d. mal. infant. (etc.) Paris 1900, II. 393—396.

480. Redard, P. De la radiographie principalement de la radiographie stéréoscopique, dans l'étude des luxations congénitales de la hanche. Rev. de cinésie et d'électrothér., Paris 1900, II. 207—211.

481. Redard, P. Traitement de la luxation congénitale de la hanche par la méthode non sanglante. Cong. internat. de méd. C. r., Paris 1900, sect. de chir. de l'enf., 41—46.

482. Redard, P. Traitement de la luxation congénitale de la hanche par la méthode non sanglante. Gaz. d. mal. infant. (etc.), Paris 1900, II. 353—356.

483. Schanz, A. Der Stand des Schenkelkopfes bei der angeborenen Hüftverrenkung und deren Bedeutung für die Lehre von der Aetiologie der angeborenen Hüftverrenkung. Ztschr. f. orthop. Chir., Stuttgart 1900, VII. 534—537.

484. Schede. Die angeborene Luxation des Hüftgelenks. Arch. u. Atl. d. norm. u. pathol. Anatomie d. Röntgenb. III. 1900.

1901.

485. Amson. Zur unblutigen Einrenkung der angeborenen Hüftverrenkung. Deutsche med. Wochenschr. Leipzig und Berlin 1901, XXVII. Ver.-Beil. 46.

486. Bittner, W. Zur Behandlung der angeboreneu Hüftgelenksverrenkung. Med. Rundschau, Berlin 1901, 876; 906.

487. Bradford, E. H. Congenital dislocation of the hip. St. Louis Cour. Med. 1901, XXV. 81—87.

488. Bremner, C. D. A case of congenital dislocation of the hip-joint and spina bifida. Edinb. M. J. 1901 n. s. X. 59.

489. Brun, F. Réduction non sanglante de la luxation congénitale de la hanche; indications et manuel opératoire. Presse méd., Paris 1901, II. 221—223.

490. Burghard, F. F. The treatment (nonoperative and operative) of congenital dislocation of the hip. Brit. M. J., London 1901. II. 1155—1158.

491. Cacciari, A. Di un nuovo metodo di riduzione della lussazione congenita dell' anca. Ztschr. f. orthop. Chir., Stuttgart 1901, IX. 138—142.

492. Casaux, J. De la transposition des os iliaques. Nouveau traitement de la luxation congénitale de la hanche chez l'adulte. 8°. Lyon 1901.

493. Codivilla. Contributa alla tecnica della cura eruenta radicale della lussazione congenita de l'anca. Riforma med. Roma 1901, XVII, pt. 1, 638; 651.

494. Codivilla. Contributa alla tecnica della cura eruenta radicale della lussazione congenita de l'anca. Ztschr. f. orthop. Chir., Stuttgart 1901, IX. 123—137.

495. Comte, F. Contribution à l'étude du traitement de la luxation congénitale de la hanche par la méthode de Lorenz. (50 observations inédites.) 8°. Lyon 1901.

496. Delcroix. Le traitement de la luxation congén. de la hanche. Presse méd. belge. Bruxelles 1901, LIII. 38.

497. Delcroix. Le traitement de la luxation congénitale de la hanche. Presse méd. belge. Bruxelles 1901, LIII, 591—593.

498. Ducroquet. De la réduction de la luxation congénitale de la hanche. Méd. mod., Paris 1901, XII. 17—19.

499. Ely, L. W. The treatment of congenital dislocation of the hip-joint. Am. Med. Philadelphia 1901, I. 600—602.

500. Froelich. Contributions au traitement et à l'anatomie pathologique radiographique de la luxation congénitale de la hanche. Rev. méd. de l'est. Nancy 1901, XXXIII. 161—171.

501. Ghillini, C. Ueber die unblutige Behandlung der angeborenen Hüftgelenksverrenkung, in bezug auf die Deformität des Femurs. München. med. Wochenschrift, 1901, XLVIII. 540.

502. Hagopoff. Des conditions essentielles pour le succès de la méthode non sanglante dans la luxation congénitale de la hanche. Gaz. hebd. de méd., Paris 1901, n. s., VI. 253—257.

503. Hendrix. Le traitement de la luxation congénitale de la hanche; méthode de Schede. J. de chir. et Ann. Soc. belge de chir., Bruxelles 1901. I. 351 bis 353, 3 pl.

504. Horvath, M. Luxatio coxae congenitalis. transl.: Pest. med. chir. Presse, Budapest 1901, XXXVII, 764.

505. Horvath, M. Luxatio coxae congenitalis. Orvosi hetil. Budapest 1901, XLV. 328.

506. Joachimsthal. Beiträge zum Verhalten des Hüftgelenks bei der angeborenen Verrenkung. Arch. f. klin. Chirurgie, Berlin 1901, LXV. 1—21.

507. Laval, E. Traitement de la luxation congénitale de la hanche. Bull. gén. de thérap. (etc.), Paris 1901, CXLII. 243—257.

508. Lepage, G. et Grosse. Luxation congénitale de la hanche droite chez un nouveau-né atteint de malformations multiples. Compt. rend. Soc. d'obst. de gynéc et de paediat. de Paris 1901, III. 72—84.

509. Lepage et Grosse. Luxation congénitale de la hanche droite chez un nouveau-né atteint de malformations multiples. Compt. rend. Soc. d'obst. de gynéc. et de paediat. de Paris 1901 Rev. d'orthop., Paris 1901, 2. S. II, 257—270.

510. Nové-Josserand, G. Cinquante cas de luxation congénitale de la hanche traités suivant la méthode de Lorenz. Rev. Mens. d. mal de l'enf., Paris 1901, XIX, 245—270, 4 pl.

511. Nové-Josserand, G. Cinquante cas de luxation congénitale de la hanche traités suivant la méthode de Lorenz. Lyon méd., 1901, XCVII, 141—148.

512. Nové-Josserand, G. Cinquante cas de luxation congénitale de la hanche traités suivant la méthode de Lorenz. Province méd., Lyon 1901, XV, 386 bis 389.

513. Paci, A. Nota preventiva del completamento dello studio anatomopatologico e sperimentale della lussazione femorale congenita e del nuovo processo per la cura razionale incruenta della sua varietà iliaca anteriore o del Monteggia. Riforma med., Roma 1901, XVII, pt. 2, 110—113.

514. Paci, A. Nota preventiva del completamento dello studio anatomopatologico e sperimentale della lussazione femorale congenita e del nuovo processo per la cura razionale incruenta della sua varietà iliaca anteriore o del Monteggia. Boll. med. trentino, Trento 1901. XX. 93—99.

515. Payr, E. Weitere Mitteilungen über die blutige Reposition veralteter Hüftgelenksverrenkungen bei Erwachsenen. Arch. f. klin. Chir., Berlin 1901, LXIII, 952—969.

516. Phelps, A. M. Congenital dislocation of the hip. Med. Times N. Y. 1901, XXIX, 173.

517. Rager, W. Einige Bemerkungen über Subluxationsstellung bei Luxatio coxae congenita. Hosp.-Tid. Kobenh. 1901, 4. R IX. 25—31.

518. Schede. Zur Anatomie und Behandlung der angeborenen Luxation des Hüftgelenks. Deutsche med. Wochenschrift, Leipzig und Berlin 1901, XXVII, Vereins-Beil. 85.

519. Schlesinger. Beitrag zur Technik der Lorenzschen Reposition der kongenitalen Hüftgelenksluxationen. Münch. med. Wochenschr. 1901, XLVIII. 461.

520. Stern, W. G. Congenital dislocation of the hip-joint, with especial reference to Lorenz bloodless reduction. Cleveland J. M. 1901, VI. 109—123.

521. Stern, W. G. A case of congenital dislocation of the hip with unusual family history. Cleveland J. M. 1901, VI. 299.

522. Witzel, O. Ein operatives Verfahren zur Behandlung der Luxatio congenita coxae; Heteroplastik des Limbus. Zentralbl. f. Chir., Leipzig 1901, XXVIII, 977—979.

1902.

523. Bayer. Zur Behandlung der kongenitalen Hüftluxation. Zentralbl. f Chirurgie. 28. Jahrg. 44. 1901.

524. Bender, O. Zur Aetiologie der kongenitalen Hüftgelenksluxation. Zentralblatt f. Chirurgie. 29. Bd. 34. p. 1902.

525. Dreesmann. Zur unblutigen Behandlung der angeborenen Hüftverrenkung. Münch. med. W. 48. Jahrg. 52. 1902.

526. Hildebrand, Scholz-Wieting. Die kongenitalen Hüftgelenksluxationen. Sammlung v. stereoskop. Röntgenbildern. Wiesbaden. III. 1902.

527. Joachimsthal. Die angeborenen Verbildungen d. unteren Extrem. Archiv u. A. d. Röntgenstr. Bd. 8. 1902.

528. Joachimsthal. Beiträge z. Lehre v. d Wesen u. d. Behandlung d. angebor. Verrenk. d. Hüftg. Berl. klin. Wochenschr. Jahrg. 39. 1902. 36. 37.

529. Joachimsthal. Beiträge z. Verhalten d. Hüftgelenke b. d. angeborenen Verrenkung. Archiv f. klin. Chirurgie. 65. Bd. p. 1. 1902.

530. Ludloff. Zur Pathogenese und Therapie d. angeb. Hüftgelenksluxation. Klin. Jahrbuch. 10. Bd. 1902.

531. Müller, Gg. Die mechan. Behandlung d. angeb. Hüftgelenksverrenkung. Monatsschrift f. orthopäd. Chir. u. phys. Heilmeth. I. 12. 1902.

532. Nové. Josserand, 50 cas de luxat. congén., de la hanche traitées p. la méthode de Lorenz. Lyon medicale 97. Bd. p. 772. Dez. 1. 1902.

533. Philipps, L. An oblique pelvis assoc. with a congenital disloc. of the hip-joint. British med. journ. Dez. 7. 1902.

534. Reeves, H. A. The treatment of cong. hip displae. with special reference to the ambulatory method. Lancet 1902. 23. Nov.

535. Walther, W. Ueber Subluxationen b. d. angeb. Hüftverrenkung. Münch. med. W. 49. Jahrg. 14. 1902.

1903.

536. Bradford, E. H. The resistance of tissues as a factor in the manual reduction of cong. hip disloc. Boston med. a surg. Journ., CIL. 10 p. 249. Sept. 3. 1903.

537. Bülow, Hansen. Luxatio coxae congenita. Norsk. Mag. f. Lagevidensk. 5. R. I. 4. Forh. S. 67, 1903.

538. Bergmann, A. v. Freilegung des Hüftgelenks durch den Larghischen Bogenschnitt. Archiv f. Chir., LIX. H. 1/2, p. 592, 1903.

539. Müller, G. Ueber die obere Altersgrenze für die Behandlung der angeborenen Hüftverrenkung. Therapie der Gegenwart. N. cf. V. 2 p. 69, 1903.

540. Narath. Beiträge zur Therapie der Luxatio coxae congenita. Arb. a. d. Geb. d. Klin. Chir. d. Gupenbauers gew. Leipzig 1903.

541. Nové-Josserand. Autopsie d'une luxation congenitale de la hanche non traitée. Lyon médic., IC. p. 506. Oct. 12. 1903.

542. Little, E. M. The treatment of cong. disl. of the hip. British. med. Journ., p. 225. Jan 24. 1903.

543. Ludloff, K. Pathogenese und Therapie der angeborenen Luxation des Hüftgelenks. Jena 1903. Mk. 14.—

544. Reeves, H. A. The rapid treatm. of congenital hip misplacem. Lancet, p. 395. Febr. 7. 1903.

545. Smith, N. Congenital displacement of the hip. Lancet. May 2. 1903.

546. Taylor, H. L. Progress in the treatment of cong. hip. disloc. Post-Graduate. XVIII. 10 p. 873. Oct 1903.

1904.

547. Bade, P. Ueber die Ursache der Aussenrotation bei der unblutigen Behandlung der angeborenen Hüftverrenkung. Kongress der deutschen Gesellschaft für orthopädische Chirurgie 1904.

548. Braun, O. Zur unblutigen Therapie der luxatio coxae cong. Archiv f. klin. Chir., LXXIV. 3 p. 631, 1904.

549. Brünn, A. Beitrag zur Lehre von der blutigen Reposition veralteter (traum. u. pathol.) Hüftgelenksluxationen. Dtsch. Ztschr. f. Chir., LXXII. p. 407, 1904.

550. Le Damany. La luxation cong. de la hanche réfutation des théories pathógéniques discuss. Revue de Chir., XXIII. 12 p. 708. 1904.

551. Dislocation congenital of the hip. Boston med. u. surgeon Journal, CLI. 4 p. 85. Juli 1904.

552. Gourdon. Die unblutige Reposition der kongenitalen Hüftgelenksluxation. Presse medicale 1904, No. 91.

553. Lange, B. Unblutige Behandlung der angeborenen Hüftgelenksverrenkung. Münch. med. W., LI. 1904. 20.

554. Openshaw, F. H. Morbid anatomy and treatment of congenital disloc. of the hip. Transact. of the clinic. Society of London, XXXVI. p. 143. 1904.

555. Reiner, Max. Beiträge zur Therapie der kongenitalen Hüftverrenkung. Centralbl. f. Chir. XXXI. 2. 1904.

556. Richardson, J. B. Congenital dislocation of the hip. Amer. Pract. u. News, XXXVIII. p. 737. Dez. 15. 1904.

557. Tilanus jr., C. B. Osteotomia sub. troch. bij luxatio femoris congenita. Nederl. Weekbl. 1904, II. 20.

558. Vogel, K. Zur Pathol. u. Therapie der Luxatio coxae cong. Deutsche Zeitschr. f. Chir., LXXI. 1904, 3|4 p. 222.

359. Hagen-Torn, O. Einige Bemerkungen zur Frage über die sogen. angeborene Hüftgelenksverrenkung. Centrlbl. f. Chir., XXXI. 35. 1904.

560 Weisehe r, A. Beitrag z. Therapie d. kongenitalen Hüftgelenksverrenkung. Centralbl. f. Chir., XXXI. p. 468. 1904.

1905.

561. Bade, P. Demonstration geheilter Fälle von angeborener Hüftverrenkung. Sitzungsberichte des Aerztlichen Vereins Hannover 1905.

562. Bade, P. Zur Verbandtechnik bei der unblutigen Behandlung der angeborenen Hüftverrenkung. Sitzungsber. d. Kongresses für orthopädische Chir. 1905.

563. Bade, P. Dauerresultate bei angeborener Hüftverrenkung. Demonstration. Sitzungsbericht des Aerztl. Vereins Hannover 1905.

564. Bade, P. Ueber die Bedeutung der Röntgentschen Entdeckung für die Lehre von der angeborenen Hüftverrenkung. Sitzungsbericht des Röntgenkongresses zu Berlin 1905.

565. Bülow, Hansen F. Om behandlingen af luxatio coxae congenita. Norsk. Mag. f. Lägevidensk. 1905. 5. R. II. 12, p. 1468.

566. Calot. Teehnique du Traitement de la luxation congénitale de la hanche. 1905 Paris. Masson et Cie. Uebersetzt von Ewald, erschienen bei Ferd. Enke.

567. Le Damany, P. Le traitement rationel des luxations cong. de la hanche. Revue de chir., XXIV. 1, p. 134. 1905.

568. Le Damany, P. Une nouvelle théorie pathogenique de la luxation congén. de la hanche. Revue de Chir. XXIV. 2, 3, p. 175, 370.

569. Le Damany, P. Le traitement rationel des luxations congénital de la hanche. Revue de Chir. XXV. 2, p. 226.

570. Drehmann. Deformitäten nach Gelenkentzündungen im frühesten Säuglingsalter. Zeitschr. für orth. Chirurgie. XIV. 1905.

571. Freiberg. The Diagnosis and treatment of congenital misplacement of the hip in infancy. American med. Vol. VII. No. 10. 1905.

572. Goeht. Anatomische Untersuchungen aus dem Bereiche des kongenital verrenkten Hüftgelenkes. Zeitschr. für orth. Chir. XIV. 1905.

573. Joachimsthal, G. Dauerresultate nach der unblutigen Einrenkung angeborener Hüftverrenkungen. Berlin. klin. Woehenschr. 1905. 9.

574. Joachimsthal, Dauerresultat nach unblutiger Einrenkung angeborener Hüftverrenkung. Berl. klin. Wochenschr. 1905. 9.

575. Klapp. Die Ermöglichung einer genauen Kontrolle reponierter kongenitaler Hüftgelenksluxationen. Zentralbl. f. Chirurgie No. 37. 1905.

576. Meucière. Fernresultate der unblutigen Behandlung der kongenitalen Hüftgelenksluxation. Archives provinciales de Chirurgie Febr. 1905.

577. Müller, Frederik. Bloodless Reposition of the congenitally dislocated hip-joint versus arthrotomy. Journal of American medical association 1905.

578. Muskat. Die angeborene Verrenkung im Hüftgelenk. Die ärztliche Praxis 1905. 24.

579. Reiner, Max. Das Prinzip der Individualisierung in der Behandlung der angeborenen Hüftverrenkung. Wiener med. W. LIV. 1905. 52.

580. Riedinger. Aetiologie und Therapie der Luxatio femoris congenita. Sitzungsber. d. physik. med. Ges. z. Würzburg. 9, p. 129. 1905.

581. Riedinger, J. Zur Aetiologie und Therapie der Luxatio femoris cong. Sitzungsber. d. phys. med. Ges. z. Würzburg 1905. 7, p. 104.

582. Schanz, A. Zur unblutigen Behandlung angeborener Hüftverrenkung. Centralbl. f. Chir. XXXI. 42.

583. Sherman, H. Congenital dislocation of the hip. Journal of the Americ. med. Assoc. XLIV. 1 p. 31. Jan. 1905.

584. Spitzy. Zur Transformationsmechanik der angeborenen Hüftgelenksluxation. Archiv f. Orthopädie, Mechanotherapie u. Unfallheilkunde, III. 3. Hft. 1905.

585. Vogel. Zur Aetiologie und pathologischen Anatomie der luxatio coxae congenita. Zeitschr. f. orth. Chir. XIV. 1905.

1906.

586. Bade. Zur Lehre von der angeborenen Hüftverrenkung. (Mit Demonstration geheilter Fälle.) Versammlung deutsch. Naturforscher und Aerzte. Sitzungsbericht 1906.

587. Becher. Diskussion. V. Orthopädenkongress 1906. Zum Vortrag Schlee.

588. Blencke. Meine bei der angeborenen Luxation des Hüftgelenks gemachten Erfahrungen. Z. f. orth. Chirurgie, XV.

589. Ewald. Zur Aetiologie der angeborenen Hüftgelenksverrenkung. Deutsche Zeitschrift für Chirurgie. LXXX.

590. Ewald. Keimfehler oder abnorme Druckwirkung? Zeitschr. f. orthopäd. Chirurgie. XV. 1906.

591. Reiner u. Werndorff. Ueber die sogen. Tränenfigur am Röntgenbilde des Hüftgelenks. Zeitschr. f. orth. Chir. XVI. 1906.

592. Springer. Beiträge zur unblutigen Operation der angeborenen Hüftgelenksverrenkung. Archiv für Orthopädie, Mechanotherapie und Unfallchirurgie. V. Heft 1. 1906.

593. Wette. Ueber Hüftgelenksverrenkungen nach Coxitis im Säuglingsalter. Z. f. orth. Chirurgie. XV. 1906.

594. Wollenberg. Ueber die Kombination der angeborenen Hüftgelenksverrenkung mit anderen angeborenen Deformitäten. Z. f. orth. Chir. XV. 1906.

595. Wollenberg. Keimfehler oder abnorme Druckwirkung? Bemerkung zu Ewalds gleichnamigem Aufsatz. Z. f. orth. Chir. XV. 1906.

Verlag von FERDINAND ENKE in STUTTGART.

Soeben erschien vollständig:

Handbuch der Praktischen Chirurgie.

In Verbindung mit

Prof. Dr. **v. Angerer** in München, Prof. Dr. **Borchardt** in Berlin, Prof. Dr. **v. Bramann** in Halle, Prof. Dr. **v. Eiselsberg** in Wien, Prof. Dr. **Friedrich** in Greifswald, Prof. Dr. **Graff** in Bonn, Prof. Dr. **Graser** in Erlangen, Prof. Dr. **v. Hacker** in Graz, Prof. Dr. **Henle** in Dortmund, Prof. Dr. **Hoffa** in Berlin, Prof. Dr. **Hofmeister** in Stuttgart, Prof. Dr. **Jordan** in Heidelberg, Prof. Dr. **Kausch** in Schöneberg-Berlin, Prof. Dr. **Kehr** in Halberstadt, Prof. Dr. **Körte** in Berlin, Prof. Dr. **F. Krause** in Berlin, Prof. Dr. **Krönlein** in Zürich, Prof. Dr. **Kümmel** in Heidelberg, Oberarzt Dr. **Kümmell** in Hamburg, Prof. Dr. **Küttner** in Marburg, Prof. Dr. **Lexer** in Königsberg, Primararzt Dr. **Lotheißen** in Wien, Dr. **v. Mikulicz,** weil. Prof. in Breslau, Dr. **Nasse,** weil. Prof. in Berlin, Dr. **Nitze,** weil. Prof. in Berlin, Stabsarzt Dr. **Rammstedt** in Münster i. W., Oberarzt Dr. **Reichel** in Chemnitz, Prof. Dr. **Riedinger** in Würzburg, Prof. Dr. **Römer** in Straßburg, Prof. Dr. **Rotter** in Berlin, Dr. **Schede,** weil. Prof. in Bonn, Prof. Dr. **Schlange** in Hannover, Prof. Dr. **Schlatter** in Zürich, Oberarzt Dr. **Schreiber** in Augsburg, Prof. Dr. **Sonnenburg** in Berlin, Prof. Dr. **Steinthal** in Stuttgart, Oberarzt Dr. **Wiesmann** in Herisau, Prof. Dr. **Wilms** in Leipzig.

Bearbeitet und herausgegeben von

Prof. Dr. E. von Bergmann in Berlin. und **Prof. Dr. P. von Bruns** in Tübingen.

Dritte umgearbeitete Auflage.

Fünf Bände.

I. Band: Chirurgie des Kopfes.

Mit 167 in den Text gedruckten Abbildungen, 62 Bogen Gross-Oktav.
Preis geheftet M. 22.—, in Leinwand gebunden M. 24.—.

II. Band: Chirurgie des Halses, der Brust und der Wirbelsäule.

Mit 265 in den Text gedruckten Abbildungen, 61 Bogen Gross-Oktav.
Preis geheftet M. 21.60, in Leinwand gebunden M. 23.60.

III. Band: Chirurgie des Bauches.

Mit 140 in den Text gedruckten Abbildungen, 56 Bogen Gross-Oktav.
Preis geheftet M. 19.40, in Leinwand gebunden M. 21.40.

IV. Band: Chirurgie des Beckens.

Mit 176 in den Text gedruckten Abbildungen, 43 Bogen Gross-Oktav.
Preis geheftet M. 15.—, in Leinwand gebunden M. 17.—.

V. Band: Chirurgie der Extremitäten.

Mit 564 in den Text gedruckten Abbildungen, 71 Bogen Gross-Oktav.
Preis geheftet M. 25.—, in Leinwand gebunden M. 27.—.

Kaum drei Jahre sind seit dem Erscheinen der zweiten Auflage des Handbuches der praktischen Chirurgie verflossen und schon ist die Ausgabe der dritten Auflage nötig geworden. Die neue Auflage ist — ohne erhebliche Vermehrung des Umfanges — statt in vier in fünf Bänden erschienen, um den Stoff gleichmässiger auf dieselben zu verteilen. Die Trennung der Chirurgie des Bauches und des Beckens in zwei Bände war unerlässlich, weil der eine umfangreiche Band zu wenig handlich geworden wäre, da gerade auf diesen Gebieten die Chirurgie zur Zeit schnellere Fortschritte als auf den anderen aufzuweisen hat.

Die Herausgeber haben es sich angelegen sein lassen, das ganze Werk immer gleichmässiger und einheitlicher zu gestalten, und die Verfasser der einzelnen Abschnitte haben sich bemüht, die Errungenschaften des letzten Triennium zu verwerten. So stellt die neue Bearbeitung wiederum in allen ihren Teilen den Stand der gegenwärtigen Forschung dar.

Besondere Aufmerksamkeit ist bei der neuen Auflage der Ausstattung mit guten und klaren Abbildungen geschenkt worden, deren Zahl erheblich vermehrt wurde (der fünfte Band ist mit 564 Abbildungen ausgestattet).

Verlag von FERDINAND ENKE in STUTTGART.

Kürzlich erschien:

CHIRURGIE
DES
PRAKTISCHEN ARZTES
MIT EINSCHLUSS DER
AUGEN-, OHREN- UND ZAHNKRANKHEITEN

BEARBEITET VON

Prof. Dr. **A. Fraenkel** in Wien, Geh. Medizinalrat Prof. Dr. **K. Garrè** in Breslau, Prof. Dr. **H. Häckel** in Stettin, Prof. Dr. **C. Hess** in Würzburg, Geh. Medizinalrat Prof. Dr. **F. König**, Grunewald-Berlin, Prof. Dr. **W. Kümmel** in Heidelberg, I. Oberarzt Dr. **H. Kümmell** in Hamburg-Eppendorf, Prof. Dr. **G. Ledderhose** in Strassburg i. E., Prof. Dr. **E. Leser** in Halle a. S., Prof. Dr. **W. Müller** in Rostock i. M., Prof. Dr. **J. Scheff** in Wien, Prof. Dr. **O. Tilmann** in Köln.

Mit 171 Abbildungen. gr. 8°. 1907. geh. M. 20.—, in Leinw. geb. M. 22.—

Zugleich Ergänzungsband zum

Handbuch der praktischen Medizin.

Zweite Auflage.

Herausgegeben von

Dr. W. Ebstein, Geh. Medizinalrat, o. Prof. in Göttingen.

und

Prof. Dr. J. Schwalbe, Herausg. der deutschen Medizin. Wochenschrift in Berlin.

Wenn auch die „Chirurgie des praktischen Arztes“ auf der einen Seite eine hoffentlich willkommene Ergänzung des „Handbuchs der praktischen Medizin“ bildet, so will sie doch auf der anderen Seite auch unabhängig von diesem als selbständige Bearbeitung des angegebenen Stoffes angesehen und benutzt werden. Auch ohne das Handbuch vorauszusetzen, soll dieser Band dem Arzt in völliger Abrundung die Chirurgie darbieten, deren er für seine tägliche Arbeit am Krankenbett bedarf. Diejenigen Behandlungsmethoden, die heute mehr denn früher nach den Schwierigkeiten der Technik dem Spezialchirurgen, in seiner mit den modernsten Hilfsmitteln und mit ausreichenden Hilfskräften ausgestatteten Klinik vorbehalten bleiben müssen, sind aus unserer „Chirurgie des praktischen Arztes“ ausgeschaltet, wenn auch überall, wo es angezeigt erschien, auf die komplizierten Operationen verwiesen ist, bezw. kurz eingegangen wird.

Ausser der Chirurgie sind, unter dem gleichen Gesichtswinkel, die **Augen-, Ohren- und Zahnkrankheiten** abgehandelt.

Unter der Mitwirkung hervorragender, im Lehrfach und in der Praxis erprobter Fachmänner dürfen wir hoffen, dem praktischen Arzte ein brauchbares Buch geschaffen zu haben, geeignet, ihm Belehrung und Unterweisung zu gewähren für seinen schweren, verantwortungsvollen Beruf: zu helfen, zu heilen.

Verteilungsplan.

Inhalt: **Einleitung. Anästhesierung. Allgemeine Wundbehandlung. Chirurgie der Schädelknochen und ihrer Weichteildecken. Chirurgie der Wirbelsäule.** Prof. Dr A. Fraenkel, Wien. **Chirurgie des Nervensystems.** Prof. Dr. O. Tilmann, Köln. **Augenkrankheiten.** Prof. Dr. C. Hess, Würzburg. **Ohrenkrankheiten.** Prof. Dr. W. Kümmel, Heidelberg. **Chirurgie des Gesichts, der Nase und ihrer Nebenhöhlen, der Mundhöhle, der Speicheldrüsen.** Prof. Dr. E. Leser, Halle a. S. **Zahnkrankheiten, mit besonderer Berücksichtigung der konservierenden Zahnheilkunde.** Prof. Dr. J. Scheff, Wien. **Chirurgie des Halses, des Kehlkopfs, der Luftröhre, der Lungen, des Brustfells, Mittelfells, Zwerchfells und Brustkorbes.** Geh. Medizinalrat Prof. Dr. K. Garrè, Breslau. **Chirurgie des Gefässsystems.** Geh. Medizinalrat Prof. Dr. F. König, Grunewald-Berlin. **Chirurgie der Blutdrüsen und der Brustdrüse.** Prof. Dr. G. Ledderhose, Strassburg i. E. **Chirurgie der Speiseröhre, des Magens, Darms, der Leber, des Pankreas, des Bauchfells und der Bauchdecken.** Prof. Dr. H. Häckel, Stettin. **Chirurgie der männlichen Harn- und Geschlechtsorgane.** I. Oberarzt Dr. H. Kümmell, Hamburg-Eppendorf. **Chirurgie der Extremitäten.** Prof. Dr. W. Müller, Rostock i. M.

Verlag von FERDINAND ENKE in STUTTGART.

Zeitschrift für orthopädische Chirurgie

einschliesslich der

Heilgymnastik und Massage

Unter Mitwirkung von

Dr. G. Drehmann in Breslau, Oberarzt Prof. Dr. L. Heusner in Barmen, Dr. H. Krukenberg in Liegnitz, Prof. Dr. F. Lange in München, Prof. Dr. A. Lorenz in Wien, Dr. A. Schanz in Dresden, Privatdoz. Dr. W. Schulthess in Zürich, Privatdoz. Dr. H. Spitzy in Graz, Prof. Dr. O. Vulpius in Heidelberg

herausgegeben von

Dr. A. Hoffa
Geh. Medizinalrat, a. o. Prof. an der Universität Berlin

und

Dr. G. Joachimsthal
a. o. Professor an der Universität Berlin.

gr. 8°. Geheftet.

Die Ausgabe der Zeitschrift, welche die ersten Orthopäden Deutschlands und des Auslandes zu ihren Mitarbeitern zählt, ist eine zwanglose. Es liegen bisher siebzehn Bände, reich mit Abbildungen ausgestattet, vollständig vor, der achtzehnte befindet sich im Erscheinen. Die Zeitschrift ist das Organ der **„Deutschen Gesellschaft für orthopädische Chirurgie"**, deren Kongressberichte in der Zeitschrift veröffentlicht werden. — Die Verlagshandlung bittet um Beteiligung am Abonnement. Auch können von neu eintretenden Abonnenten die älteren Bände, soweit der kleine Vorrat reicht, noch lückenlos nachbezogen werden.

Als Sonder-Abdruck aus der Zeitschrift sind erschienen:

Verhandlungen der Deutschen Gesellschaft für Orthopädische Chirurgie

Erster Kongress abgehalten zu Berlin am 1. April 1902.
Mit 1 Tafel und 127 Abbildungen im Text. gr. 8°. 1902. Geheftet. 10 Mark.

Zweiter Kongress abgehalten zu Berlin am 2. Juni 1903.
Mit 145 Abbildungen im Text. gr. 8°. 1903. Geheftet. 14 Mark.

Dritter Kongress abgehalten zu Berlin am 5. April 1904.
Mit 4 Tafeln und 176 Abbildungen im Text. gr. 8°. 1904. Geheftet. 15 Mark.

Vierter Kongress abgehalten zu Berlin am 25. April 1905.
Mit 224 Abbildungen im Text. gr. 8°. 1905. Geheftet. 14 Mark.

Fünfter Kongress abgehalten zu Berlin am 3. April 1906.
Mit 211 Abbildungen im Text. gr. 8°. 1906. Geheftet. 14 Mark.

Bardenheuer, Geheimrat Prof. Dr. B., Die allgemeine Lehre von den Frakturen und Luxationen mit besonderer Berücksichtigung des Extensionsverfahrens. Mit 11 Tafeln und 39 Textabbildungen. gr. 8°. 1907. geh. M. 11.—; in Leinw. geb. M. 12.20.

Bardenheuer, Geheimrat Prof. Dr. B. und Graessner, Doz. Stabsarzt Dr. R., Die Technik der Extensionsverbände bei der Behandlung der Frakturen und Luxationen der Extremitäten. **Dritte, vollständig umgearbeitete Auflage.** Mit 1 Tafel und 70 Textabbildungen. gr. 8°. 1907. geh. M. 4.—; in Leinw. geb. M. 5 —.

Calot, Dr. F., Die Behandlung der angeborenen Hüftgelenksverrenkung. Uebersetzt von Dr. **P. Ewald.** Mit 206 Abbildungen und einem Vorwort von Prof. Dr. Osear Vulpius. gr. 8°. 1906. geh. M. 10.—.

Calot, Dr. F., Die Behandlung der tuberkulösen Wirbelsäulenentzündung. Uebersetzt von Dr. **P. Ewald.** Mit 120 Abbildungen und einem Vorwort von Prof. Dr. O. Vulpius. gr. 8°. 1907. geh. M. 3.60.

Gocht, Dr. Herm., Handbuch der Röntgenlehre. Zum Gebraueh für Mediziner. **Zweite umgearbeitete und vermehrte Auflage.** Mit 104 in den Text gedruckten Abbildungen. gr. 8°. 1903. geh. M. 10.—; in Leinw. geb. M. 11.—.

Gocht, Dr. Herm., Orthopädische Technik. Anleitung zur Herstellung orthopädiseher Verband-Apparate. Mit 162 in den Text gedruekten Abbildungen. gr. 8°. 1901. geh. M. 6.—.

Haudek, Dr. M., Grundriss der orthopädischen Chirurgie für praktische Aerzte und Studierende. Nebst einem Vorwort von **Prof. Dr. A. Hoffa.** Mit 198 Textabbildungen. gr. 8°. 1906. geh. M. 8.—; in Leinw. geb. M. 9.20.

Hoffa, Geheimrat Prof. Dr. A., Lehrbuch der orthopädischen Chirurgie. **Fünfte Auflage.** Mit 870 in den Text gedruekten Abbildungen. gr. 8°. 1905. geh. M. 21.—; in Leinw. geb. M. 23.—.

Hoffa, Geheimrat Prof Dr. A., und Blencke, Dr. A., Die orthopädische Literatur. Anhang zu Professor Hoffas Lehrbuch der orthopädisehen Chirurgie. gr. 8°. 1905. geh. M. 14.—; in Leinw. geb. M. 15.60.

Hoffa, Geheimrat Prof. Dr. A., Lehrbuch der Frakturen und Luxationen. Für Aerzte und Studierende. **Vierte vermehrte und verbesserte Auflage.** Mit 554 in den Text gedruekten Abbildungen. gr. 8°. 1904. geh. M. 13.—; in Leinw. geb. M. 14.40.

Hoffa, Geheimrat Prof. Dr. A., Technik der Massage. **Vierte verbesserte Auflage.** Mit 43 teilweise farbigen Abbildungen im Text. gr. 8°. 1903. geh. M. 3.—; in Leinw. geb. M. 4.—.

Hoffa, Geheimrat Prof. Dr. A., und Rauenbusch, Dr. L., Atlas der orthopädischen Chirurgie in Röntgenbildern. 137 Bilder auf 80 Tafeln in Liehtdruck mit Text. hoeh 4°. 1906. kart. M. 42.—; in Leinw. geb. M. 43.—.

Holländer, Dr. E., Die Karikatur und Satire in der Medizin.

Medikokunsthistorische Studie. Mit 10 farbigen Tafeln und 223 Abbildungen im Text. hoch 4°. 1905. kart. M. 24 —; in Leinw. geb. M. 27.—.

Holländer, Dr. E., Die Medizin in der klassischen Malerei.

Mit 165 Textabbildungen. hoch 4°. 1903. geh. M. 16.—; in Leinw. geb. M. 18.—.

Karewski, Prof. Dr. F., Die chirurgischen Krankheiten des Kindesalters. Mit 325 in den Text gedruckten Abbildungen. gr. 8°. 1894. geh. M. 20.—.

Kirmisson, Prof. Dr. E., Lehrbuch der chirurgischen Krankheiten angeborenen Ursprungs. Autorisierte Uebersetzung von Dr. Carl Deutschländer. Mit 312 Abbildungen. gr. 8°. 1899. geh. M. 15.—.

Krieg, Dr. R., Atlas der Kehlkopfkrankheiten enthaltend 345 Figuren auf 37 Tafeln in Farbendruck und 25 Zeichnungen. Nach der Natur gemalt, gezeichnet und erläutert. hoch 4°. 1892. Kart. M. 42.—; in Halbfrz. geb. M. 45.—.

Krieg, Dr. R., Atlas der Nasenkrankheiten enthaltend 356 Figuren in 475 Einzelbildern auf 38 Tafeln. Nach der Natur gemalt und erläutert. Mit deutschem und englischem Text. Die englische Uebersetzung von Dr. Alphonse Roman in Berlin. hoch 4°. 1901. kart. M. 42.—.

Krukenberg, Dr. H., Lehrbuch der mechanischen Heilmethoden.

Mit 147 Abbildungen. gr. 8°. 1896. geh. M. 7.—.

Lexer, Prof. Dr. Erich, Lehrbuch der allgemeinen Chirurgie

zum Gebrauche für Aerzte und Studierende. Zwei Bände. **Zweite umgearbeitete Auflage.** Mit 2 farbigen Tafeln und 390 teils farbigen Textabbildungen nebst einem Vorwort von Prof. E. von Bergmann. gr. 8°. 1906. geh. M. 22.60; in Leinw. geb. M. 25.—.

Lieblein, Doz. Dr. V., und Hilgenreiner, Dr. H., Die Geschwüre und die erworbenen Fisteln des Magendarmkanals.

Mit 4 Tafeln und 47 Textabbildungen. gr. 8°. 1905. geh. M. 23.40.

Lorenz, Prof. Dr. A., Die Lehre vom erworbenen Plattfusse.

Neue Untersuchungen. Mit 8 lithograph. Tafeln. gr. 8°. 1883. geh. M. 7.—.

Lossen, Prof. Dr. Herm., Grundriss der Frakturen und Luxationen.

Für Studierende und Aerzte. Mit 70 Abbildungen. 8°. 1897. geh. M. 6.—; in Leinw. geb. M. 7.—.

Marchand, Geheimrat Prof. Dr. F., Der Prozess der Wundheilung

mit Einschluss der Transplantation. Mit 108 Abbildungen. gr. 8°. 1901. geh. M. 20.—.

Martin, Geheimrat Prof. Dr. A., Diagnostik der Bauchgeschwülste.

Mit 26 Textabbildungen. gr. 8°. 1903. geh. M. 8.—.

Port, Dr. J., k. bayrischer Generalarzt z. D., Kriegsverbandschule.

Anleitung zur Selbstherstellung von Apparaten für den Transport der Schwerverwundeten und für die Behandlung eiternder Knochenbrüche nebst einem Anhang. Mit 28 Abbildungen. 8°. 1904. geh. M. 1.20; kartoniert M. 1.60.

Schanz, Dr. A., Die statischen Belastungsdeformitäten der Wirbelsäule mit besonderer Berücksichtigung der kindlichen Skoliose. Mit 118 Abbildungen. gr. 8°. 1904. geh. M. 9.—.

Schanz, Dr. A., Fuss und Schuh. Eine Abhandlung für Aerzte, für Schuhmacher und Fussleidende. Mit 24 Abbildungen. gr. 8°. 1905. geh. M. 1.20.

Schuster, Dr. P., Psychische Störungen bei Hirntumoren. Klinische und statistische Betrachtungen. Mit einer Vorrede von Prof. Dr. E. Mendel. gr. 8°. 1902. geh. M. 10.—.

Seydel, Generalarzt Prof. Dr. K., Lehrbuch der Kriegschirurgie. **Zweite Auflage.** Mit 271 Abbildungen. gr. 8°. 1905. geh. M. 10.—; in Leinw. geb. M. 11.20.

Sprengel, Prof. Dr. O., Appendicitis. Mit 4 farbigen Tafeln und 82 Abbildungen im Text. gr. 8°. 1906. geh. M. 26.—.

Stein, Dr. Albert E., Paraffin-Injektionen. Theorie und Praxis. Eine zusammenfassende Darstellung ihrer Verwendung in allen Spezialfächern der Medizin. Mit 81 Abbildungen im Text. gr. 8°. 1904. geh. M. 6.—.

Stratz, Dr. C. H., Der Körper des Kindes. Für Eltern, Erzieher, Aerzte und Künstler. **Zweite Auflage.** Mit 187 in den Text gedruckten Abbildungen und 2 Tafeln. gr. 8°. 1904. geh. M. 10.—; in Leinw. geb. M. 11.40.

Stratz, Dr. C. H., Die rechtzeitige Erkennung des Uteruskrebses. Ein Wort an alle praktischen Aerzte. Mit 25 Textabbildungen und 1 farbigen Tafel. gr. 8°. 1904. geh. M. 3.—.

Thiem, Prof. Dr. C., Handbuch der Unfallerkrankungen. Auf Grund ärztlicher Erfahrungen. Mit 108 Figuren im Text. gr. 8°. 1898. geh. M. 24.—

Tillmanns, Geheimrat Prof. Dr. H., Die Verletzungen und chirurgischen Krankheiten des Beckens. Mit 277 teils farbigen Abbildungen im Text. gr. 8°. 1905. geh. M. 30.—.

v. Winiwarter, Prof. Dr. A., Lehrbuch der chirurgischen Operationen und Verbände. Mit 60 in den Text gedruckten Holzschnitten. gr. 8°. 1894. geh. M. 12.—

Winter, Prof. Dr. G., Die Bekämpfung des Uteruskrebses. Ein Wink an alle Krebsoperateure. gr. 8°. 1904. geh. M. 2.—.

Wullstein, Prof. Dr. L., Die Skoliose in ihrer Behandlung und Entstehung. **Nach klinischen und experimentellen Studien.** Mit 115 Abbildungen im Text. gr. 8°. 1902. geh. M. 7.60.

Zangemeister, Privatdoz. Dr. W., Atlas der Cystoskopie des Weibes. 54 Bilder auf 27 farbigen Tafeln mit erklärendem Text. hoch 4°. 1906. kart. M. 25.—; in Leinw. geb. M. 26.—.